00087885

Digitized with financial assistance from the
Government of Maharashtra
on 05 October, 2018

ANNALES

DES

SCIENCES NATURELLES

SEPTIÈME SÉRIE

ZOOLOGIE

ANNALES

DES

SCIENCES NATURELLES

ZOOLOGIE

ET

PALEONTOLOGIE

87885

COMPRENANT

L'ANATOMIE, LA PHYSIOLOGIE, LA CLASSIFICATION
ET L'HISTOIRE NATURELLE DES ANIMAUX

PUBLIÉES SOUS LA DIRECTION DE

M. A. MILNE EDWARDS

TOME IV

MT- e-20 C

PARIS

G. MASSON, ÉDITEUR

LIBRAIRE DE L'ACADÉMIE DE MÉDECINE DE PARIS

Boulevard Saint-Germain et rue de l'Éperon

EN FACE DE L'ÉCOLE DE MÉDECINE

1887

God
F6 591-1
Edw/Ann
87885

ÉTUDES HISTOLOGIQUES ET ORGANOLOGIQUES

SUR LES

CENTRES NERVEUX & LES ORGANES DES SENS

DES ANIMAUX ARTICULÉS

Par M. H. VIALLANES.

CINQUIÈME MÉMOIRE (1)

I. LE CERVEAU DU CRIQUET (*Œdipoda cœrulescens* et *Caloptenus italicus*).

II. COMPARAISON DU CERVEAU DES CRUSTACÉS ET DES INSECTES.

III. LE CERVEAU ET LA MORPHOLOGIE DU SQUELETTE CÉPHALIQUE.

Il est difficile d'avoir la main plus malheureuse que je ne l'eus le jour où je choisis la Guêpe pour sujet de mes premières études sur l'anatomie cérébrale des Insectes. J'avais été séduit par la taille considérable du cerveau de cet Hyménoptère, et aussi par les anomalies singulières qu'y avait signalées M. Flögel.

Certes le cerveau de la Guêpe est intéressant à connaître et les particularités qu'il offre sont dignes d'une étude approfondie; mais c'est, je crois, le type le plus mauvais qu'on puisse

(1) Voy. mes mémoires précédents: *Le ganglion optique de la Langouste* (*Ann. sc. nat.*, 6e série, t. XVIII, art. n° 3 et *Bibliothèque de l'École des Hautes Études*, t. XXIV, art. n° 4). — *Le ganglion optique de la Libellule* (*Ann. sc. nat.*, 6e série, t. XVIII, art. n° 1 et *Bibliothèque de l'École des Hautes Études*, t. XXXI, art. n° 1). — *Le ganglion optique de quelques larves de Diptères* (*Ann. sc. nat.*, 6e série, t. XIV, art. n° 4 et *Bibliothèque de l'École des Hautes Études*, t. XXXI, art. n° 3). — *Le cerveau de la Guêpe* (*Ann. sc. nat.*, 7e série, t. II, art. n° 1 et *Bibliothèque de l'École des Hautes Études*, t. XXXIII, art. n° 2).

choisir, si l'on se propose d'aller à la découverte du plan fondamental du cerveau des Insectes. Chez la Guêpe encore plus que chez les Hyménoptères voisins, certaines parties du cerveau (les corps pédonculés particulièrement), prenant un développement énorme, masquent nombre de détails qu'il est utile de reconnaître quand on veut établir une comparaison entre le cerveau de ces êtres et celui d'autres articulés d'une organisation plus simple.

D'autres conditions viennent encore s'ajouter à celle-là, et rendre plus difficile l'étude de la structure cérébrale de cet insecte. Chez la Guêpe en effet, comme d'ailleurs chez la plupart des Hyménoptères, les connectifs œsophagiens se raccourcissent au point d'entraîner une fusion presque complète des parties sus- et sous-œsophagiennes de l'encéphale; de là résulte la disparition de la commissure transverse de l'anneau œsophagien ou, pour mieux dire, l'englobement de celle-ci par le ganglion sous-œsophagien. En outre, le raccourcissement des connectifs s'accompagne d'une fusion si complète des deux derniers segments du cérébron entre eux et avec les parties voisines, qu'il devient impossible en beaucoup de points de tracer leur ligne de démarcation.

A tant de circonstances défavorables offertes par la Guêpe, s'en ajoute encore une autre; bien que d'apparence secondaire, elle n'en a pas moins une importance très réelle, car elle vient accroître les difficultés déjà grandes qu'offre à l'anatomiste l'étude des structures cérébrales.

Le cerveau de la Guêpe est protégé par un revêtement remarquablement imperméable, aussi est-il impossible de l'imprégner par l'acide osmique d'une manière régulière. On est ainsi forcé de laisser de côté le réactif le plus précieux que nous possédions pour mettre en évidence les trajets de fibres.

Le lecteur comprendra qu'en présence de circonstances aussi défavorables, mon mémoire sur la Guêpe, si je m'étais limité exclusivement à ce type, n'aurait ajouté à nos connaissances que des faits de détail; mais, heureusement pour

l'interprétation que je donne des parties cérébrales de cet insecte, j'ai été guidé par la connaissance que j'avais acquise de types infiniment plus favorables à l'intelligence de la morphologie du cerveau, ils appartiennent à l'ordre des *Orthoptères*.

Je me propose maintenant de faire connaître les recherches que j'ai faites sur ces animaux; aujourd'hui je me contenterai de parler de deux Acridiens (*Œdipoda cœrulescens* et *Caloptenus italicus*). Au point de vue de la structure cérébrale, je n'ai trouvé aucune différence entre ces deux espèces : il sera donc inutile d'établir aucune distinction dans les chapitres qui vont suivre.

Lorsque j'ai commencé mes premières publications sur le système nerveux des Articulés, j'ai toujours eu soin de conserver aux parties décrites avant moi leur plus ancienne dénomination, et d'imposer aux parties nouvelles que je découvrais ou distinguais des noms n'ayant point encore été employés.

Mais je me serais grandement mépris si j'avais pensé que la nomenclature adoptée dans mes premières recherches pût être intégralement conservée dans mes publications subséquentes. Il n'en aurait été ainsi que si j'avais pu deviner à l'avance les résultats auxquels j'arriverais, ou si depuis cette époque aucun progrès n'avait été réalisé dans la connaissance des organes dont l'étude nous occupe.

Quelques exemples permettront de bien saisir ma pensée et feront connaître au lecteur quelques-unes des modifications de nomenclature qu'il me paraît dès aujourd'hui nécessaire d'adopter.

Ainsi le mot *ganglion optique* doit disparaître de la nomenclature, ou bien il faut donner à cette dénomination une acception différente de celle qu'elle avait primitivement. Ainsi M. Berger, dont j'ai presque toujours adopté la nomenclature, appelle chez les Crustacés, avec tous les anatomistes qui l'ont précédé, *ganglion optique* la grosse masse nerveuse située en dedans de l'œil composé et renfermée dans la tige

oculifère, il reconnaît que celle-ci est formée des parties suivantes : fibres post-rétiniennes, lame ganglionnaire, chiasma externe, chiasma interne, masse médullaire interne, et d'une troisième masse médullaire (notre masse médullaire terminale) qui n'attire que peu son attention. Chez les Insectes, M. Berger (1) donne le nom de ganglion optique à l'ensemble formé par les parties suivantes, fibres post-rétiniennes, chiasma interne, masse médullaire externe, chiasma interne, masse médullaire interne, mais il ne trouve chez ces animaux rien qui puisse être homologué à la masse médullaire terminale des Crustacés.

Après les recherches de M. Berger, on pouvait être tenté de croire que la masse médullaire terminale était une partie spéciale aux Crustacés, mais d'ailleurs sans grande importance et ne représentant qu'une sorte de dédoublement de la masse médullaire interne.

Mais les recherches de M. Bellonci sur la Squille, les miennes sur la Langouste sont venues démontrer la haute complexité de la masse médullaire terminale et rendre peu plausible cette interprétation.

M. Bellonci (2) a eu le premier le mérite de prouver que la masse médullaire terminale avait son représentant chez les Insectes, mais que chez ces êtres elle était incorporée dans le cerveau, au lieu d'en être très éloignée comme cela se produit chez les Crustacés. De cette découverte il ressortait donc que M. Berger avait employé le mot ganglion optique avec des acceptions différentes selon qu'il avait eu affaire à des Insectes ou à des Crustacés.

M. Bellonci (3) a voulu faire cesser cette confusion et fixer d'une manière précise l'acception du mot *ganglion optique*.

(1) *Untersuchungen ueber den Bau der Gehirns und der Retina der Arthropoden* (*Arbeit. Zool. Instit. Wien*, 1878).

(2) *Intorno alla struttura e alla connessioni dei lobi olfattori negli artropodi superiori e nei Vertebrati* (*Reale Acad. dei Lincei*, 1881-82, 12 pages, 2 pl.).

(3) *Intorno al ganglio ottico degli artropodi superiori* (*International Monatschrift*, 1886, Bd III, 10 pages, 1 pl.).

Il considère la masse médullaire terminale des Crustacés, et la partie qui, chez les Insectes, est l'homologue de cette masse médullaire, comme une dépendance du cerveau. Il réserve exclusivement le nom de ganglion optique à l'ensemble formé par la masse médullaire externe, le chiasma interne et la masse médullaire interne. Il groupe les fibres post-rétiniennes et la lame ganglionnaire sous le nom de *partie ganglionnaire de la rétine*. Il réserve au chiasma externe le nom de *nerf optique*.

M. Bellonci a voulu par ce nouveau groupement des parties exprimer les analogies qui lui paraissent exister entre l'appareil visuel des Arthropodes et celui des Vertébrés. Je ne nie point l'existence de ces analogies, mais je n'affirme rien, n'ayant pas encore abordé personnellement cette face du sujet.

Quelque séduisantes que soient les vues de M. Bellonci touchant les homologies du cerveau des Articulés et des Vertébrés, je me réserve de les adopter seulement par la suite. En attendant et afin de ne donner lieu à aucune confusion, je n'emploierai plus le mot de ganglion optique, et je décrirai l'une après l'autre les parties que, dans mes précédents mémoires, j'avais groupées sous cette dénomination.

Nerf optique est encore un mot que je fais disparaître de ma nomenclature, car son emploi peut entraîner aux plus graves confusions. Les anatomistes qui se sont contentés d'étudier le système nerveux, simplement par dissection, l'ont appliqué aux parties les plus diverses.

Aussi chez les Crustacés décapodes, le long tractus fibreux unissant la masse médullaire terminale est appelé par eux nerf optique. Chez les Insectes, tantôt le chiasma externe (Mouche), tantôt le chiasma interne (Locusta), tantôt le tractus fibreux unissant la masse médullaire interne à l'homologue de la masse médullaire terminale des Crustacés (Libellule, Guêpe, Abeille, etc.) sont désignés sous cette dénomination.

Dans mes précédents mémoires, je m'étais conformé à ces

usages, mais il vaut mieux, je crois, laisser aux entomologistes ce mot si vague; sauf à le reprendre avec un sens précis le jour où seront définitivement établies les homologies de l'appareil visuel des Vertébrés et des Arthropodes.

Il m'a paru nécessaire de modifier sur un autre point la nomenclature que j'avais adoptée dans mes précédents mémoires. Quelques mots feront aisément comprendre au lecteur les motifs qui m'y ont décidé.

Au commencement de ce siècle, mon maître illustre et regretté, Henri Milne Edwards, fondait la morphologie du système nerveux des Articulés, en établissant que, chez ces êtres, « la tendance de la nature est de donner à chaque anneau, ou segment du corps, une paire de ganglions, qui sont unis entre eux par une commissure ou faisceau de fibres transversales et reliés aux ganglions des segments adjacents par des connectifs ou nerfs intrinsèques placés longitudinalement (1) ». Il réservait expressément la dénomination de connectifs aux faisceaux fibreux unissant deux paires successives de ganglions, et celle de commissures aux fibres transversales unissant les masses nerveuses symétriques constitutives d'une même paire de ganglions.

Je ne vois pas pour quelle raison la nomenclature introduite par Milne Edwards a été oubliée ou corrompue au point que la plupart des anatomistes modernes appellent *commissures œsophagiennes* ce qu'il faudrait appeler *connectifs œsophagiens*. Dans mes précédents mémoires j'ai sacrifié à l'usage : je le regrette et j'y renonce aujourd'hui pour revenir à la nomenclature de Milne Edwards. Si nous continuions, en effet, à appliquer le nom de commissures aux faisceaux fibreux longitudinaux qui unissent les ganglions cérébroïdes aux ganglions sous-œsophagiens, il faudrait créer un nom nouveau pour désigner les faisceaux fibreux transversaux. D'ailleurs, je ne suis pas le seul à penser ainsi; M. Yung, qui

(1) Milne Edwards, *Leçons sur la physiologie et l'anatomie comparée de l'homme et des animaux*, t. XI, p. 170.

a, lui aussi, étudié la structure interne du système nerveux des Articulés, m'a précédé dans cette voie et est revenu avant moi à la nomenclature de H. Milne Edwards.

Quelques autres modifications de nomenclature m'ont encore paru nécessaires, mais les motifs qui m'ont décidé seraient mal à leur place au commencement de ce travail, je me réserve d'y revenir plus loin.

I

Le cerveau du Criquet.

PROCÉDÉS D'ÉTUDE

Les Insectes dont l'étude nous occupe se prêtent beaucoup mieux que d'autres types à l'étude de la structure cérébrale. Leur système nerveux, en effet, est enveloppé par un névrilemme très perméable et qui permet d'employer avec succès la fixation par l'acide osmique. Toutefois, l'emploi de ce réactif demande, pour être fructueux, quelques précautions que je vais rapidement indiquer.

Voici comment je procédais pour isoler et fixer le cerveau du Criquet : Je détachais la tête de l'animal vivant, puis avec des ciseaux j'enlevais les pièces de la bouche et tous les téguments céphaliques situés en arrière des yeux composés. Il me suffisait alors d'enlever les muscles des mandibules, les trachées et le corps adipeux, pour mettre à nu la face postérieure du cerveau.

Je plongeais alors la tête ainsi préparée dans un baquet contenant la solution (eau distillée 100, acide osmique 0,02, acide acétique 0,50). Au bout de quelques minutes le cerveau avait déjà pris une consistance suffisante pour me permettre d'achever la dissection sans crainte de le déformer. Je laissais alors le réactif agir sur le cerveau, soigneusement isolé, jusqu'à ce que cet organe eût pris une teinte gris foncé. Je

le mettais alors à dégorger plusieurs heures dans l'eau distillée, puis j'achevais sa fixation en le traitant successivement par l'alcool au tiers, l'alcool à 70 degrés, l'alcool à 90 degrés. J'obtenais de la sorte des pièces imprégnées dans toute leur masse par l'osmium, et cela de la manière la plus régulière. Dans la plupart des cas, je colorais les noyaux en plongeant la pièce quelques heures dans du carmin aluné, légèrement aiguisée d'acide acétique.

Au sortir de cette teinture et après avoir été lavés, les cerveaux étaient déshydratés, imbibés de paraffine et débités en coupes successives ayant régulièrement 1/200 de millimètre d'épaisseur, et qui furent toutes montées en séries.

Les sections ont été orientées non seulement selon les plans principaux, frontaux, latéraux et sagittaux, mais encore selon des plans obliques. Ces derniers, nous le verrons, sont indispensables si l'on veut se rendre un compte exact de certains détails de structure.

Les coupes les plus intéressantes et les plus utiles à l'intelligence des structures cérébrales, ont été photographiées toutes à la même échelle. J'ai obtenu ainsi près de deux cents clichés. La comparaison et l'étude des épreuves ainsi obtenues m'a permis de me rendre un compte précis des parties que j'étudiais.

A ces méthodes d'investigation j'ai joint, bien entendu, celle des dissections soigneuses; elles me permettront de décrire deux paires nerveuses très importantes qui avaient complètement échappé aux recherches de Packard.

Les dessins qu'on trouvera à la fin de ce mémoire sont, quant aux contours des parties et aux trajets fibreux, rigoureusement décalqués sur les photographies; ils ne représentent rien que la lumière n'ait imprimé sur la plaque sensible. Bien que mes photographies soient assez nettes pour permettre de compter toutes les cellules, je n'ai pas cru nécessaire de décalquer un à un les contours de celles-ci, je me suis seulement attaché à les figurer avec leurs dimensions relatives exactes.

ARTICLE N° 1.

FORME GÉNÉRALE ET PRINCIPALES DIVISIONS DU CÉRÉBRON

Comme dans le mémoire précédent, je désigne sous le nom de cerveau ou *cérébron*, l'ensemble des masses nerveuses situées au-dessus de l'œsophage et réunies au ganglion sous-œsophagien et par les *connectifs œsophagiens* (commissures œsophagiennes).

Examiné après dissection par sa face antérieure, le cerveau se présente avec l'aspect que montre la figure (1). Il comprend : 1° une grosse masse nerveuse médiane, aplatie en avant et arrondie sur les côtés; à droite et à gauche, par un étroit pédoncule (le nerf optique des anatomistes), elle se rattache à une masse nerveuse qui va en se dilatant de dedans en dehors, et qui s'étend jusqu'au contact de la membrane limitante interne de l'œil composé; c'est cette partie latérale que l'on désignait et que j'ai désignée dans mes mémoires précédents sous le nom de ganglion optique.

La masse médiane dont je viens de parler et les parties latérales ou ganglions optiques représentent la partie centrale que je désigne sous le nom de *protocérébron*, ou cerveau du premier zoonite.

La masse médiane du protocérébron se termine en haut par une paire de gros renflements arrondis séparés par une scissure médiane profonde : ce sont les deux calices qui sont comme, nous le savons, des parties constitutives du protocérébron.

De la région moyenne de la face antérieure, de la masse médiane du protocérébron, naît un nerf (*nom*) médian volumineux qui se porte directement en avant, puis se renfle en un ganglion nerveux (ganglion ocellaire) qui s'applique contre l'ocelle médian; c'est le nerf de l'ocelle médian.

De la partie supérieure du renflement qui répond à chaque calice, nous voyons naître le nerf (*nol*) de l'ocelle latéral cor-

(1) Fig. 1, A du texte (p. 10).

respondant ; celui-ci se porte directement en haut et se termine par un renflement ganglionnaire sous-jacent à l'ocelle (ganglion ocellaire médian).

Je considère les trois nerfs et les trois ganglions ocellaires comme faisant partie intégrante du protocérébron.

Afin d'éviter au lecteur toute confusion, je dirai dès maintenant que l'origine des nerfs ocellaires latéraux n'est qu'ap-

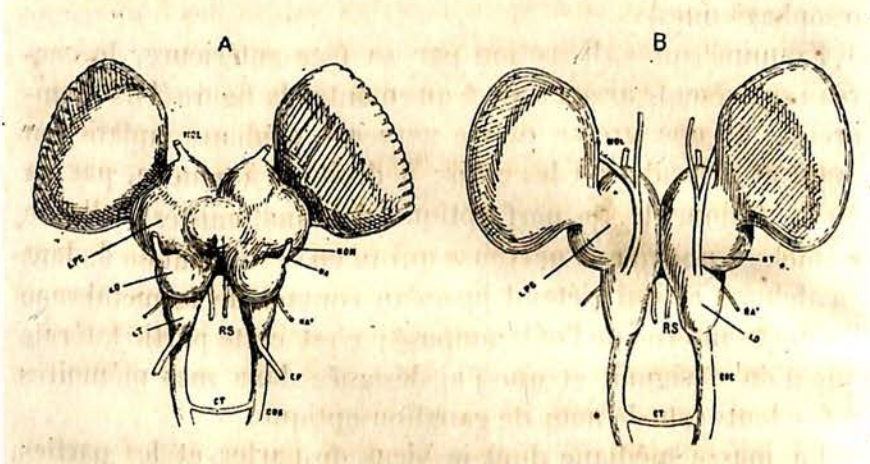

Fig. 1. Cerveau du Criquet. — A, face ventrale ou antérieure : *lpc*, lobe protocérébral; *lo*, lobe olfactif; *lt*, lobe tritocérébral; *cœ*, commissure œsophagienne; *ct*, commissure transverse de l'anneau œsophagien; *lp*, racine labro-frontale; *na'*, nerf antennaire accessoire; *na*, nerf antennaire; *rs*, racine du ganglion stomatogastrique; *nol*, nerf ocellaire latéral; *nom*, nerf ocellaire médian (le tiret *nom* a été laissé inachevé par le graveur et doit être prolongé jusqu'à la ligne médiane, point d'émergence du nerf ocellaire médian). — B, face dorsale ou postérieure du cerveau : *lpc*, lobe protocérébral; *ld*, lobe dorsal du deutocérébron; *cœ*, commissure œsophagienne; *ct*, commissure transverse de l'anneau œsophagien; *nol*, nerf ocellaire latéral; *nt*, nerf tégumentaire; *na'*, nerf antennaire accessoire; *rs*, racine du ganglion stomatogastrique. (Dessins de M. Biétrix.)

parente. Ils ne naissent point des calices comme un examen superficiel pourrait le faire supposer, et comme M. Leydig l'avait cru, mais bien des parties plus profondes. Dans les chapitres qui suivent, nous aurons à revenir sur ce point.

Immédiatement au-dessous de la masse médiane du protocérébron, nous apercevons une paire de grosses masses globuleuses très saillantes que nous désignons sous le nom de *lobe olfactif* (*lo*) ; elles représentent la partie antérieure ou ventrale du *deutocérébron*.

De la partie supérieure et externe du lobe olfactif naît un nerf volumineux (*na*) qui se porte en dehors et en haut pour

pénétrer dans l'antenne correspondante : c'est le nerf antennaire; son origine réelle ne peut être reconnue exactement par la dissection ; il tire, en effet, ses fibres non seulement du lobe olfactif, mais encore de la partie dorsale du deutocérébron. C'est un point sur lequel nous aurons occasion de revenir.

Un peu en arrière du nerf antennaire naît un filet nerveux (*na'*) extrêmement grêle, qu'on voit se diriger vers l'antenne, c'est le nerf antennaire accessoire. En raison des dimensions si réduites de ce nerf, je n'ai pu le suivre jusqu'à sa terminaison. Si je juge par analogie avec ce que M. Newton a observé chez la Blatte, je serais tenté de croire que nous avons affaire au nerf du muscle de l'antenne. Mais je ne puis avoir aucune certitude sur ce point.

Toujours en examinant la face antérieure du cérébron, nous apercevons au-dessous de chaque lobe olfactif un renflement piriforme (*lt*). Ces deux renflements, qui paraissent n'avoir entre eux aucune connexion fibreuse directe, constituent la troisième région cérébrale ou tritocérébron.

En bas, chacun des renflements dont nous venons de parler, ou, si l'on aime mieux, chacune des moitiés du tritocérébron, se termine par une extrémité arrondie qui donne naissance à un nerf assez volumineux, que nous désignerons sous le nom de racine labro-frontale (*lf*). Ce nerf se dirige en bas, puis, après un court trajet, se divise en deux branches : la première se recourbe en dedans, puis se porte en haut pour gagner le ganglion frontal; c'est la racine de ce ganglion ; la seconde se porte directement en bas et va innerver la moitié correspondante du labre.

Examinons maintenant la face postérieure du cerveau (1). Le protocérébron se montre avec le même aspect que sur la face antérieure, mais il ne donne, de ce côté, naissance à aucune branche nerveuse. Chacune des moitiés du deutocérébron (*ld*) est séparée par un sillon peu profond et peu marqué d'avec le protocérébron (*lpc*). Immédiatement au-

(1) Fig. 1, B du texte (p. 10).

dessous de ce sillon naît un nerf assez volumineux, qui se porte directement en haut pour gagner les téguments céphaliques, c'est le nerf tégumentaire (*nt*).

Sur la face postérieure, le tritocérébron n'est pas visible, car il est tout entier situé en avant du connectif œsophagien.

Si nous portons maintenant notre attention au sommet de l'angle dont le deutocérébron et le tritocérébron forment les côtés, nous voyons naître, tout près de la ligne médiane, presque en contact avec son congénère, un petit nerf grêle qui se porte en arrière et en bas : c'est la racine (*rs*) du ganglion stomatogastrique pair.

Les connectifs œsophagiens (*cœ*) sont très longs ; ils paraissent naître seulement du deutocérébron et du tritocérébron, mais nous verrons par la suite qu'ils tirent également leurs fibres de la première région cérébrale.

Les deux connectifs œsophagiens, vers le milieu de leur longueur, sont unis l'un à l'autre par un tractus nerveux, grêle (*ct*), qui passe immédiatement au-dessous de l'œsophage, et qui divise ainsi le collier œsophagien en deux anneaux, l'un supérieur, que traverse la portion initiale du tube digestif, et l'autre inférieur, qui n'est traversé par aucun organe important.

Le tractus fibreux dont nous venons de parler, et dont l'existence paraît générale chez les Crustacés, les Myriapodes et les Insectes (1), a reçu des anatomistes le nom de *commissure transverse de l'anneau œsophagien*. Malgré les apparences, elle ne tire point ses fibres des connectifs œsophagiens, ainsi que nous le verrons plus tard.

Avant de quitter l'examen microscopique du cerveau, faisons une remarque qu'il sera nécessaire d'avoir présente à l'esprit chaque fois que nous voudrons comparer les centres nerveux sus-œsophagiens d'un Insecte avec les mêmes parties d'un Crustacé décapode.

(1) Valère Liénard, *Recherches sur le système nerveux des Arthropodes; constitution de l'anneau œsophagien* (*Arch. de Biologie*, t. I, 1880, p. 381-391, pl. XV).

ARTICLE N° 1.

Chez l'Insecte, le plan principal du cerveau fait presque un angle droit avec la chaîne abdominale, aussi les connectifs œsophagiens se portent-ils verticalement en bas pour gagner celle-ci. Chez les Crustacés décapodes il n'en est plus de même; le plan principal du cerveau forme, avec le plan horizontal qui comprendrait le reste de la chaîne nerveuse, un angle qui ne paraît pas excéder beaucoup une trentaine de degrés, il en résulte que les connectifs œsophagiens, pour gagner le premier ganglion de la chaîne ventrale, marchent presque horizontalement.

Cette constatation faite, le lecteur comprendra aisément que pour comparer fructueusement le système nerveux des Crustacés à celui des Insectes, il faudra tenir compte de la courbure céphalique qui se manifeste chez ces derniers. Nous regarderons donc la face *antérieure* du cerveau de l'Insecte comme homologue de la face *inférieure* du cerveau du Crustacé; le bord *supérieur* du cerveau de l'Insecte sera l'homologue du bord *antérieur* du cerveau du Crustacé.

La suite de mon travail démontrera surabondamment l'exactitude de cette manière de voir, mais je dirai dès maintenant que cette courbure céphalique ne se manifeste pas seulement sur le système nerveux, elle intéresse aussi les zoonites prébuccaux. C'est à cause de cette courbure que chez les Insectes les yeux, bien qu'ils appartiennent au premier zoonite, sont rejetés en arrière et en haut; c'est en conséquence de cette même courbure que le labre, bien qu'il appartienne au troisième zoonite, répond pourtant à l'extrémité antérieure de la tête. C'est pour n'avoir pas tenu compte de ces circonstances que les entomologistes ont discuté depuis si longtemps et sans parvenir à se mettre d'accord sur la morphologie du squelette céphalique des Insectes.

Quoique, lorsqu'on cherche à établir les homologies, il faille tenir compte de la courbure céphalique, et supposer le cerveau de l'Insecte placé comme celui d'un Crustacé, j'ai cru préférable, dans ce travail monographique, et afin d'être plus aisément suivi, de décrire le cerveau du Criquet dans sa situa-

tion naturelle, l'animal étant placé la face ventrale en bas.

Comme je l'ai fait dans mon dernier mémoire pour la Guêpe, je divise le cerveau du Criquet en trois grandes régions : une supérieure, *protocérébron;* une moyenne, *deutocérébron*, et une inférieure, *tritocérébron*. L'examen d'une pièce disséquée permet d'entrevoir la limite de ces parties, mais l'examen d'une coupe sagittale (1) passant par le connectif œsophagien nous montre mieux leur importance relative et de leur situation. Je n'insiste pas sur ce point, il me sera plus aisé, en décrivant chacune de ces parties, d'indiquer avec précision leurs limites et leurs rapports.

Protocérébron.

Le protocérébron comprend les régions suivantes :

1° La couche des fibres post-rétiniennes;
2° La lame ganglionnaire ;
3° Le chiasma externe ;
4° La masse médullaire externe;
5° Le chiasma interne ;
6° La masse médullaire interne;
7° Le lobe protocérébral ;
8° Le corps pédonculé ;
9° Les nerfs et ganglions des ocelles ;
10° Le protocérébron moyen ;
11° Le pont des lobes protocérébraux.

(1) Fig. 44.

COUCHE DES FIBRES POST-RÉTINIENNES

Nervenbündelschichte der Retina (Berger). — *Terminal anastomosis* (Hickson). *Tige nerveuse* chez les larves de Diptères.

Cette couche (1) est formée par l'ensemble des conducteurs nerveux qui, partant de l'œil composé, se rendent à la lame ganglionnaire. Elle est, par conséquent, située entre la limitante interne de l'œil composé et la face externe de la lame.

Les fibres post-rétiniennes sont très tassées les unes contre les autres, souvent groupées en des faisceaux irréguliers que compriment les nombreuses trachées qui circulent dans cette région.

Le tiers externe de la couche des fibres post-rétiniennes est envahi par un pigment brun très opaque qui masque complètement les fibres et les éléments cellulaires qui peuvent se rencontrer là.

LAME GANGLIONNAIRE

Periopticon (Hickson). — *Peripheres ganglion des N. Opticus* (Carrière). *Parte ganglionnare della Retina* (Bellonci).

La lame ganglionnaire (2) qui s'étend ainsi qu'un écran en dedans de la couche des fibres post-rétiniennes est peu étendue, elle est d'ailleurs, à ce point de vue, en rapport avec les dimensions relativement restreintes de l'œil composé.

La lame ganglionnaire a la forme d'une calotte très fortement convexe en dehors, sa courbure est beaucoup plus accentuée que celle de l'œil, aussi est-elle au centre beaucoup plus qu'à la périphérie, rapprochée de celui-ci.

La lame ganglionnaire est très épaisse, tandis que chez les Insectes et les Crustacés étudiés précédemment par moi, elle se montrait formée de trois couches : une externe (couche des

(1) Fig. 2 du texte, *hpc* (p. 22).
(2) Fig. 2 du texte, *lg* (p. 22).

noyaux), une moyenne (couche moléculaire) et une interne. Ici elle se montre formée seulement des deux premières couches, l'interne n'étant pas différenciée.

COUCHE MOYENNE OU MOLÉCULAIRE DE LA LAME GANGLIONNAIRE

Moleculärschichte der Retina (Berger). — *Couches des Palissades* (Viallanes) (1). *Layer of palissade cells* (Carrière).

Cette couche (2) se montre formée de prismes étroits placés côte à côte, tous normalement orientés par rapport à la courbure de la lame. Cette structure donne à la lame l'aspect d'une palissade. Sous l'influence de l'acide osmique, les prismes constitutifs de la lame se colorent très fortement, les espaces qui séparent ceux-ci restent plus clairs.

Si nous employons un fort grossissement, nous observons que la couche dont l'étude nous occupe est entièrement et exclusivement formée de substance ponctuée. La trame de fibrilles qui compose celle-ci, devient extrêmement serrée dans les points qui répondent aux prismes, tandis qu'elle est assez lâche dans les interstices de ceux-ci.

Chaque prisme, par son extrémité externe, reçoit une fibre post-rétinienne et donne naissance, par son extrémité interne, à une fibre du chiasma externe.

COUCHE EXTERNE OU A NOYAUX DE LA LAME GANGLIONNAIRE

Körnerschicte der Retina (Berger).

Chez tous les Insectes étudiés jusqu'à ce jour, une couche de cellules nerveuses est étendue à la surface de la couche moléculaire et forme ce que Berger a le premier décrit sous le nom de couche à noyaux. Ici cette couche (3) est très rudi-

(1) *Recherches sur l'histologie des Insectes* (p. 292).
(2) Fig. 2 du texte, *lg* (p. 22).
(3) Fig. 2 du texte (p. 22).

mentaire, elle est représentée seulement par quelques petits groupes d'éléments développés à la surface de la couche moléculaire et logés dans les interstices des fibres post-rétiniennes. Chacun de ces éléments se présente comme un noyau arrondi, enveloppé d'une très mince couche de protoplasma. Chez la Libellule nous avons vu chacun de ces éléments envoyer un prolongement à la couche moléculaire, ici les choses se passent très probablement de même, mais je n'ai pu m'en assurer directement.

Le bord de la lame ganglionnaire, qui est fort épais, est revêtu partout par une épaisse couche de cellules analogues à celles dont nous venons de parler. Elles aussi, probablement, envoient leurs prolongements à la couche moléculaire. Il est à remarquer que cet amas cellulaire se continue en dedans sans ligne de démarcation avec la couronne ganglionnaire *d*, que nous étudierons tout à l'heure.

CHIASMA EXTERNE

Aeussere Kreuzung (Berger). — *Nervo ottico* (Bellonci).

Le chiasma externe (1) est formé par les fibres qui unissent la lame ganglionnaire à la masse médullaire externe. Celles de ces fibres qui naissent de la moitié antérieure de la lame se portent en arrière, le contraire se produit pour celles qui naissent de la moitié postérieure de la lame, il en résulte un entre-croisement complet des conducteurs nerveux. Entre ceux-ci on trouve seulement quelques très rares noyaux.

Toute la surface antérieure du chiasma est revêtue par la couronne ganglionnaire.

(1) Fig. 2 du texte, *che* (p. 22).

MASSE MÉDULLAIRE EXTERNE

Auesseres Marklager (Berger). — *Epiopticon* (Hickson). — *Zentrales Ganglion des N. Opticus* (Carrière). — *Corpo stratificato* (Bellonci).

La masse (1) médullaire externe se présente sous l'aspect d'une lame très étendue de haut en bas, étroite, au contraire, d'avant en arrière. Selon sa grande dimension, elle est fortement concave en dedans; elle est, au contraire, sensiblement plane dans le sens antéro-postérieur.

La masse médullaire externe reçoit par toute sa face externe ou convexe les fibres du chiasma externe, par toute sa face interne ou concave elle donne naissance aux fibres du chiasma interne. Elle est entièrement formée de substance ponctuée et ne renferme dans son intérieur aucun élément cellulaire, pas même un noyau.

Quand on examine la masse médullaire externe sur une coupe fortement imprégnée d'osmium, on remarque que sa substance se divise nettement en trois zones parallèles aux faces externe et interne. Les zones internes et externes sont fortement teintées par l'osmium ; la zone moyenne qui se laisse elle-même décomposer en deux zones secondaires est plus claire. A un faible grossissement, on remarque en outre sur la coupe deux systèmes de stries, les unes normales aux faces de la lame, les autres parallèles à ces faces.

L'étude de sections très minces avec un objectif puissant nous rend bien compte de ces aspects. Dans les zones interne et externe la trame fibrillaire qui constitue la substance ponctuée constitutive de la masse médullaire est plus serrée que dans la zone moyenne. L'aspect strié provient de ce que les fibrilles de la substance ponctuée courent principalement, les unes parallèlement aux faces, les autres, au contraire, normalement à ces dernières.

A la masse médullaire externe sont annexés des amas de

(1) Fig. 2 du texte, *me* (p. 22).

cellules ganglionnaires, disposés dans leur ensemble comme chez les autres Insectes, et que nous distinguons sous les noms de *couronne ganglionnaire*, *ganglion en coin*, *masse ganglionnaire interne*, *masse ganglionnaire antérieure*. Afin de n'avoir pas à y revenir, disons immédiatement que les trois premiers de ceux-ci sont exclusivement formés de petites cellules, dont le protoplasma, réduit à une couche extrêmement mince, enveloppe un noyau arrondi, riche en chromatine; tandis que le dernier (masse ganglionnaire antérieure) est formé de grosses cellules à protoplasma abondant, à noyau se présentant sur les coupes comme une tache claire et renfermant seulement un ou deux petits nucléoles.

COURONNE GANGLIONNAIRE

Rindenbeleg des Gehirns (Berger).

La couronne ganglionnaire (1) forme une couche épaisse, enveloppant toute la surface libre du chiasma, et s'étendant en dehors jusqu'à la lame ganglionnaire pour se confondre avec l'amas cellulaire qui revêt le bord de celle-ci. Les fibrilles extrêmement fines qui partent des cellules de la couronne ganglionnaire se comportent sans doute comme chez les autres Insectes, et gagnent la masse médullaire externe en s'insinuant entre les fibres du chiasma, mais je n'ai pu, à cause de la ténuité de ces prolongements, les suivre dans tout leur parcours.

GANGLION EN COIN (2)

Keilförmige ganglion (Berger).

Cet amas de cellules nerveuses qui atteint des dimensions considérables chez la Langouste et chez la Libellule, qui

(1) Fig. 2 du texte, *d* (p. 22).
(2) Fig. 2 du texte, *l* (p. 22).

diminue déjà d'importance chez la Guêpe, est tout à fait atrophié chez le Criquet, ou du moins n'est représenté que par quelques rares groupes de cellules situés entre les fibres du chiasma vers la région axiale de celui-ci et envoyant de minces prolongements à la masse médullaire externe.

MASSE GANGLIONNAIRE ANTÉRIEURE (1)

Le bord antérieur de la masse médullaire externe est, dans presque toute son étendue, recouvert par une épaisse écorce de cellules nerveuses, que nous désignons sous le nom de masse ganglionnaire antérieure. Celle-ci se continue en dehors sans ligne de démarcation bien nette avec la couronne ganglionnaire; en dedans avec l'écorce cellulaire de la masse médullaire interne.

La masse ganglionnaire antérieure est formée de cellules unipolaires à protoplasma abondant, mais relativement beaucoup moins volumineuses que dans les types précédemment étudiés. Les prolongements que ces éléments émettent se portent directement en arrière et, après un court trajet, atteignent le bord antérieur de la masse médullaire externe, ils s'y enfoncent et disparaissent bientôt.

MASSE GANGLIONNAIRE INTERNE (2)

Chez la Libellule et chez la Guêpe, la masse ganglionnaire interne est formée par un amas de cellules, groupées en lobules entre les fibres de chiasma interne et envoyant leurs prolongements à la masse médullaire externe. Chez le Criquet les choses se passent un peu différemment, les cellules sont toutes rejetées hors des fibres du chiasma. L'amas volumineux qu'elles constituent recouvre complètement la face postérieure de celui-ci. Les prolongements auxquels elles

(1) Fig. 15, 16, 17, 18, *g*.
(2) Fig. 2 du texte, *g* (p. 22).

donnent naissance s'insinuent entre les fibres du chiasma et vont, comme d'ordinaire, gagner la face interne de la masse médullaire externe.

CHIASMA INTERNE

Innere Kreuzung (Berger). — *Chiasma interno del lobo ottico* (Bellonci).

De la face interne de la masse médullaire externe, partent des fibres qui s'entre-croisent complètement, pour aller se jeter dans la masse médullaire interne; ces fibres constituent le chiasma interne (1). Chez le *Criquet* le chiasma interne n'occupe qu'un espace très restreint, car les masses médullaires interne et externe sont si rapprochées l'une de l'autre, qu'elles se trouvent presque en contact sur une assez grande étendue.

MASSE MÉDULLAIRE INTERNE

Inneres Marcklager (Berger). — *Opticon* (Hickson). — *Gehirns ganglions des N. Opticus* (Carrière). — *Corpo stratificato interno* (Bellonci).

La masse médullaire interne (2) est située immédiatement en dedans de la masse médullaire externe, à laquelle elle est unie par les fibres du chiasma interne. Du côté externe, la masse médullaire que nous décrivons s'unit intimement avec le lobe protocérébral. Je dirai même que j'aurais peut-être hésité à la décrire comme une partie indépendante de celui-ci, si les études que j'ai faites antérieurement, tant sur les Crustacés que sur les Insectes, n'étaient venues m'éclairer à cet égard.

Pour nous rendre un compte exact de la forme de la masse médullaire interne, examinons-la sur une coupe latérale très fortement oblique de haut en bas et de dehors en dedans. Une section ainsi orientée peut seule permettre de saisir la

(1) Fig. 2 du texte, *chi* (p. 22).
(2) Fig. 2 du texte, *mi* (p. 22).

constitution et les rapports exacts de la masse médullaire interne. (Voy. fig..2 du texte.)

Nous remarquons que la masse médullaire interne (*mi*) est limitée en arrière par un bord arrondi et très fortement convexe, en dehors par un bord sensiblement rectiligne, et qu'en dedans elle s'unit intimement avec le lobe protocérébral (*lpc*). En examinant la masse médullaire interne à un faible grossissement, on remarque que deux lignes concentriques parallèles au bord postérieur arrondi la divisent en trois zones ou capsules, bien distinctes comme cela a d'ailleurs lieu chez la Libellule.

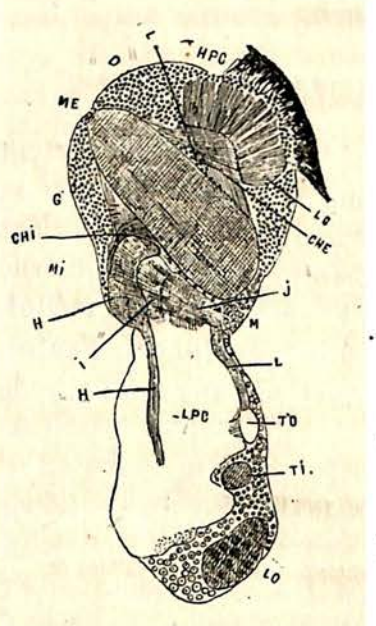

Fig. 2. — Coupe latérale très oblique de haut en bas et de dehors en dedans : *hpc*, fibres post-rétiniennes; *lg*, lame ganglionnaire; *che*, chiasma externe; *d*, couronne ganglionnaire; *l*, ganglion en coin; *me*, masse médullaire externe; *g*, masse ganglionnaire interne; *chi*, chiasma interne; *mi*, masse médullaire interne; *n*, capsule postérieure; *i*, capsule moyenne; *j*, capsule antérieure de la masse médullaire interne; *m*, écorce ganglionnaire de la masse médullaire interne; *h*, cordon commissural; *l*, faisceau optique antéro-inférieur; *to*, tubercule optique; *ti*, tubercule interne; *lpc*, lobe protocérébral; *lo*, lobe olfactif.

D'après leur position, nous distinguerons ces capsules sous les noms de postérieure (1), moyenne (2) et antérieure (3).

La capsule postérieure est en arrière limitée par le bord arrondi de la masse médullaire, en avant par la ligne qui la sépare d'avec la capsule moyenne; son bord interne, très peu étendu, s'unit avec le lobe protocérébral.

Par tout son bord arrondi, la capsule postérieure reçoit les fibres de chiasma interne. Son bord interne donne naissance à un faisceau fibreux (4) cylindrique, à contour bien limité et se colorant particulièrement en noir sous l'influence de

(1) Fig. 2 du texte, *n*.
(2) Fig. 2 du texte, *i*.
(3) Fig. 2 du texte, *j*.
(4) Fig. 2 du texte, *h*.

ARTICLE N° 1.

l'acide osmique; ce faisceau, après sa naissance, s'enfonce presque verticalement dans la substance du lobe protocérébral et atteint ainsi presque la face inférieure de celui-ci, il devient alors horizontal et gagne la ligne médiane pour s'unir avec son congénère venu du côté opposé. De la sorte s'établit une union directe entre la masse médullaire externe du côté droit et la masse médullaire interne du côté gauche. Nous donnons à ce cordon, dont l'existence paraît être générale chez les Insectes, le nom de *cordon commissural*. Plus tard nous reviendrons, avec détails, sur son trajet précis.

En raison de l'obliquité de son trajet, la portion initiale du cordon commissural ne peut être suivie que sur des sections obliques orientées comme celle que représente la figure 2 du texte. Dans les coupes latérales, les fibres de cette portion initiale sont transversalement coupées (1).

Si nous examinons avec un fort grossissement, et sur des coupes très minces la structure de la capsule postérieure, nous reconnaissons qu'elle se présente identiquement avec l'aspect offert par la masse médullaire externe; elle est formée par une trame serrée de fibrilles extrêmement fines, courant les unes parallèlement aux faces courbes de la capsule, les autres rayonnantes, c'est-à-dire normales à ces mêmes courbures.

Les fibrilles parallèles aux faces courbes se continuent dans le cordon commissural pour former les fibres de celui-ci. Les fibrilles rayonnantes se continuent en arrière avec les fibres du chiasma interne, en avant elles passent dans la capsule moyenne.

La capsule moyenne est limitée en arrière par la ligne courbe qui la sépare de la capsule postérieure. Ses bords externe et interne sont très réduits. Bien qu'elle se colore d'une manière beaucoup moins intense que la capsule postérieure sous l'influence de l'acide osmique, pourtant elle a la même consti-

(1) Fig. 16, 17, 18, *k*.

tution que cette dernière. Sa trame montre des fibrilles, les unes rayonnantes, les autres parallèles aux courbures. Les premières de celles-ci ne sont que la continuation des fibrilles rayonnantes qui sortent de la capsule postérieure.

Ainsi il y a grande similitude de structure entre les deux capsules (postérieure et moyenne) ; leur examen nous montre que la ligne courbe qui les sépare doit simplement être considérée comme un lieu où les fibrilles parallèles de la trame de substance ponctuée font défaut pour laisser subsister seulement les fibrilles rayonnantes.

La capsule antérieure a une forme plus globuleuse que les deux précédentes. Elle est limitée postérieurement par la ligne courbe qui la sépare d'avec la capsule moyenne. Cette ligne courbe examinée à un fort grossissement se montre comme une fente renfermant quelques rares noyaux. La face externe de la capsule antérieure est presque en contact avec la masse médullaire externe. Par sa face interne, la capsule antérieure se montre en continuité de substance avec le lobe protocérébral. La face antérieure de la capsule que nous décrivons n'est que peu étendue et doit être considérée comme le hile de l'organe.

La capsule antérieure est unie à la capsule moyenne par un certain nombre de tractus fibrillaires à direction rayonnante surtout faciles à étudier sur d'autres types que celui que je décris aujourd'hui. Dans un prochain mémoire, j'aurai occasion de revenir sur ce point.

Dans la capsule antérieure la trame constitutive est beaucoup moins régulière que dans les autres capsules, toutefois on y distingue encore assez nettement des fibrilles rayonnantes, celles-ci vont se réunir vers la face antérieure ou hile de la capsule, elles en sortent en se groupant pour former un faisceau cylindrique (1). Celui-ci se porte obliquement de dehors en dedans et de haut en bas, il marche ainsi quelque temps appliqué contre la face antérieure du lobe protocérébral

(1) Fig. 3 du texte, *l* (p. 22).

et se jette enfin dans un tubercule (1) saillant que celle-ci présente.

J'ai déjà décrit un tel faisceau chez la Guêpe sous le nom de *faisceau optique inféro-antérieur*, je lui conserverai ici cette même dénomination. Le tubercule dont il vient d'être fait mention, et qui sera plus loin décrit en détail, conservera comme chez la Guêpe le nom de *tubercule optique*.

Écorce cellulaire de la masse médullaire interne. — La face antérieure de la masse médullaire interne est revêtue par une écorce (2) d'assez grosses cellules nerveuses et qui se continue sans ligne de démarcation tranchée, en dehors avec la masse ganglionnaire antérieure de la masse médullaire externe, en dedans avec l'écorce du lobe protocérébral. Les prolongements auxquels ces éléments donnent naissance pénètrent dans la face postérieure de la capsule antérieure non loin du point de sortie du faisceau optique inféro-antérieur.

Union directe des deux masses médullaires. — Du bord antérieur de la masse médullaire externe part un faisceau qui se rend à la masse médullaire interne, elle pénètre dans celle-ci par la face antérieure de la capsule, non loin du point de sortie du faisceau optique inféro-antérieur.

Chez la Guêpe nous avons vu que ce faisceau, sur son trajet, donnait naissance à deux branches secondaires (faisceaux optiques supéro-antérieur et supéro-postérieur) se rendant, l'une à la face antérieure, l'autre à la face postérieure du lobe protocérébral. Je n'ai pu, chez le Criquet, retrouver ces faisceaux. Ce n'est pas à dire qu'ils fassent défaut, car chez l'animal dont l'étude nous occupe, le ganglion optique étant très oblique par rapport au lobe protocérébral, il faudrait des sections particulièrement heureuses pour saisir dans tous leurs détails les connexions établies entre ces deux parties.

(1) Fig. 2 du texte, *to* (p. 22).
(2) Fig. 2 du texte, *m* (p. 22).

LOBE PROTOCÉRÉBRAL

Le lobe protocérébral (*lpc*) est la partie la plus volumineuse entrant dans la constitution du cerveau. En dehors il s'unit avec la masse médullaire interne, en dedans il se soude avec son congénère. Le lobe protocérébral contracte avec les parties voisines beaucoup d'autres rapports, mais ce sont là des points avec lesquels je reviendrai plus loin avec détails.

Le lobe protocérébral renferme dans son intérieur un organe important qui sera décrit plus loin : c'est le corps pédonculé.

Le lobe cérébral est une masse globuleuse assez aplatie d'avant en arrière. Les deux lobes protocérébraux ne se soudent pas sur la ligne médiane par toute leur étendue, mais seulement en avant et en arrière. Ils circonscrivent ainsi une sorte de loge; celle-ci ouverte en haut et en bas, est limitée en avant par la soudure antérieure des lobes, en arrière par leur soudure postérieure à droite par la face interne du lobe droit, à gauche par la face interne du lobe gauche.

La loge dont nous venons de parler abrite dans son intérieur, entre autres parties importantes, le protocérébron moyen, et le pont des lobes protocérébraux. L'examen d'une série de coupes frontales pratiquées successivement d'avant en arrière nous rend bien compte de cette disposition.

La coupe n° 1 qui commence à entamer la face antérieure des lobes protocérébraux, nous montre ceux-ci déjà réunis l'un à l'autre par un tractus fibreux horizontal (*sa*) : c'est le commencement de la soudure antérieure.

La coupe n° 2 et la coupe n° 3 passent en plein par la soudure antérieure; sur les coupes 4, 5, 6, 7, 8 la soudure antérieure va en diminuant et est réduite à sa partie supérieure, qui se montre comme un tractus fibreux grêle (*n*). Sur les sections 9, 10, 11, 12, la soudure antérieure a cessé de se montrer. Sur les coupes 8 et 9 particulièrement, on comprend bien

comment le protocérébron médian est abrité par la loge que les lobes protocérébraux constituent autour et au-dessus de lui.

La section 12 rencontre la partie antérieure et inférieure de la soudure postérieure (*sp*). La coupe 13 passe en plein par cette soudure (*sp.*) La coupe 14 rencontre seulement la partie postérieure de cette dernière (*sp*) qui se montre formée par deux tractus fibreux horizontaux. La coupe 15 passe en arrière de la soudure postérieure, elle montre, par conséquent, les lobes protocérébraux désunis.

L'examen des coupes latérales, rangées de haut en bas, confirme la description que nous venons de donner des lobes cérébraux.

Les coupes numérotées de 16 à 21 nous montrent les deux lobes cérébraux d'abord très éloignés l'un de l'autre, puis s'approchant de plus en plus de la ligne médiane. Sur la coupe 22 apparaît la soudure antérieure (*n*); nous la retrouvons sur toutes les coupes suivantes (1) jusqu'au n° 29.

Nous commençons à rencontrer la soudure postérieure (*sp*) sur la coupe 26, sur la section n° 31 elle a disparu, les lobes protocérébraux se montrent alors désunis. Sur la section 32, le lobe protocérébral de droite a complètement disparu, seule la partie tout à fait inférieure du lobe gauche se manifeste encore.

Dans la série de coupes latérales que nous venons d'examiner, ce sont surtout les n°s 26, 27, 28, qui feront bien comprendre au lecteur comment les lobes protocérébraux en se soudant forment un anneau destiné à loger le protocérébron moyen, au niveau qu'intéressent les coupes 24, 25, 26, 27; la partie du protocérébron moyen logée entre les lobes est celle que je désignerai sous le nom de *corps central.*

L'examen des coupes sagittales achève de nous éclairer sur la disposition générale des lobes protocérébraux; la plus démonstrative à cet égard est la section n° 41, passant à peu de

(1) Fig. 23, 24, *n*; fig. 26, 27, 28, *sa*.

distance du plan médian, nous voyons en avant la soudure antérieure (*sa*), en arrière la soudure postérieure (*sp*), dans l'espace qu'elles limitent entre elles, nous trouvons le protocérébron moyen. Les sections (n° 42–n° 47), pratiquées suivant des plans sagittaux de plus en plus externes, nous montrent le lobe protocérébral (*lpc*) dans son plein.

Le lobe protocérébral présente sur sa partie antérieure et latérale un sillon très profond (*slp*), il commence au niveau de la partie moyenne du corps central (1) et s'étend jusqu'à la partie inférieure du lobe (2). En haut, le fond de ce sillon est occupé par le tubercule antérieur du corps pédonculé, plus bas par la partie externe du protocérébron moyen.

Il résulte de cette disposition que, si nous examinons des coupes latérales à partir du n° 27 jusqu'au n° 30, nous voyons le lobe protocérébral formé de deux parties distinctes, la première antérieure, la seconde postérieure beaucoup plus volumineuse; elles sont séparées l'une de l'autre par le corps pédonculé et le protocérébron moyen.

Au sillon que nous venons de décrire et qui sépare ainsi le lobe protocérébral en deux parties, nous donnerons le nom de *sillon latéral* (*slp*).

Maintenant que nous connaissons la disposition générale du lobe protocérébral, nous pouvons donner quelques détails complémentaires sur sa structure. Le lobe protocérébral est entièrement formé de substance ponctuée, mais il renferme dans son intérieur un grand nombre de trajets fibreux. Parmi ceux-ci, les uns sont les prolongements des cellules qui recouvrent la surface du lobe, les autres servent à unir deux parties d'un même lobe ou les deux lobes entre eux, d'autres aussi unissent le lobe protocérébral à des parties voisines.

Au lieu d'étudier dès maintenant ces trajets fibreux, il vaudra mieux en faire mention au fur et à mesure que l'occa-

(1) Fig. 27.
(2) Fig. 30.

sion se présentera; de la sorte le lecteur suivra, je crois, plus aisément leur description.

Rapports de la masse médullaire interne avec le lobe protocérébral..— La masse médullaire interne dont nous avons plus haut indiqué la forme et la constitution, se soude intimement à l'extrémité supérieure et externe du lobe protocérébral, laquelle forme, ainsi que le montrent bien les coupes latérales (1), une saillie arrondie et très volumineuse au-dessus du niveau de la soudure des lobes.

Les coupes frontales sont peu favorables à l'étude du point particulier qui nous occupe en ce moment; pourtant, sur la section 15, nous voyons la masse médullaire interne (*mi*) s'unir au lobe protocérébral (*lpc*).

Les coupes les plus utiles sont celles dont le plan est très fortement oblique de haut en bas et de dehors en dedans. Une telle section a été figurée dans le texte (2). Sur cette dernière, nous voyons que la substance ponctuée constitutive des capsules antérieure (*j*) et moyenne (*i*) se continue sans ligne de démarcation avec la substance du lobe protocérébral (*lpc*); il en est de même pour la substance de la capsule postérieure (*n*), mais dans la coupe dont il est question, nous ne pouvons complètement le constater.

De la capsule antérieure (*j*) nous voyons naître, comme il a été dit plus haut, un cordon nerveux auquel nous donnons le nom de faisceau optique inféro-antérieur (*l*), lui appliquant la même dénomination que nous avions attribuée au faisceau qui le représente chez la Guêpe.

Ce faisceau, qui est assez grêle, se porte très obliquement de haut en bas et de dehors en dedans, en s'appliquant intimement contre la face antérieure du lobe protocérébral (*lpc*). Il vient gagner un tubercule saillant que celui-ci présente et que nous décrivons sous le nom de *tubercule optique* (*to*).

(1) Fig. 16, 17, 18, 19, *hij*; fig. 20, *mi*.
(2) Page 22.

Celui-ci se montre comme un mâmelon arrondi et un peu lobé tranchant bien sur le reste du lobe protocérébral par la coloration intense qu'il prend sous l'influence de l'acide ösmique ; ceci paraît tenir à la délicatesse et à la densité de la trame fibrillaire qui le constitue. Les fibres du faisceau optique qu'il reçoit paraissent se perdre dans sa substance. De la face postérieure ou profonde du tubercule optique partent de très fines fibrilles qui la rattachent au lobe protocérébral et qui disparaissent presque aussitôt dans la substance de celui-ci.

En raison de son obliquité le faisceau optique inféro-antérieur ne peut être entièrement compris dans aucune des coupes latérales. Pourtant l'examen de celles-ci confirme l'exactitude de la description que nous venons de donner.

La section latérale n° 18 nous montre le faisceau optique inféro-antérieur (*l*) à son origine et nous permet de le suivre sur une certaine étendue de son sujet. Nous le retrouvons encore, mais obliquement sectionné, sur les coupes 19 et 20. La coupe n° 21 commence à entamer le tubercule optique (*t o*) ; la coupe n° 22 passe en plein par celui-ci. Sur cette même préparation de la partie interne du tubercule nous voyons naître un paquet de fibres qui se portent en dedans ; ces fibres, bien qu'elles soient situées très près de la surface du lobe protocérébral, sont pourtant comprises dans la substance de celui-ci. Mais leur trajet ne peut être suivi plus loin avec une entière certitude, d'abord parce qu'elles prennent une direction assez oblique en dedans et en bas, ensuite parce qu'elles se confondent avec des fibres unissant les deux lobes protocérébraux. Il est très probable, du moins si je juge par analogie avec ce que j'ai observé chez la Guêpe, que le faisceau fibreux dont je viens de parler se continue sur la ligne médiane avec son congénère venu de l'autre côté, pour établir aussi une union directe entre le tubercule optique de droite et le tubercule optique de gauche. La coupe 22 nous permet de comprendre la situation relative exacte du tubercule optique ; il est placé sur le même niveau horizontal que la partie supérieure (*n*) de la soudure antérieure des lobes protocérébraux.

ARTICLE N° 1.

Revenons maintenant à la coupe oblique figurée dans le texte (1). Du bord interne de la capsule postérieure (*n*) de la masse médullaire interne, nous voyons naître un faisceau nerveux cylindrique (*h*) à fibrillation particulièrement bien caractérisée, c'est le *cordon commissural;* aussitôt formé il s'enfonce dans la substance du lobe protocérébral (*lpc*) et y chemine sans s'éloigner beaucoup de la surface postérieure de celui-ci. Il arrive ainsi jusqu'à la partie inférieure du lobe protocérébral et là disparaît. C'est qu'en effet à ce point il change complètement de direction.

Dans la première partie de son trajet, il est compris dans le plan de la coupe que nous venons de décrire, il est par conséquent oblique de haut en bas et de dehors en dedans; l'examen de cette même figure nous montre de plus qu'il est oblique d'arrière en avant et de dehors en dedans. En raison de cette obliquité sur les trois plans principaux, la première portion du cordon commissural ne peut être sûrement reconnue ni sur les coupes frontales, ni sur les coupes latérales, ni sur les coupes sagittales.

Après avoir décrit le trajet oblique dont nous venons de parler, le cordon commissural se recourbe assez brusquement et marche horizontalement vers la ligne médiane, là il se fusionne avec son congénère venu de l'autre côté; ainsi s'établit une union directe entre la masse médullaire interne de droite et la masse médullaire interne de gauche.

Dans la partie horizontale de son trajet, le cordon commissural (*k*) peut être reconnu sur une coupe latérale (2) passant par la partie tout à fait inférieure du corps central. Il peut également être reconnu sur une coupe frontale (3). Toutes les coupes sagittales que j'ai figurées intéressent la partie horizontale du cordon commissural et nous montrent ses fibres transversalement sectionnées (4).

(1) Page 22.
(2) Fig. 29 et 30, *k*.
(3) Fig. 13, *k*.
(4) Fig. 40 à 47, *k*.

Soudure postérieure des lobes protocérébraux. — Les lobes protocérébraux s'unissent en arrière, nous l'avons déjà indiqué plus haut; il nous reste seulement à donner quelques détails sur ce point. Les deux lobes se fusionnent si intimement sur la ligne médiane, qu'aucun caractère microscopique de la substance ponctuée qui les forme ne vient déceler le point de contact; seul un sillon plus ou moins profond, selon le niveau auquel on le considère, et qui court en arrière tout le long de la ligne médiane, marque la trace de cette soudure. A deux niveaux seulement la soudure est renforcée par des tractus fibreux différenciés. Ainsi les coupes latérales 26 et 27, la coupe frontale n° 14, qui intéressent la partie supérieure de la soudure postérieure (*sp*) nous montrent les lobes protocérébraux unis en arrière par des tractus fibreux.

Si nous examinons maintenant une coupe latérale (1), pratiquée à un niveau plus inférieur que celles dont nous venons de parler, nous rencontrons la partie horizontale du cordon commissural (*k*), passant d'un lobe à l'autre dans l'épaisseur de leur soudure postérieure (*sp*). Ce faisceau, qui établit, ainsi que nous l'avons vu, une connexion directe entre les deux masses médullaires internes, doit de plus être considérée comme unissant entre eux les deux lobes protocérébraux. A cet égard, la coupe latérale n° 13 est démonstrative, nous y voyons, en effet, des fibres nées de la substance de chaque lobe converger vers l'extrémité de la portion horizontale du cordon commissural (*k*) pour se fusionner avec lui.

Ces fibres s'accolent-elles seulement au cordon commissural et servent-elles seulement à unir les deux lobes protocérébraux, ou bien cheminent-elles avec le cordon commissural pour établir une connexion entre le lobe protocérébral d'un côté et la masse médullaire externe du côté opposé? C'est ce qu'il m'est jusqu'à présent impossible de décider.

Soudure antérieure des lobes protocérébraux. — La sou-

(1) Fig. 29 et 30.

dure antérieure des lobes protocérébraux est surtout facile à étudier sur une série de coupes latérales. Examinons la coupe 22, intéressant la partie inférieure du pont (*plc*) des lobes cérébraux. Nous y remarquons un tractus fibreux (*n*) transversal assez large, unissant l'extrémité antérieure des deux lobes protocérébraux (*lpc*), et que nous appellerons *commissure protocérébrale supérieure*.

Sur la coupe 23 nous la retrouvons avec le même aspect, mais sur la coupe 24 nous remarquons qu'elle a diminué de largeur; nous observons de chaque côté de la ligne médiane en avant de la commissure protocérébrale supérieure un petit faisceau fibreux (*cch*) bien limité et obliquement coupé; il sera plus tard décrit avec détail, nous le désignons sous le nom de *cordon chiasmatique antérieur*, il n'appartient pas en propre aux lobes protocérébraux, mais contracte avec la soudure antérieure de ceux-ci des rapports si intimes, que nous ne pouvons, en décrivant celle-ci, le passer sous silence.

Sur la coupe 25, les cordons chiasmatiques (*cch*) se sont rapprochés de la ligne médiane et de la commissure supérieure; celle-ci qui, à ce niveau, est seule à constituer la soudure antérieure des lobes protocérébraux est sur le point de disparaître et a considérablement diminué de largeur; elle sépare les cordons chiasmatiques (*cch*) d'avec l'atmosphère fibreuse (*ab*) du corps central.

Sur la coupe 26 la commissure supérieure a complètement disparu, les cordons chiasmatiques (*cch*) qui se sont encore rapprochés de la ligne médiane et se montrent comme deux cylindres transversalement coupés, se trouvent immédiatement en contact avec l'atmosphère fibreuse (*ab*) du corps central; en avant d'eux les deux lobes protocérébraux (*lpc*) se sont rapprochés et largement soudés sur la ligne médiane : c'est là la *soudure antérieure des lobes protocérébraux* (*sa*).

A ce niveau la soudure (*sa*), étant constituée par une véritable fusion des deux lobes, est presque exclusivement formée de substance ponctuée homogène; toutefois elle est renforcée en avant par des fibres transversales qui passent

d'un lobe à l'autre et qui, en dehors, peuvent être suivies assez loin dans la substance de ceux-ci.

Sur la coupe 27 la soudure tend à disparaître. Les deux lobes sont nettement séparés l'un de l'autre, un grêle tractus fibreux (*sa*) qui les réunit est tout ce qui reste de la soudure. En arrière de ce tractus, et sur la ligne médiane, nous observons un espace quadrangulaire, limité en arrière par l'atmosphère fibreuse (*ab*) du corps central, de chaque côté par l'extrémité interne de la partie antérieure du lobe protocérébral (*lpc*) correspondant. Dans cet espace quadrangulaire nous trouvons les deux cordons chiasmatiques (*cch*), ils se sont mis en contact et tendent à se souder sur la ligne médiane. Autour d'eux le reste de l'espace quadrangulaire est occupé par des fibres coupées obliquement, sur le trajet desquelles nous reviendrons plus tard, et que nous désignons dès maintenant sous le nom de *fibres chiasmatiques* (*fch*).

Dans la figure 28 l'aspect général ne s'est pas sensiblement modifié, le tractus fibreux (*sa*) unissant les lobes subsiste encore, mais s'est notablement réduit. Quant aux cordons chiasmatiques (*cch*), ils se sont complètement fusionnés en un seul faisceau médian.

Sur la coupe 29 toute trace de soudure antérieure a disparu. En avant, les deux lobes protocérébraux sont complètement désunis ; l'espace qui les sépare est occupé entièrement par les cordons et par les fibres chiasmatiques.

En somme, de l'examen des coupes successives que nous venons de décrire, il résulte que les lobes protocérébraux s'unissent en haut par des fibres (*n*) transversales (commissure supérieure), situées *en arrière* des cordons chiasmatiques ; plus bas ils s'unissent par une soudure intime (*sa*) renforcée de fibres transversales et située en *avant* des cordons et des fibres chiasmatiques.

L'étude d'une série de coupes frontales confirme cette conclusion. Ainsi sur la section n° 1, qui rase la face antérieure du protocérébron, les fibres qui renforcent la soudure (*sa*) commencent à se montrer. La section n° 2 passe en plein par

la soudure (*sa*). La coupe n° 3 passe en arrière de la soudure et en avant de la commissure supérieure, elle ne montre donc ni l'une ni l'autre de ces parties, mais seulement les fibres (*fch*) et les cordons chiasmatiques (*cch*) longitudinalement sectionnés. Sur la coupe n° 4 pratiquée immédiatement, en arrière de la précédente, la commissure supérieure (*n*) commence à se montrer, nous la trouvons encore sur les sections suivantes, n°s 5, 6, 7, 8; sur le n° 9 elle a disparu.

Une coupe sagittale, pratiquée au voisinage du plan médian (fig. 40), est très favorable pour donner une idée précise de la situation relative des parties dont nous venons de parler. Tout à fait en avant, nous voyons la soudure des lobes protocérébraux (*sa*), les fibres que renferme celle-ci se montrent transversalement sectionnées. Immédiatement en arrière de la soudure se voient les fibres chiasmatiques (*fch*). A un niveau plus élevé, et en arrière des fibres chiasmatiques, se montre la commissure supérieure (*n*) transversalement coupée. Une coupe sagittale (n° 41), pratiquée un peu en dehors du plan médian, nous montre encore les mêmes dispositions.

Les lobes protocérébraux s'unissent avec un grand nombre d'organes dont il n'a pas encore été fait mention. L'étude de ces rapports sera mieux à sa place dans les paragraphes qui vont suivre.

Une écorce cellulaire plus ou moins épaisse enveloppe les lobes protocérébraux, il sera plus commode de décrire celle-ci en étudiant en même temps l'écorce cellulaire du protocérébron moyen.

CORPS PÉDONCULÉ

Gestielles Korper (Leydig). — *Gerüst* (Flögel). — *Corpo fungiforme* (Bellonci). — *Mushrom body* (Packard).

Dans le lobe protocérébral se trouve comme implanté un corps d'aspect très particulier que Dujardin a le premier découvert, et que je désigne avec cet auteur sous le nom de *corps pédonculé*. Celui-ci comprend comme parties principales : 1° le

calice; 2° la *tige;* 3° le *tubercule antérieur;* 4° le *tubercule interne.*

Avant d'entrer dans la description détaillée de chacune d'elles, il est, je crois, nécessaire de donner au lecteur une idée de leur forme et de leur disposition générales.

Sur la surface supérieure du lobe protocérébral repose le *calice;* c'est une sorte de coupe hémisphérique, formée de substance ponctuée, dont toute la surface libre est revêtue d'une couche épaisse de petites cellules ganglionnaires.

Du fond du calice naît un gros faisceau cylindrique, formé de fibrilles nerveuses, qui s'enfonce verticalement dans la substance même du lobe protocérébral : c'est la *tige.*

Celle-ci, après un certain trajet, se divise en deux branches : le *tubercule antérieur* et le *tubercule interne.*

Le tubercule antérieur se porte en haut et en avant et vient se terminer par un renflement à la surface du lobe protocérébral.

Le tubercule interne se porte en bas et en dedans, et se termine de la même manière.

LE CALICE

Lobe à circonvolutions (Dujardin). — *Lappen mit Windungen* (Leydig). — *Ringkorper* (Rabl-Rükhardt). — *Pilzhutförmig Korper* (Dietl, Berger). — *Becher* (Flögel). — *Gobelet* (Yung). — *Calix* (Newton, Packard).

Tandis que chez l'Abeille, la Guêpe, la Fourmi, la Blatte, etc., chaque corps pédonculé présente deux calices, ici le corps pédonculé n'offre qu'un seul calice.

Le calice (*c*) a la forme d'une calotte hémisphérique, sa concavité est tournée en haut, et son sommet, d'où part la tige, repose sur la surface du lobe protocérébral.

Nous nous rendons bien compte de la forme de l'organe que nous décrivons en l'examinant sur des coupes pratiquées suivant les trois plans principaux (1).

(1) Voy. particulièrement la coupe latérale n° 16; les coupes frontales n°s 12, 13 et 14; la coupe sagittale n° 44.

La cavité du calice est entièrement remplie par un amas de petites cellules très serrées qui s'élève même bien au-dessus du bord des calices. Cet amas cellulaire comble non seulement la cavité, mais s'étend sur les bords de celle-ci et se prolonge sur toute la surface extérieure du calice, qu'elle recouvre d'une couche mince.

Pour achever de donner une idée générale de la forme du calice, ajoutons que la paroi de celui-ci est beaucoup plus épaisse en avant qu'en arrière. Disons encore qu'en arrière cette paroi présente une encoche assez profonde qu'on reconnaît bien sur les coupes latérales (fig. 16 et 17).

La structure du calice est assez compliquée; afin de décrire celle-ci aussi clairement que possible, nous considérerons dans le calice la paroi et le fond, et nous examinerons d'abord la coupe n° 12, qui est particulièrement favorable à cette étude.

La paroi du calice a la forme d'un épais bourrelet annulaire; la face interne de celui-ci, c'est-à-dire la face qui répond à la cavité du calice, est creusée d'un profond sillon, qui divise ainsi la paroi du calice en deux parties, une supérieure (*p*) et une inférieure (*q*). La coupe frontale n° 12 montre bien le sillon, il apparaît sous un autre aspect sur les sections latérales n°s 16 et 17. Ici sa disposition réelle est moins facile à saisir au premier coup d'œil, car, se trouvant obliquement rencontré par le rasoir, la coupe ne l'intéresse pas dans toute son étendue.

La paroi du calice est entièrement formée d'une substance ponctuée à mailles très serrées et se colorant d'un manière particulièrement intense sous l'influence de l'acide osmique. Dans le sillon dont nous avons parlé plus haut, la trame de la substance ponctuée devient beaucoup moins serrée et laisse voir des faisceaux de fibrilles assez réguliers passant de la partie supérieure à la partie inférieure de la paroi.

Les cellules qui remplissent la cavité du calice se présentent avec le même aspect que les éléments qui constituent la couronne ganglionnaire de la masse médullaire externe. C'est-à-

dire qu'elles se montrent chacune comme un petit noyau arrondi, riche en chromatine, et enveloppé d'une aire protoplasmique extrêmement mince, d'où naît un (ou plusieurs?) prolongements très grêles. Les prolongements émis par les cellules se groupent en petits faisceaux, qui ensuite vont tous se jeter dans le sillon annulaire que présente intérieurement la paroi du calice. Arrivés dans ce sillon, les prolongements disparaissent bientôt pour se mêler à la trame de la substance ponctuée. Telles sont les connexions qui s'établissent entre la paroi du calice et les éléments cellulaires qui remplissent la cavité de celui-ci (1).

Examinons maintenant le fond du calice; il est formé par un épais plan de fibrilles. Celles-ci, qui rayonnent de la périphérie, vont toutes converger vers le centre; là elles se groupent en un faisceau volumineux qui s'enfonce dans la substance du lobe protocérébral et qui n'est autre que la tige (*tg*) du corps pédonculé. Voyons maintenant avec plus de précision quelle est l'origine de ces fibrilles. Les unes sortent du sillon de la paroi du calice, ce sont elles qui constitueront la partie centrale de la tige; les autres naissent immédiatement au-dessous, de toute la surface interne de la partie (*q*) de la paroi inférieure au sillon, mais ce sont elles qui constitueront la partie périphérique de la tige.

La coupe n° 12 est surtout favorable à l'étude de cette disposition. Les coupes latérales sont moins propices, pourtant sur les figures 16 et 17 nous voyons clairement les fibrilles constitutives de la tige naître les unes du sillon, les autres de la partie inférieure (*q*) de la paroi.

Des faits que je viens de faire connaître il paraît résulter que les fibrilles constitutives de la tige tirent leur origine non pas directement des cellules qui remplissent le calice, mais bien de la substance ponctuée qui forme la paroi de celui-ci.

Avant de laisser de côté l'étude du calice, il me reste encore à signaler une connexion fibreuse importante qui s'établit

(1) Fig. 12.

entre celui-ci et le lobe protocérébral correspondant. De la partie inférieure de la paroi du calice partent des fibrilles formant un faisceau assez individualisé; elles passent en avant de la tige, marchent de dedans en dehors et pénètrent dans la partie supérieure du lobe protocérébral correspondant. Ces fibrilles sont les unes horizontales, les autres plus ou moins obliques. Nous pouvons les observer très clairement sur la coupe latérale n° 18 (*s*), nous les retrouvons sur la coupe frontale n° 11 (*s*).

Il existe entre les calices et d'autres parties du cerveau des connexions plus importantes; pour l'intelligence des faits, il vaudra mieux n'en parler que plus tard.

LA TIGE

Gemeinsamer Stiel (Dietl, Berger). — *Hinterast* (Flögel). — *Pedunculus* (Newton).

La tige (*tg*), immédiatement après s'être détachée du calice d'où elle tire ses fibrilles, se présente sous l'aspect d'un gros cylindre à contour régulier; la coupe latérale n° 18 nous la montre transversalement sectionnée; nous reconnaissons qu'elle n'a pas encore pénétré dans la substance du lobe cérébral (*lpc*), elle se trouve encore enveloppée en dedans et en arrière par la partie supérieure de la paroi du calice (*c*), en avant par les paquets de fibrilles (*s*) unissant celui-ci avec le lobe protocérébral.

Sur la coupe n° 19 la tige est déjà complètement engagée dans la substance du lobe (*lpc*). Sur cette figure nous remarquons que la tige (*tg*) n'a plus l'aspect régulièrement cylindrique que nous observions à un niveau plus élevé (fig. 19), deux sillons profonds creusent sa face interne; le lecteur se rappelle peut-être qu'à un niveau correspondant la tige de la Guêpe présentait un aspect analogue.

Sur la coupe n° 20 ces sillons commencent à disparaître, on n'en trouve plus qu'un seul. Sur la section n° 21 la tige a repris son aspect cylindrique; de plus elle s'est éloignée du

bord interne du lobe protocérébral (*lpc*) pour occuper le centre de cet organe.

Pour bien se rendre compte du trajet de la tige (*tg*), le mieux est de l'examiner sur la coupe sagittale n° 47. Nous y constatons que la tige peu de temps après sa sortie du calice (*c*) s'enfonce dans la substance du lobe central (*lpc*) ; elle chemine à travers celui-ci obliquement de haut en bas et d'arrière en avant, décrivant une forte courbe concave en haut et en avant. La tige, qui est plus épaisse vers son origine que dans le reste de son trajet, se termine en bas non loin de la surface antérieure du lobe protocérébral, en se renflant en deux gros tubercules, l'un supérieur (tubercule antérieur) (*ta*), l'autre inférieur (tubercule interne) (*ti*).

Les coupes latérales sont moins favorables à l'étude du trajet précis de la tige, mais elles nous renseignent utilement sur les rapports qu'affecte à différents niveaux la tige avec les parties voisines. Sur les sections n°s 18, 19, 20, 21, 22, 23, 24, 25, nous voyons la tige (*tg*) transversalement coupée. Sur la coupe n° 26, le rasoir la rencontre déjà un peu obliquement; cette préparation nous montre en outre que la tige s'est déjà rapprochée de la surface antérieure du lobe protocérébral. La figure 27 nous montre la partie inférieure de la tige (*tg*) sectionnée parallèlement à la direction de ses fibrilles ; nous reconnaissons que celle-ci se renfle en un gros tubercule (*ta*), qui n'est autre que le tubercule antérieur. La coupe suivante n° 28 passe immédiatement au-dessous de cette partie ; elle nous montre encore les fibrilles de la tige longitudinalement sectionnées; le tubercule interne commence à apparaître. La figure 29 entame davantage la poutre ; à gauche la partie inférieure de la tige se montre encore, à droite elle a complètement disparu.

Sur les sections frontales nous pouvons également reconnaître le trajet de la tige. La coupe n° 9, qui passe immédiatement en arrière de l'extrémité de cet organe, nous le montre (*tg*) un peu obliquement coupé. Cette obliquité s'accentue sur les coupes n°s 10, 11. Dans la figure 12 le rasoir a commencé à

rencontrer la partie ascendante de la tige et la coupe longitudinalement. Cette partie ascendante se montre en plein sur les figures 13 et 14. Dans la figure 15 la tige a disparu, la section passant en arrière d'elle.

La tige est dans toute son étendue formée par des fibrilles parallèles entre elles, très fines et assez serrées; elle se colore par l'acide osmique avec beaucoup plus d'intensité que la substance du lobe protocérébral; mais sous l'influence de ce réactif elle ne devient jamais aussi foncée que le calice et les tubercules.

TUBERCULE ANTÉRIEUR (1) (Dujardin)

Corne antérieure (Yung). — *Obere Stiel* (Dietl). — *Vorderhorn* (Flögel). — *Cauliculus* (Newton).

A son extrémité supérieure la tige se termine par un renflement, lequel se prolonge en deux sortes d'apophyses : les tubercules antérieur et interne. A leur base ces deux apophyses se confondent donc en une partie commune.

Les coupes sagittales n°s 46 et 47 sont surtout favorables pour nous montrer la forme du tubercule antérieur (*ta*) et les rapports qu'il affecte tant avec la tige (*tg*) et le tubercule interne (*ti*) qu'avec les autres parties du protocérébron. La coupe n° 45, pratiquée un peu en dedans de la tige nous montre bien comment les deux tubercules se soudent intimement par une large base.

Voyons maintenant quels sont la forme et le trajet du tubercule antérieur. Cette partie qui se présente sous l'aspect d'un

(1) Dans mon mémoire sur la Guêpe, j'ai désigné sous le nom de corne antérieure (*Vorderhorn*) la partie dont la description suit; j'adoptais ainsi la nomenclature de l'auteur qui a fait l'étude comparative du cerveau des Insectes la plus complète que nous possédions encore. Mais aujourd'hui que je relis le travail de Dujardin en suivant ses descriptions sur des préparations du cerveau de l'Abeille, je dois reconnaître qu'il a donné de l'organe dont l'étude nous occupe une figure et une description parfaites. C'est donc faire acte de justice que de revenir à la nomenclature du naturaliste français.

cylindre un peu irrégulier, plus large en bas qu'en haut, se porte verticalement en haut en cheminant au sein même de la substance du lobe protocérébral (*lpc*); puis atteint la surface antérieure de celui-ci; il en sort pour se renfler en une protubérance arrondie assez saillante, située au-dessous du névrilème, au milieu des cellules qui forment l'écorce du lobe protocérébral.

Il est intéressant de reconnaître l'aspect qu'offre le tubercule antérieur sur des coupes latérales pratiquées à différents niveaux. Les figures 20 et 21 nous montrent le renflement terminal du tubercule antérieur (*ta*) appliqué contre la surface antérieure du lobe protocérébral (*lpc*). Sur la coupe 22 pratiquée un peu plus bas, à gauche, le tubercule est inclus dans le lobe; à droite, il commence à faire saillie à la surface de celui-ci. Les figures 23, 24, 25, 26 nous montrent le tubercule antérieur complètement inclus dans la substance du lobe. La coupe 27 passe par la base du tubercule et nous montre celui-ci s'unissant avec l'extrémité de la tige (*tg*).

Voyons maintenant le tubercule antérieur sur des coupes frontales. Sur la section n° 2 nous voyons seulement son renflement terminal. La coupe 3 intéresse le tubercule (*ta*) dans presque toute son étendue; nous le voyons en haut saillir à la surface du lobe protocérébral (*lpc*), en bas s'unir avec le tubercule interne. La section 4 a à peu près même aspect, mais le tubercule antérieur n'est intéressé que dans sa partie enveloppée par le lobe. Les coupes 5, 6 et 7 entament de moins en moins le tubercule antérieur. Sur les figures 7 et 8 on voit seulement la base commune aux deux tubercules. Cette base elle-même disparaît sur la section n° 9 pour faire place à la tige.

TUBERCULE INTERNE (1) (Dujardin)

Poutre (Yung). — *Untere Stiel* (Diell). — *Balken* (Flögel). — *Cauliculus* (Newton).

Le tubercule interne (*ti*) à sa base se confond, ainsi que nous l'avons dit plus haut, avec le tubercule antérieur. Il est plus volumineux que ce dernier et constitue une grosse apophyse cylindrique arrondie à son extrémité terminale.

A sa base le tubercule interne présente en dehors une saillie volumineuse et arrondie qui sort de la substance du lobe protocérébral et se loge dans le sillon latéral (*slp*) que présente cet organe et dont nous avons plus haut donné la description.

Après avoir formé cette saillie externe, le tubercule interne se dirige obliquement de haut en bas et de dehors en dedans; il est à moitié engagé dans la substance du lobe, sa face antérieure est saillante sous le névrilème, sa face postérieure est encore logée dans la substance du lobe. Le tubercule interne se dégage enfin complètement du lobe protocérébral et se termine par une extrémité arrondie, située en avant et au-dessous du lobe, non loin de la ligne médiane. Cette extrémité terminale est enveloppée de toutes parts par les cellules ganglionnaires qui forment l'écorce du cerveau.

Maintenant que nous connaissons la forme et les rapports généraux du tubercule interne, examinons celui-ci sur les coupes. Les sections frontales nos 1, 2 et 3 nous montrent l'extrémité du tubercule (*ti*) complètement dégagée du lobe (*lpc*) et entourée par les cellules de l'écorce ganglionnaire. La coupe n° 4 nous fait voir le tubercule entouré presque de toutes parts par le lobe; cette même préparation nous montre la saillie externe que présente la base du tubercule sortant du lobe par le sillon latéral que présente celui-ci. Les coupes

(1) Pour cette partie comme pour celle précédemment décrite, je crois devoir revenir à la nomenclature de Dujardin, dont je regrette de m'être écarté dans mon mémoire sur la Guêpe.

nos 6, 7 et 8 n'intéressent plus que la base du tubercule, elles nous montrent toujours celle-ci saillant en dehors dans le sillon du lobe protocérébral.

Voyons maintenant les coupes latérales. La figure n° 28 nous montre la base du tubercule interne ; nous voyons en dehors celle-ci faire saillie dans le sillon (*slp*) du lobe protocérébral. La figure suivante nous montre le tubercule faisant en dehors saillie dans le sillon (*slp*) du lobe, en dedans s'enfonçant dans la substance de celui-ci. Sur la coupe n° 30, à gauche, nous voyons le tubercule saillant en dehors dans le sillon et en dedans à la face antérieure du lobe. La section étant légèrement oblique, à droite, l'aspect est un peu différent, la partie terminale du tubercule est séparée d'avec la partie saillante dans le sillon; cette dernière, d'ailleurs, va cesser de se montrer sur les coupes plus inférieures. La section n° 31 nous fait voir la partie terminale du tubercule, presque complètement dégagée de la substance du lobe. Ce dégagement s'est complètement accompli sur la coupe n° 32. Dans la section n° 33, le tubercule a disparu à gauche; à droite, il se montre très réduit, le rasoir ne rencontrant plus à ce niveau que son extrémité terminale.

Examinons maintenant les coupes sagittales; les sections 42 et 43 nous montrent l'extrémité terminale du tubercule interne. Les coupes nos 44, 45, 46 nous montrent le tubercule interne s'unissant à sa base avec le tubercule antérieur et cheminant dans la substance du lobe protocérébral (*lpc*), pour aller faire saillie à la surface antérieure et inférieure de celui-ci. La coupe n° 47 nous montre seulement la base du tubercule interne entourée de toutes parts par la substance du lobe protocérébral.

Il me reste à ajouter quelques détails sur la structure des tubercules antérieur et externe. Ces parties sont, l'une et l'autre, formées par une substance ponctuée, à trame très homogène et très dense, se colorant en noir, particulièrement intense sous l'influence de l'acide osmique.

ARTICLE N° 1.

LES NERFS OCELLAIRES

Le Criquet possède un ocelle médian impair situé sur la face antérieure de la tête, et deux ocelles latéraux situés à la partie supérieure de la tête.

Au-dessous de chaque ocelle se trouve un ganglion ocellaire, d'où part un nerf (nerf ocellaire) se rendant au protocérébron. Je ne donnerai dans ce travail aucun détail sur la constitution des ganglions ocellaires; je me contenterai de décrire le trajet des nerfs qui partent de ceux-ci.

Nerf de l'ocelle médian (*nom*). — Le nerf médian, après être sorti du ganglion ocellaire, se porte immédiatement en arrière en marchant horizontalement; il atteint ainsi la face antérieure du protocérébron, ainsi que l'indique bien une simple dissection; il s'enfonce alors entre les cellules ganglionnaires qui forment le revêtement de celui-ci. Puis il se divise en deux faisceaux bien distincts, situés l'un à droite et l'autre à gauche. Ceux-ci cheminent pendant un espace assez long, parallèlement l'un à l'autre et sans s'écarter beaucoup, puis ils se séparent brusquement pour aller gagner chacun le lobe protocérébral correspondant. Ainsi, chez le Criquet comme chez la Guêpe, le nerf ocellaire médian n'est pas réellement impair, puisqu'il est formé de deux faisceaux, qui sont simplement accolés durant leur trajet extracérébral.

Examinons avec plus de précision le trajet de l'un des deux faisceaux du nerf ocellaire médian. Chaque faisceau du nerf ocellaire médian, après avoir pénétré dans l'écorce cellulaire du protocérébron, marche obliquement de bas en haut et d'avant en arrière. Il passe immédiatement au-dessus de la soudure antérieure des lobes protocérébraux. Continuant sa marche, il passe également au-dessus de la commissure supérieure des lobes; il devient alors horizontal, passe immédiatement au-dessus de l'atmosphère fibreuse du corps

central, et s'engage alors au-dessous du pont des lobes protocérébraux. Dans cette première partie de leur trajet, les deux faisceaux sont situés l'un et l'autre tout près de la ligne médiane et marchent parallèlement. Les faisceaux, immédiatement après avoir passé au-dessous du pont des lobes protocérébraux, s'écartent l'un de l'autre; chacun d'eux s'infléchit un peu en bas et se porte en dehors pour se terminer dans une saillie que présente la face postérieure du lobe protocérébral, un peu au-dessous de la soudure postérieure, et que nous désignerons sous le nom de tubercule ocellaire.

L'examen de coupes pratiquées suivant les trois directions principales permet de nous rendre exactement compte des dispositions que je viens de signaler. La coupe sagittale n° 41 nous montre le nerf ocellaire médian (*nom*) au moment où il aborde la face antérieure du protocérébron. La coupe sagittale n° 40 nous fait voir le nerf ocellaire (*nom*) sur une plus grande longueur de son trajet; nous le voyons passer au-dessus de la soudure antérieure (*sa*) des lobes protocérébraux, au-dessus de leur commissure antérieure (*n*), au-dessus de l'atmosphère fibreuse (*ab*) du corps central; nous la voyons s'engager sous le pont (*plc*) des lobes protocérébraux pour ressortir en arrière de celui-ci.

Voyons maintenant les coupes latérales. La section n° 22 intéresse tout le trajet horizontal du nerf ocellaire médian (*nom*); nous voyons les deux faisceaux qui composent celui-ci passer au-dessus de la commissure supérieure (*n*) des lobes protocérébraux, au-dessus de l'atmosphère fibreuse (*ab*) du corps central, et s'engager sous le pont (*plc*) des lobes protocérébraux. Dans la figure 23 nous voyons les deux faisceaux du nerf ocellaire s'écarter l'un de l'autre pour aller gagner chacun le tubercule ocellaire correspondant (*r*). Sur la même section, et sur les deux suivantes, nous voyons, en avant, la partie ascendante du nerf ocellaire obliquement coupée. Les figures 26 et 27 nous montrent le nerf ocellaire (*nom*) au moment où il pénètre dans l'écorce cellulaire du protocérébron.

Les coupes frontales sont moins démonstratives, pourtant

elles nous renseignent encore sur le trajet du nerf ocellaire médian ; ainsi les sections 11 et 12 nous le montrent (*nom*) transversalement coupé au-dessous du pont (*plc*) des lobes protocérébraux.

Nerf ocellaire latéral (*nol*). — Le nerf ocellaire latéral, après s'être dégagé de son ganglion, se porte en bas et atteint le sommet de l'amas de petites cellules qui remplit le calice du côté correspondant. Enfoui au milieu de celles-ci, il chemine très obliquement de haut en bas et de dehors en dedans, il passe immédiatement en dedans du calice (*c*), il se porte alors verticalement en cheminant entre les grandes cellules ganglionnaires qui constituent l'écorce des lobes protocérébraux ; continuant son trajet, il passe en arrière du pont (*plc*) des lobes protocérébraux et va se jeter dans le tubercule ocellaire (*r*), où nous avons déjà vu se rendre le faisceau correspondant du nerf ocellaire médian.

La coupe frontale n° 14 est particulièrement favorable à l'étude du nerf ocellaire latéral (*nol*), à droite elle nous montre celui-ci sur toute l'étendue de son trajet. L'examen d'autres coupes confirme l'exactitude de notre description ; la section n° 13 nous montre le nerf ocellaire latéral dans son trajet vertical au milieu des cellules de l'écorce ganglionnaire du lobe protocérébral, les figures 11 et 12 nous le montrent cheminant au sein de l'amas cellulaire qui revêt le calice.

Les coupes latérales, n°s 19, 20, 21, 22, 23, le sectionnent transversalement durant son trajet vertical.

Voyons maintenant les coupes sagittales ; les sections 41 et 42 rencontrent le nerf ocellaire latéral (*nol*) dans la partie verticale de son trajet ; les sections n°s 43, 44, 45, 46, 47 le montrent durant son trajet à travers le revêtement cellulaire du calice (*c*).

Il nous reste encore à dire quelques mots du tubercule ocellaire (*r*) que nous n'avons fait que signaler. C'est un mamelon légèrement saillant à la surface de la partie supérieure et interne du lobe protocérébral. Il est situé immédiatement en

arrière de l'extrémité du pont (*plc*) des lobes protocérébraux, un peu au-dessus de la soudure postérieure (*sp*) des lobes. Nous nous rendons bien compte de cette situation en l'examinant sur la coupe frontale n° 14, sur les coupes latérales n°s 23 et 24, sur la coupe sagittale n° 40.

Les fibres des nerfs ocellaires, après avoir pénétré dans le tubercule, disparaissent presque aussitôt dans la substance du lobe protocérébral.

Les nerfs ocellaires examinés sur des coupes après fixation par l'acide osmique se présentent avec un aspect tout à fait particulier et que je n'ai jusqu'à présent retrouvé dans aucun autre nerf. Chaque nerf ocellaire se montre formé de huit ou dix fibres parfaitement cylindriques et bien séparées l'une de l'autre. Ces fibres, remarquablement grosses, se colorent sous l'influence de l'acide osmique avec une telle intensité, qu'elles tranchent sur les parties voisines, comme un capillaire injecté de noir. Malheureusement, je ne me suis pas arrêté à l'examen de ce point : je signale seulement cette particularité parce que je crois qu'il serait intéressant d'en faire une étude plus approfondie.

LE PROTOCÉRÉBRON MOYEN

Les deux lobes protocérébraux, avons-nous dit précédemment, se soudent en avant et en arrière; ils limitent aussi un espace annulaire ouvert en haut et en bas, aplati d'arrière en avant. Cet espace annulaire est conique, très évasé en bas, il loge le protocérébron moyen. Il est difficile de donner une description de la forme assez compliquée de cette partie; on s'en rend beaucoup plus aisément compte en examinant les coupes frontales, qui sont tout particulièrement favorables. Voyons, par exemple, la section n° 9 :

Au-dessous des lobes protocérébraux (*lpc*), entre ceux-ci et le deutocérébron (*ld*), nous trouvons le protocérébron moyen. Il se divise en quatre parties parfaitement limitées : deux sont médianes et deux latérales. Des deux parties médianes, l'une

est supérieure; c'est le corps *central* (*cs* et *ci*), l'autre est inférieure, je l'appellerai *lobe médian* (*lm*); enfin, je donnerai le nom de *lobe latéral* (*ll*) à la partie latérale du protocérébron moyen.

Le *corps central* (*cs* et *ci*) est fortement convexe en haut, concave en bas et arrondi sur les côtés; sur la ligne médiane; en haut, il est en rapport avec l'écorce ganglionnaire (*af*), en bas avec le lobe médian (*lm*); sur les côtés et en haut il est en rapport avec les lobes protocérébraux (*lpc*); sur les côtés et en bas il est en rapport avec les lobes latéraux (*ll*). Toutefois, en aucun point ces rapports ne sont immédiats, partout en effet une atmosphère fibreuse (*a b*) le sépare des parties que nous venons d'énumérer.

Le corps central est divisé en deux zones ou *capsules*, l'une supérieure (*cs*), l'autre inférieure (*ci*), par une ligne courbe parallèle à ses faces. La capsule supérieure est beaucoup plus épaisse que l'inférieure; de plus, sur les côtés, elle déborde beaucoup cette dernière.

Examinons le corps central avec un objectif plus puissant: nous reconnaissons que celui-ci a une structure qui rappelle tout à fait ce que nous observions particulièrement dans la masse médullaire externe. Il est exclusivement formé par de la substance ponctuée à trame très serrée; beaucoup des fibrilles qui constituent celle-ci ont une direction rayonnante; elles partent du bord supérieur du corps central pour aller converger en bas; aussi, sur une coupe, le corps central se montre-t-il traversé par des lignes convergeant en bas comme les lames d'un éventail: c'est ce qui lui a valu d'être désignée par M. Berger (1) sous le nom de corps en éventail (*Fächerformige Gebilde*).

(1) Je n'ai point donné plus haut la synonymie du protocérébron moyen, car cette région n'a jusqu'à présent été reconnue dans son ensemble par aucun anatomiste; une seule partie du protocérébron moyen, le corps central, a attiré l'attention de mes prédécesseurs. Voici les noms sous lesquels ils l'ont décrite : *Commissuren System* (Leydig). — *Central Korper* (Dietl). — *Fächerformige Gebilde* (Berger). — *Corpus centrale* (Newton). — *Central body* (Packard).

La ligne courbe qui sépare les deux capsules est simplement une zone dans laquelle la trame de la substance ponctuée est moins serrée qu'ailleurs.

Toute la face supérieure convexe du corps central est séparée des lobes protocérébraux par une mince fente remplie de fines fibrilles; celles-ci naissent des lobes, cheminent quelque temps à la surface du corps central et s'y enfoncent. La face inférieure concave du corps central repose sur un lacis fibrillaire qui le sépare d'avec le lobe médian (*lm*), et sur la disposition duquel nous reviendrons en examinant des coupes plus favorables à son étude.

Le *lobe médian* (*lm*), situé au-dessous du corps central, rappelle la forme de la capsule inférieure de celui-ci; il est convexe en haut et concave en bas. Il est formé d'une substance ponctuée très homogène. De son bord externe le lobe médian donne naissance à un paquet fibreux volumineux (*ad*); celui-ci se porte obliquement de haut en bas et de dehors en dedans; il va gagner la moitié correspondante du deutocérébron (*ld*).

Le *lobe latéral* (*ll*) a un contour arrondi; en dedans il est en rapport avec le corps central et le lobe médian, en haut avec le lobe protocérébral et la tige du corps pédonculé (*tg*); en bas, avec le deutocérébron (*ld*), en dehors il est directement revêtu par l'écorce cellulaire; comme les parties précédemment décrites, il est formé de substance ponctuée. Le lobe latéral contracte des connexions fibreuses importantes. Un petit faisceau (*v'*) qu'on trouve en dehors de la tige du corps pédonculé, l'unit à la partie externe du lobe protocérébral (*lpc*). Un faisceau volumineux (*v*), qui passe entre le corps central et la tige du corps pédonculé, l'unit à la partie interne du lobe protocérébral. Enfin, un troisième faisceau (*u*) unit en dedans le lobe latéral avec le bord externe du lobe médian.

En un point situé immédiatement au-dessus de ce faisceau, la trame constitutive du lobe latéral, devenant très serrée, se colore avec intensité, sous l'influence de l'acide osmique. Il en résulte qu'à cette place on voit sur les coupes un îlot

noirâtre (fig. 9, *x*). Je ne sais si le fait a en lui-même quelque importance; mais je le signale, parce que cet îlot sert utilement de point de repère quand on veut comparer aux coupes frontales les sections faites suivant les autres orientations.

Examinons maintenant le protocérébron moyen sur la coupe n° 8, pratiquée un peu en avant de la précédente. Le corps central (*cs* et *ci*) ne s'est pas modifié, mais il se montre maintenant recouvert en haut par la commissure supérieure (*n*) des lobes protocérébraux.

Le lobe médian (*lm*) ne s'est pas modifié. En revanche, les lobes latéraux (*ll*) ont notablement changé d'aspect; ils sont venus se souder intimement au lobe médian. De plus, une commissure transversale (*va*) apparaît au-dessous de ce dernier; elle sert à unir entre eux les deux lobes latéraux : nous la désignerons sous le nom de *commissure inférieure des lobes latéraux*. De la partie inférieure du lobe latéral naît un gros faisceau (*ad*); sur la figure 8 on ne peut le suivre dans tout son trajet; mais, en l'examinant sur les sections voisines, je crois m'être assuré qu'il est destiné au deutocérébron.

Le bord externe du lobe latéral (*ll*) présente maintenant une encoche assez profonde (1). Dans celle-ci se trouve encastré, comme un coin, un lobule (*y*) formé de substance ponctuée très fine, se colorant fortement par l'acide osmique et formant des glomérules assez semblables aux glomérules olfactifs, mais infiniment plus petits. De ce lobule, et aussi de la substance même du lobe latéral, partent des fibrilles qui se groupent en un faisceau (*vb*) marchant horizontalement vers la la ligne médiane. Une partie des fibres de ce faisceau s'enfonce dans le bord externe de la capsule inférieure (*ci*) du corps central, l'autre partie pénètre dans celle-ci par tout son bord concave, après s'être insinuée entre celui-ci et le lobe médian. Ainsi que la figure n° 8 le montre bien, le faisceau que nous venons de décrire divise le lobe latéral en

(1) A cause d'une légère obliquité de la coupe, ceci ne se voit qu'à droite de la figure.

deux parties, une supérieure et une inférieure. Nous désignerons ce faisceau (*vb*) sous le nom de *commissure supérieure des lobes latéraux.*

Voyons maintenant une coupe n° 7 pratiquée immédiatement en avant de la précédente; à cause de la légère obliquité de la section, le petit lobule (*y*) en forme de coin que nous avons signalé plus haut apparaît maintenant à gauche; à droite, au contraire, il a disparu. La commissure inférieure (*va*) des lobes latéraux (*ll*) se retrouve d'un côté comme de l'autre. Quelques changements peu importants se manifestent dans l'aspect du lobe protocérébral (*lpc*)). La capsule inférieure (*ci*) du corps central s'est beaucoup réduite. La capsule supérieure (*cs*) s'est soudée latéralement à la partie supérieure du lobe latéral; le lobe médian (*lm*) s'est à droite et à gauche soudé à la partie inférieure des lobes latéraux.

Dans la coupe n° 7 que nous décrivons, apparaît un faisceau fibreux important (*vc*) chargé d'unir le lobe protocérébral (*lpc*) avec le protocérébron moyen. Il naît de la partie centrale du lobe protocérébral, se porte en dedans et en bas. Ses fibres s'épanouissent alors, les unes s'étalent sur la surface convexe du corps central (*cs*) et s'y enfoncent, les autres pénètrent dans la partie supérieure du lobe latéral (*ll*), au point où celui-ci se soude avec la capsule supérieure (*cs*) du corps central.

Voyons maintenant la coupe n° 6, pratiquée un peu en avant de celle que nous venons de décrire. L'ensemble ne s'est pas modifié, pourtant quelques changements se sont produits dans l'aspect du protocérébron moyen : la capsule inférieure du corps central a disparu. La partie supérieure du lobe latéral (*ll*), limitée qu'elle est en dehors par le tubercule interne (*ti*) du corps pédonculé, s'étend beaucoup moins sur les côtés. Cette figure nous montre que, parmi les fibres du faisceau (*vc*) unissant le lobe protocérébral au protocérébron moyen, il en est un certain nombre qui, au lieu de s'arrêter à la surface, s'enfoncent entre la partie supérieure du lobe latéral (*ll*) et la capsule supérieure (*cs*) et atteignent

la ligne médiane pour pénétrer dans la face concave de cette capsule.

Dans la coupe n° 5, aucun changement important ne s'est effectué ; nous remarquons toutefois que la partie supérieure du lobe latéral (*ll*) s'est beaucoup réduite, nous remarquons en outre que les lobes latéraux ne se touchent plus sur la ligne médiane. Ils sont séparés l'un de l'autre au-dessous de la commissure supérieure (*vb*) par des faisceaux fibreux coupés obliquement et que nous décrirons plus loin sous le nom de faisceaux (*fch*) et cordons chiasmatiques (*cch*).

La coupe n° 4 nous montre le protocérébron moyen profondément modifié. Les fibres du faisceau (*vc*) unissant celui-ci au lobe protocérébral ne franchissent plus la ligne médiane, ils s'arrêtent à la surface, leur point d'entrée indique seul la limite de la partie supérieure du lobe latéral (*ll*) et du corps central (*cs*), qui se confondent d'ailleurs l'une avec l'autre dans la région médiane. La commissure supérieure subsiste encore, mais est sur le point de disparaître. Comme dans la coupe n° 5, la partie inférieure du lobe latéral n'atteint plus la ligne médiane, celle-ci étant occupée par les cordons (*cch*) et les fibres chiasmatiques (*fch*) ; de plus elle s'est considérablement réduite. Le tubercule interne (*ti*) a fait saillie à la surface du cerveau et divise ainsi la partie inférieure du lobe latéral (*ll*) en deux îlots, l'un interne, l'autre externe.

Dans la coupe n° 3, pratiquée immédiatement en avant de la précédente, le protocérébron moyen cesse de se montrer ; le rasoir passant en avant de lui.

Nous avons commencé l'étude du protocérébron moyen par l'examen de la coupe n° 9, puis nous avons décrit ensuite des coupes pratiquées suivant des plans frontaux de plus en plus antérieurs. Revenons à notre coupe n° 9 et étudions maintenant les sections pratiquées en arrière de celle-ci, nous parcourrons de la sorte le protocérébron moyen dans toute son étendue.

La coupe n° 9 nous montrait le corps central, avec ses deux

capsules (*cs* et *ci*), les lobes latéraux (*ll*) et le lobe médian (*lm*). Sur la section n° 10, pratiquée un peu plus en arrière, les lobes latéraux et le lobe médian ont disparu, le corps central est réduit à sa capsule supérieure (*cs*). Le lacis fibreux sous-jacent au corps central se montre beaucoup plus développé que dans les coupes précédentes, au milieu des fibrilles qui le composent, et abritée sous la concavité de la capsule supérieure du corps central, nous apercevons une paire de taches noirâtres (*tc*) : ce sont les *tubercules du corps central* qui commencent à apparaître.

Sur la coupe n° 11 l'aspect général est le même, mais les *tubercules du corps central* (*tc*) sont rencontrés dans leur plein. Chacun d'eux se montre comme une petite sphère irrégulièrement mamelonnée, et formée exclusivement, par une substance ponctuée, se colorant sous l'influence de l'acide osmique en noir foncé, ce qui la fait trancher très nettement sur toutes les parties voisines. Ils sont plongés au sein du lacis fibrillaire sous-jacent au corps central. La même coupe nous montre la capsule supérieure (*cs*) du corps central, recevant par sa face convexe des fibres chiasmatiques (*ai*) venant des corps pédonculés et, inférieurement, donnant naissance par sa partie latérale à un gros faisceau (*am*) qui se dirige en bas. Ce sont là des trajets fibreux sur lesquels nous reviendrons en décrivant le *chiasma optico-olfactif*.

Sur la coupe n° 12, du protocérébron il ne reste plus que les tubercules (*tc*) du corps central et le lacis qui entoure ceux-ci. Enfin, sur la préparation n° 13, toute trace du protocérébron moyen a disparu, le rasoir rencontre maintenant la soudure postérieure (*sp*) des lobes protocérébraux, qui, comme nous l'avons dit, abrite en arrière le protocérébron moyen.

Ces longues et fastidieuses descriptions dans lesquelles je viens d'entrer étaient nécessaires pour permettre au lecteur de comprendre les figures qui accompagnent ce travail. Maintenant nous pouvons en quelques lignes résumer les connaissances que nous avons aussi acquises de la constitution du protocérébron moyen.

ARTICLE N° 1.

Le protocérébron moyen se compose des parties principales suivantes : 1° le corps central; 2° le lobe médian; 3° les deux lobes latéraux; 4° les deux tubercules du corps central.

Le corps central, qui forme la partie supérieure du protocérébron moyen, est constitué par deux calottes ou capsules hémisphériques emboîtées l'une dans l'autre ; l'une est supérieure (*cs*), l'autre inférieure (*ci*).

Le lobe médian (*lm*) et les lobes latéraux (*ll*) sont séparés en arrière, en avant le lobe médian disparaît en se fusionnant avec les lobes latéraux; ceux-ci, à leur tour, se fusionnent avec la capsule supérieure du corps central.

Les deux lobes latéraux sont unis l'un à l'autre par deux commissures transverses, l'une *supérieure* (fig. 8, *vb*), située au-dessus du lobe médian, l'autre *inférieure* (fig. 8, *va*), située au-dessous de celui-ci. Indépendamment de sa soudure avec le lobe médian, le lobe latéral s'unit à celui-ci par un tractus fibreux (fig. 9, *u*). Avant leur soudure avec le corps central, les lobes latéraux s'unissent par des fibres à la capsule inférieure de celui-ci (fig. 9).

Dans toute sa partie libre, la face inférieure du corps central repose sur un lacis fibrillaire qui la sépare des lobes médian et latéraux. En arrière, au sein de ce lacis, se trouvent deux petites masses de substance ponctuée, que j'appelle *tubercules du corps central* (fig. 11, *tc*).

La partie supérieure ou convexe du corps central est entièrement enveloppée par une mince atmosphère fibreuse (*ab*) qui la sépare des lobes protocérébraux (*lpc*).

Les lobes protocérébraux s'unissent chacun par deux tractus fibreux puissants au protocérébron moyen : l'un est antérieur (*vc*), l'autre postérieur (*v*). Le tractus fibreux antérieur s'insinue entre le corps central et le lobe latéral, il atteint la ligne médiane et pénètre dans la capsule inférieure du corps central. Le tractus fibreux postérieur unit directement chaque lobe protocérébral au lobe latéral correspondant.

Le protocérébron moyen s'unit de chaque côté par deux

faisceaux distincts au deutocérébron ; l'un naît du lobe médian (fig. 9, *ac*), l'autre du lobe latéral (fig. 9, *ad*).

Les coupes frontales sont les plus favorables à l'étude du protocérébron moyen, leur examen nous a donné des renseignements précis sur sa forme générale et sur ses principales connexions fibreuses. Examinons maintenant les coupes latérales, elles nous révéleront encore quelques détails.

La coupe n° 23 n'entame pas encore le protocérébron moyen, mais seulement l'atmosphère fibreuse (*ab*) qui recouvre la partie supérieure du corps central. On voit celle-ci entre les deux lobes protocérébraux (*lpc*), immédiatement en avant de la commissure supérieure (*n*) qui unit ces derniers.

La section n° 24, qui commence à entamer la capsule supérieure (*cs*) du corps central, nous montre celui-ci enveloppé de toutes parts par l'atmosphère fibreuse (*ab*) dont nous avons déjà parlé. Les fibrilles qui constituent cette atmosphère proviennent des deux lobes protocérébraux (*lpc*). A celles-ci viennent s'en mêler d'autres qui sont des prolongements des cellules ganglionnaires de l'écorce du protocérébron. Des cellules (*af*) de la région antérieure de l'écorce proviennent des fibrilles destinées à l'atmosphère du corps central ; celles-ci se groupent de chaque côté en un faisceau qui marche directement d'avant en arrière et croise ainsi perpendiculairement la commissure antérieure (*n*) des lobes protocérébraux. Des cellules de la région postérieure de l'écorce ganglionnaire naissent aussi des fibrilles destinées à l'atmosphère du corps central ; avant de se mêler à celle-ci, elles se groupent en un certain nombre de paquets assez bien délimités.

La figure 25 nous montre le corps central (*cs*) presque de toutes parts enveloppé par les lobes protocérébraux (*lpc*), car ceux-ci se sont en arrière et surtout en avant beaucoup rapprochés de la ligne médiane. La capsule supérieure (*cs*) du corps central est encore, comme dans la figure précédente, seule intéressée par le rasoir, mais elle l'est sur une bien plus large surface. Les faisceaux partant de la partie antérieure de

l'écorce cellulaire ne se montrent plus; mais nous retrouvons, comme dans la coupe précédente, les faisceaux qui partant des cellules de la partie postérieure de l'écorce se rendent à l'atmosphère fibreuse du corps central.

La coupe n° 26 intéresse la capsule supérieure (*cs*) du corps central sur une surface encore plus large. Les lobes protocérébraux se sont soudés en avant (*sa*) et en arrière (*sp*), ils environnent maintenant de toutes parts le corps central.

La coupe n° 27 n'amène pas grand changement dans l'aspect général; toutefois nous trouvons maintenant en arrière dans l'atmosphère fibreuse du corps central les deux tubercules du corps central (*tc*). De la partie antérieure du lobe protocérébral, nous voyons naître un gros faisceau fibreux (*vc*) dont la plupart des fibres s'étalent à la surface du corps central (*cs*), tandis que les autres s'enfoncent dans celui-ci. Nous avons déjà observé ce tractus sur les coupes frontales, c'est le faisceau antérieur unissant le lobe protocérébral au protocérébron moyen, nous voici donc arrivés au niveau où la capsule supérieure du corps central se soude en avant avec les lobes latéraux.

Dans la figure n° 28, l'aspect s'est notablement modifié, car la capsule supérieure (*cs*) est sur le point de disparaître, la section n'intéressant plus que son bord inféro-latéral. En revanche, la partie antérieure des lobes latéraux (*ll*), la commissure supérieure (*vb*) de ces mêmes lobes; la capsule inférieure (*ci*) du corps central commencent à se montrer. Nous retrouvons comme précédemment le faisceau fibreux (*vc*) unissant le lobe protocérébral (*lpc*) au protocérébron moyen, et les tubercules (*tc*) du corps central.

Dans la figure n° 29, la capsule supérieure et les tubercules du corps central ont complètement disparu. La capsule inférieure (*ci*), au contraire, apparaît dans son plein; en avant d'elle et sur ses côtés nous voyons le lobe latéral (*ll*); en arrière d'elle se montre la commissure inférieure (*va*) des lobes latéraux. La commissure supérieure (*vb*) des lobes latéraux apparaît en avant de la capsule inférieure.

La coupe (1) n° 30 montre un grand changement dans l'aspect du protocérébron moyen. La partie antérieure des lobes latéraux a disparu, la capsule inférieure (*ci*) du corps central n'est plus qu'à peine entamée. Les lobes latéraux (*ll*), qui sont intéressés seulement en avant de leur soudure, présentent en dedans cette tache sombre (*x*) qu'ils montraient sur la section frontale n° 9. La commissure supérieure (*vb*) des lobes latéraux se montre dans sa région moyenne, en avant de la capsule inférieure. Comme cela commençait à se manifester dans la coupe précédente, mais seulement du côté gauche, les lobes latéraux (*ll*) maintenant sont en dehors, complètement dégagés des lobes protocérébraux (*lpc*) et immédiatement en contact avec l'écorce ganglionnaire, ainsi ils font saillie dans le sillon latéral des lobes protocérébraux. Comme le montre la figure, le protocérébron moyen se trouve limité, en arrière par les lobes protocérébraux; sur les côtés, par l'écorce ganglionnaire; en avant, dans la région médiane, par les cordons (*cch*) et les faisceaux chiasmatiques (*fch*); antérieurement, en dehors de la région moyenne, par les tubercules internes (*ti*) du corps pédonculé.

Sur la coupe n° 31, du protocérébron moyen il ne subsiste plus que les deux lobes latéraux (*ll*) considérablement réduits. Ils sont largement séparés l'un de l'autre dans la région médiane, par les cordons (*cch*) et les faisceaux chiasmatiques (*fch*) et aussi par des fibrilles courant d'avant en arrière sur l'origine desquels nous aurons bientôt à revenir. Le lobe latéral présente une encoche dans laquelle est logée une petite masse (*y*) de substance ponctuée d'apparence glomérulense et que nous avons déjà eu occasion de signaler en décrivant la coupe frontale n° 8. De cette petite masse, part un faisceau fibreux qui se dirige en dedans, c'est la partie externe de la commissure supérieure des lobes latéraux, dont nous observions seulement la partie moyenne dans les coupes latérales précé-

(1) Cette coupe et la suivante sont légèrement obliques, ce qui produit le défaut de symétrie des parties qu'elles intéressent.

dentes (fig. 30, *vb*). Au niveau que nous considérons, le lobe latéral n'est plus en rapport en avant avec le lobe protocérébral, antérieurement il est limité seulement par le tubercule interne (*ti*), en arrière par le lobe dorsal (*ld*) du deutocérébron.

Sur la coupe n° 32 il ne reste plus rien du protocérébron moyen.

Voyons maintenant l'aspect qu'offre la région que nous étudions examinée sur des coupes sagittales. L'étude exclusive de celles-ci serait tout à fait insuffisante à nous donner une idée précise du protocérébron moyen, mais elle est fort utile comme moyen de contrôle et nous montrera, en outre, certains détails intéressants dont nous n'avons pas encore parlé.

Prenons d'abord la coupe n° 40, elle passe non pas exactement par le plan médian, mais à très peu de distance de celui-ci. Le protocérébron moyen, qui se montre de toutes parts enveloppé par des fibres, la plupart coupées transversalement, est limité en avant par la commissure supérieure (*n*) des lobes protocérébraux et par la soudure antérieure (*sa*) de ces mêmes parties, en arrière par la soudure postérieure (*sp*) des lobes. Nous reconnaissons immédiatement l'un des tubercules du corps central (*tc*), et ce corps lui-même (*cc*), nous voyons celui-ci s'unir en avant au lobe latéral (*ll*). En arrière se montre le lobe médian (*lm*); entre ce dernier et le lobe latéral nous voyons un tractus fibreux transversalement coupé (*vb*), qui n'est autre que la commissure supérieure des lobes latéraux. Les fibres (*va*) qui s'observent au-dessous de la partie postérieure du lobe médian représentent la commissure inférieure des lobes latéraux transversalement sectionnée. Les fibres qu'on rencontre en haut en avant et en arrière constituent ce que nous avons appelé l'atmosphère fibreuse (*ab*) du corps central.

Sur la coupe suivante n° 41, l'aspect général est le même, seulement les tubercules du corps central ont disparu. Les préparations 40 et 41 qui passent l'une et l'autre non loin de la région médiane nous montrent que, dans cette région, le

protocérébron moyen est en bas limité par les fibres (*fch*) et les cordons chiasmatiques (*cch*).

Dans la section n°.42, la partie postérieure du lobe latéral (*ll*) commence à apparaître, elle est soudée en arrière au lobe médian (*lm*); la commissure inférieure des lobes latéraux a disparu, mais la commissure supérieure (*vb*) continue à se montrer. Nous sommes maintenant en dehors des fibres et des cordons chiasmatiques, aussi le lobe latéral est-il en bas en contact direct avec les cellules de l'écorce ganglionnaire.

Sur la coupe suivante n° 43, l'aspect général est le même, mais le lobe médian a disparu, et nous voyons le corps central (*cc*) s'unir à la partie supérieure du lobe latéral (*ll*). Les sections qui viennent ensuite, nos 44, 45, 46, 47, n'intéressent plus que ce dernier, elles nous montrent que, dans toute sa partie externe, il repose sur le deutocérébron (*ld* et *lo*).

La coupe n° 45 est particulièrement intéressante, elle nous montre un faisceau de fibres partant du lobe latéral (*ll*), traversant le lobe dorsal (*ld*) du deutocérébron pour se rendre au connectif œsophagien correspondant (*cœ*).

La dernière section sagittale que nous ayons figurée (n° 47) intéresse la partie la plus externe du lobe latéral, car elle nous montre la petite masse glomérulée (*y*) encastrée comme un coin dans la surface de celui-ci. Nous avons décrit plus haut cette petite masse, et on la trouve figurée sur la coupe latérale n° 31 et sur les coupes frontales nos 8 et 9.

LE PONT DES LOBES PROTOCÉRÉBRAUX

En haut, entre les deux lobes protocérébraux, au-dessus de l'atmosphère fibreuse du corps central on trouve un organe très singulier, que j'ai découvert chez la Guêpe et auquel j'ai donné le nom de pont des lobes protocérébraux. Il se présente sous la forme d'un fer à cheval, sa convexité est tournée en avant. En haut, en arrière et en avant, il est complètement

recouvert par l'épaisse couche de cellules ganglionnaires qui occupe la région supérieure et médiane du protocérébron ; en bas il repose sur l'atmosphère fibreuse du corps central. Par ces deux extrémités recourbées en bas, le pont s'unit aux deux lobes protocérébraux.

Quand on examine l'organe dont l'étude nous occupe sur des pièces fixées par l'acide osmique, on remarque qu'il se colore en noir d'une manière tout particulièrement intense. Il est exclusivement formé par de la substance ponctuée à mailles très serrées dont l'aspect rappelle tout à fait celui des masses médullaires. Sur la ligne médiane la trame est plus lâche que sur les parties latérales : aussi cette région prend-elle, sous l'influence de l'acide osmique, une teinte moins foncée. Le pont des lobes protocérébraux affecte des rapports intéressants avec les tubercules ocellaires, chacun de ceux-ci est situé immédiatement en dedans de l'extrémité correspondante du pont. Les nerfs ocellaires latéraux sont situés dans l'espace circonscrit par la concavité du pont des lobes protocérébraux. Le nerf ocellaire médian passe au-dessous de ce dernier avant de se joindre aux nerfs latéraux des ocelles pour aller gagner les tubercules ocellaires.

C'est sur les coupes latérales surtout qu'on se rend bien compte de la forme du pont des lobes protocérébraux. La coupe n° 20 n'entame pas encore la partie médiane du pont, mais effleure seulement ses parties latérales (*plc*) qui se montrent comme une tache noire au milieu des cellules ganglionnaires en avant du nerf ocellaire latéral (*nol*). La coupe n° 21 intéresse en plein le pont (*plc*), qui se montre alors comme un arc embrassant dans sa concavité les deux nerfs ocellaires latéraux (*nol*).

La coupe n° 22, pratiquée un peu au-dessous de la précédente, ne fait plus qu'effleurer la partie moyenne du pont, qui alors se montre seulement comme une bande étroite ; les deux extrémités (*plc*) du pont qui, comme nous l'avons dit, se recourbent en bas, sont, au contraire, transversalement coupées.

Dans la coupe n° 23, les extrémités (*plc*) du pont se

montrent seules; il en est de même dans la section n° 24, mais ici nous voyons ces extrémités s'enfoncer chacune dans le lobe protocérébral (*lpc*) correspondant. Sur la figure 25 toute trace du pont a définitivement disparu.

Voyons maintenant les coupes latérales. Les sections 13 et 14 nous montrent les extrémités du pont (*plc*) s'unissant aux lobes protocérébraux (*lpc*).

La coupe n° 12 intéresse seulement la partie antérieure du pont (*plc*) et nous montre celle-ci comme une bande transversale étroite située au-dessous des cellules ganglionnaires (*af*), au-dessus de l'atmosphère fibreuse (*ab*) du corps central; cette même préparation nous montre le nerf ocellaire médian (*nom*) passant au-dessous du pont.

La coupe n° 11 effleure seulement la partie la plus antérieure du pont (*plc*).

Examinons maintenant les coupes sagittales. Les sections n°s 40 et 41 qui passent non loin du plan médian, nous montrent la partie antérieure du pont (*plc*) transversalement coupée. La section n° 42, pratiquée plus en dehors, nous montre la branche du fer à cheval auquel nous comparions le pont, longitudinalement coupée (*plc*). Enfin la coupe n° 43 nous montre l'extrémité du pont (*plc*) s'unissant au lobe protocérébral (*lpc*).

Disons maintenant quelles sont les connexions fibreuses de l'organe que nous venons de décrire. Par toutes les parties latérales de son bord convexe, le pont reçoit des fibres qui proviennent des lobes protocérébraux; celles-ci, qui sont très nombreuses, remplissent tout l'espace qui sépare la convexité du pont d'avec la face interne des lobes. C'est ce que montrent bien les figures 20, 21 et 22. La partie moyenne du bord convexe du pont reçoit de nombreux prolongements des cellules ganglionnaires situées immédiatement en avant : c'est ce que montre bien la figure n° 21.

Le pont, avons-nous dit, se soude par ses extrémités aux lobes protocérébraux. De l'extrémité du pont part un faisceau fibreux qui s'enfonce presque verticalement dans la

substance du lobe. C'est ce qui s'observe bien sur le côté gauche de la figure n° 13. J'ai suivi à une certaine profondeur ce faisceau, il est situé immédiatement en arrière du faisceau descendant du chiasma optico-olfactif, je crois qu'il fusionne ses fibres avec lui; de la sorte il gagnerait le deutocérébron, mais je ne puis être affirmatif sur ce point difficile à constater.

LES CORDONS ET LES FAISCEAUX CHIASMATIQUES

Nous avons déjà eu occasion de signaler ces parties en décrivant la soudure antérieure des lobes protocérébraux, maintenant nous allons faire connaître en détail leur origine et leur trajet.

Immédiatement au-dessus de la soudure antérieure des lobes protocérébraux, de chaque côté, en dehors de la ligne, se trouve un gros lobe (*lch*) formé de cellules nerveuses, et assez nettement différencié du reste de l'écorce ganglionnaire : nous le désignerons sous le nom de *lobe ganglionnaire antérieur*.

Chaque lobe donne naissance à un cordon chiasmatique (*cch*). Ces deux cordons, qui tranchent très nettement sur toutes les parties voisines par la coloration intense que prennent leurs fibres sous l'influence de l'acide osmique, se portent en bas; ils passent immédiatement en avant de la commissure antéro-supérieure des lobes protocérébraux, descendent presque verticalement en convergeant l'un vers l'autre, puis s'entre-croisent complètement, celui de gauche passant à droite, celui de droite passant à gauche. Cet entrecroisement se produit à un niveau qui répond au bord inférieur de la soudure antérieure des lobes protocérébraux. Dans cette première partie de leur trajet, les cordons chiasmatiques occupent un espace limité, en avant par la soudure antérieure des lobes protocérébraux et en arrière par le corps central et les lobes latéraux du protocérébron moyen.

Après s'être entre-croisés, les cordons chiasmatiques changent de direction, ils se portent dès lors obliquement de haut en bas et d'avant en arrière et vont se jeter chacun dans l'un des lobes dorsaux du deutocérébron. Grâce à l'entre-croisement que nous avons signalé, le lobe deutocérébral de droite reçoit le cordon chiasmatique sorti du lobe cellulaire de gauche, et réciproquement.

Voyons maintenant l'aspect que présentent les cordons chiasmatiques (*cch*) examinés sur des coupes.

La section frontale n° 3 passe immédiatement en arrière de la soudure antérieure des lobes protocérébraux, entre celle-ci et le protocérébron moyen, elle nous montre les cordons (*cch*) sur toute la première partie de leur trajet et longitudinalement coupés; nous les voyons naître des lobes ganglionnaires (*lch*), converger vers la ligne médiane et s'entre-croiser. Nous l'avons déjà dit : après leur entre-croisement, les cordons cessent de cheminer dans un plan frontal, ils se portent en bas et en arrière : aussi, sur toutes les coupes suivantes, n°s 4, 5, 6, 7, 8, 9, les trouvons-nous obliquement sectionnés et situés non loin de la ligne médiane au-dessous du protocérébron moyen. La section n° 10 passe en arrière du point où ils abordent le deutocérébron : aussi ne les retrouvons-nous plus sur celle-ci.

Passons aux coupes latérales. Les sections 24 et 25 nous montrent les cordons chiasmatiques (*cch*) non loin de leur point d'origine et obliquement tranchés. Les figures 26 et 27 nous les montrent transversalement coupés, et cheminant en arrière de la soudure antérieure (*sa*) des lobes protocérébraux. Les coupes 28, 29 et 30, passant par leur point d'entre-croisement, nous font voir les deux cordons (*cch*) confondus en un tronc médian.

Sur la section n° 31 pratiquée au-dessous de l'entre-croisement, les cordons obliquement coupés s'engagent sous le protocérébron moyen; la coupe 32 qui passe au-dessous de ce dernier nous les fait voir s'approchant du deutocérébron. Enfin la coupe 34 empruntée à une autre série, nous montre

chaque cordon (*cch*) abordant le lobe deutocérébral (*ld*) auquel il est destiné.

Les coupes sagittales sont peu favorables à l'étude des cordons chiasmatiques, pourtant une des sections que j'ai figurées (fig. 41) nous permet de suivre un de ceux-ci (*cch*) depuis sa naissance jusqu'à son entre-croisement avec son congénère.

Faisceaux chiasmatiques. — Examinons la coupe frontale n° 3 pratiquée immédiatement en arrière de la soudure antérieure des lobes protocérébraux, nous voyons naître de la substance même de chaque lobe protocérébral (*lpc*) de nombreuses fibrilles (*fch*), qui convergent toutes en bas et en dedans, près du point d'entre-croisement des cordons chiasmatiques (*cch*). Ces fibrilles proviennent de toutes les parties du lobe qu'intéresse la coupe que nous examinons, c'est-à-dire que les unes naissent à la région du lobe située en dedans du corps pédonculé, les autres de la région située en dehors de celui-ci ; ces dernières se groupent pour passer en avant de la base du tuberculé antérieur (*ta*).

Le faisceau formé par la réunion de toutes les fibrilles dont nous venons de décrire l'origine, s'entre-croise aussitôt sur la ligne médiane avec son congénère ; c'est ce que montre bien la coupe suivante n° 4. Les faisceaux chiasmatiques (*fch*), après leur entre-croisement, cheminent avec les cordons chiasmatiques, ils marchent d'avant en arrière et de haut en bas, et sont situés au-dessous du protocérébron moyen ; les coupes 5, 6, 7, 8 nous les montrent sur ce trajet, obliquement rencontrés par le rasoir.

La section n° 9 nous renseigne sur le sort définitif des faisceaux chiasmatiques. Chacun d'eux se divise en deux branches : l'une va se jeter dans le lobe deutocérébral (*ld*), l'autre dans le lobe tritocérébral (*lt*). Ainsi les lobes deutocérébral et tritocérébral de droite sont unis par un faisceau chiasmatique au lobe protocérébral du côté opposé. La coupe sagittale n° 42 nous montre un des faisceaux chiasma-

tiques (*fch*) longitudinalement coupé dans la partie inférieure de son trajet, nous le voyons se jeter dans le lobe dorsal (*ld*) du deutocérébron.

ÉCORCE GANGLIONNAIRE DES LOBES PROTOCÉRÉBRAUX ET DU DEUTOCÉRÉBRON

Les lobes protocérébraux forment en haut une saillie considérable s'élevant au-dessus de leurs soudures antérieure et postérieure. Il en résulte que le protocérébron présente en haut dans la région médiane un sillon profond, dont les lobes protocérébraux forment comme les talus, dont le fond est formé, en avant et en arrière, par les soudures des lobes et entre ces deux soudures par la surface supérieure du corps central, et le pont des lobes protocérébraux. Ce vaste sillon est comblé par un amas de grandes cellules gangliomnaires. C'est ce que montrent particulièrement bien toutes les coupes frontales.

En avant ces cellules se groupent en deux lobules bien distincts, d'où naissent les cordons chiasmatiques (1). Plus en arrière, les cellules, bien que ne se groupant plus en lobules nettement séparés, émettent pourtant des prolongements qui ont des destinées différentes selon la région que l'on considère :

Les unes (*af*), et ce sont surtout celles qui occupent la région centrale du sillon, envoient leurs prolongements au corps central, ceux-ci contribuent pour une part considérable à former l'atmosphère fibreuse qui enveloppe ce corps et que nous avons déjà signalée; c'est ce que montrent les coupes frontales 10 et 11, les sagittales 40 et 42, les latérales 24 et 25.

Beaucoup de cellules (*ag*) du sillon supérieur envoient leurs prolongements au pont des lobes protocérébraux comme on peut le voir sur la coupe latérale n° 21. Immédiatement

(1) Fig. 3 et 41 (*lch*).

en arrière du pont, les prolongements des cellules ganglionnaires (*ae*) forment un faisceau qui s'enfonce dans les lobes protocérébraux (*lpc*), c'est ce qu'on constate sur les coupes latérales nos 21, 22, 23, 24. Ces fibres peuvent être suivies assez profondément dans la substance des lobes, comme le montrent les sections suivantes nos 25 et 26.

La face postérieure des lobes protocérébraux est dans toute sa région médiane complètement dépourvue d'écorce ganglionnaire : c'est ce qu'on constate en parcourant la série des coupes latérales à partir du n° 28, et aussi en examinant les coupes sagittales.

La face externe des lobes protocérébraux est partout revêtue par une écorce ganglionnaire assez mince. L'écorce revêt presque toute la face antérieure des lobes protocérébraux, et elle ne fait défaut qu'en quelques endroits aux points d'émergence des tubercules supérieur et interne. Elle est surtout épaisse dans les sillons, médian et latéral (*slp*) (1) ; ce dernier est le lieu d'entrée d'un grand nombre de prolongements cellulaires dans les lobes. Ceux-ci se groupent sur différents points en faisceaux bien caractérisés, mais que je ne suis jamais arrivé à suivre très loin dans la substance ponctuée du lobe. Il existe encore beaucoup d'autres points d'entrée de ces prolongements, ainsi qu'on le voit sur un grand nombre de coupes (2), mais je n'ai pas cru nécessaire d'énumérer ceux-ci en détail.

Le lobe latéral du protocérébron moyen fait, nous l'avons dit, saillie au fond du sillon des lobes cérébraux ; là il est revêtu par l'écorce ganglionnaire (3).

Le deutocérébron.

J'ai décrit plus haut, au commencement de ce travail,

(1) Voy. les coupes latérales nos 26 à 31 et toute la série des coupes sagittales.

(2) Voy. les coupes frontales nos 4, 5, 6, 7, 10, 11, 12, 13, 14; les latérales nos 21, 27, 29.

(3) Voy. les coupes latérales nos 29, 30, 31 ; les frontales nos 4, 5, 6, 7, 8, 9.

l'aspect qu'offre le deutocérébron examiné sur une pièce disséquée : il est inutile d'y revenir.

Rappelons simplement que cette région est limitée en haut par les lobes protocérébraux et le protocérébron moyen, en bas par le tritocérébron.

Le deutocérébron se compose de deux paires de masses, l'une dorsale ou postérieure, l'autre ventrale ou antérieure, Je désigne la masse dorsale sous le nom de *lobe dorsal* du deutocérébron, et la masse ventrale sous le nom de *lobe olfactif*.

L'examen de la coupe latérale n° 35 qui passe par la partie moyenne du deutocérébron nous fait bien comprendre la disposition de ces deux paires de masses nerveuses.

LE LOBE DORSAL

Le lobe dorsal (*ld*) a une forme sensiblement globuleuse; il est recouvert en haut par le lobe latéral du protocérébron moyen, et aussi par le lobe protocérébral correspondant.

C'est ce dont on se rend bien compte par l'examen des coupes frontales. Ainsi la section n° 9 nous montre le lobe latéral (*ll*) reposant sur le lobe dorsal (*ld*). La coupe n° 10, pratiquée un peu plus en arrière, ne rencontre plus ce dernier, et nous montre le lobe protocérébral (*lpc*) s'unissant au lobe dorsal; même fait s'observe sur les coupes qui viennent ensuite, n°s 11, 12 et 13.

L'examen des coupes sagittales nous fait voir ces rapports encore avec plus de netteté. Ainsi les figures n°s 43, 44, 45, 46 nous montrent la face supérieure du lobe dorsal (*ld*) en rapport en avant avec le lobe latéral (*ll*), en arrière avec le lobe protocérébral (*lpc*).

La coupe n° 47, qui passe par un plan plus éloigné de la ligne médiane, nous montre la face supérieure du lobe dorsal (*ld*) en rapport seulement avec le lobe latéral (*ll*).

L'examen des coupes latérales confirme l'exactitude des rapports que je viens d'indiquer. Ainsi voyons la coupe 31,

elle passe par la partie inférieure du protocérébron moyen et des lobes protocérébraux (*lpc*). La coupe suivante n° 32, pratiquée au-dessous de ceux-ci, intéresse dans son plein le lobe dorsal (*ld*). Ceci nous montre bien que, comme nous l'avons dit, la face supérieure de ce dernier est recouverte par les lobes protocérébraux et le protocérébron moyen.

La face antérieure du lobe dorsal s'unit en haut avec le lobe olfactif qui la recouvre ; un peu plus bas, elle est en rapport avec le tritocérébron qui la recouvre également. C'est ce que nous montrent bien les coupes sagittales n°s 44, 45, 46, 47, intéressant à la fois le deutocérébron (*lo* et *ld*) et le tritocérébron (*lt*). Les coupes latérales nous font également comprendre ces rapports ; ainsi les sections n°s 32, 33, 34, 35 et 39, qui intéressent la partie supérieure du lobe dorsal (*ld*), nous montrent celui-ci recouvert en avant par le lobe olfactif (*lo*) ; les sections n°s 36, 37, 38, pratiquées à des niveaux inférieurs, nous le montrent recouvert en avant par le tritocérébron (*lt*).

Le lobe dorsal est constitué par une substance ponctuée à trame assez lâche, n'ayant rien de caractéristique et ressemblant à celle qui forme les lobes protocérébraux ; elle est traversée par un grand nombre de trajets fibreux que nous décrirons plus loin.

Commissure des lobes dorsaux. — L'examen d'une pièce simplement disséquée pourrait faire croire que les deux moitiés du deutocérébron sont complètement séparées l'une de l'autre. Il n'en est rien pourtant ; elles sont unies l'une à l'autre par une soudure ; seulement celle-ci n'intéresse que leur partie tout à fait supérieure, et n'a par conséquent qu'une épaisseur minime. On reconnaît très bien cette soudure (*sd*) sur la coupe latérale n° 32, elle se montre comme un mince tractus de substance ponctuée unissant les deux lobes (*ld*), elle est étroite et reportée en avant ; aussi, en arrière d'elle, voit-on les deux lobes séparés par un sillon large et profond.

La soudure (*sd*) est renforcée par deux commissures

fibreuses, l'une antérieure (*cda*) plus forte, l'autre postérieure (*cdp*) plus grêle. La coupe n° 32 nous montre bien la soudure et les deux commissures. Sur la section suivante, n° 33, pratiquée un peu plus bas, la commissure antérieure (*cda*) seule subsiste, elle est à peine effleurée sur la coupe n° 35. Toute trace d'union entre les deux lobes disparaît dans les figures suivantes. Ainsi que le montre bien le dessin n° 32, les commissures se dissocient à leurs extrémités, pour se perdre dans la substance des lobes dorsaux (*ld*) qu'elles sont chargées d'unir.

Le tractus de substance ponctuée qui forme la soudure (*sd*) des lobes dorsaux est, ainsi que le montre bien la coupe sagittale n° 40, dans la région médiane, en rapport, en haut, avec la commissure (*va*) des lobes latéraux du protocérébron moyen. En avant et en arrière elle s'accole si intimement aux soudures antérieure (*sa*) et postérieure (*sd*) des lobes protocérébraux, qu'on ne peut, sur la coupe que nous considérons, tracer la limite précise qui la sépare de celles-ci. En revanche, sur cette même coupe, les commissures antérieure (*cda*) et postérieure (*cpd*) des lobes dorsaux apparaissent très clairement et se montrent transversalement sectionnées.

Sur les coupes 41 et 42, pratiquées un peu en dehors de la précédente et entamant déjà le lobe dorsal (*ld*), la commissure postérieure, qui est très courte, a disparu; mais nous trouvons encore la commissure antérieure (*cda*) qui se montre transversalement coupée.

Les coupes frontales 10, 11 et 12 nous montrent également la soudure des deux lobes dorsaux, et les fibres commissurales (*cda*) qui renforcent celle-ci.

Union des lobes dorsaux et protocérébraux. — En dedans la substance du lobe dorsal (*ld*) s'unit si intimement à celle du lobe protocérébral (*lpc*), qu'il est impossible, ainsi qu'on le constate sur les coupes sagittales n°s 41, 42, 43, de tracer la limite de ces parties. Mais, plus en dehors, cette limite est plus facile à reconnaître, car là le lobe protocérébral ne se

soude pas intimement au lobe dorsal, mais s'unit seulement à ce dernier par de nombreuses fibres. Celles-ci, ne se groupant pas en faisceaux faciles à individualiser, se prêtent mal à une description systématique. Mais leur présence est facile à constater sur les coupes sagittales nos 43, 44, 45, 46, 47. On les retrouve également sur les coupes frontales nos 10, 11, 12, 13.

Union du lobe dorsal et des cordons chiasmatiques. — Nous connaissons en détail le trajet des cordons chiasmatiques, il est inutile d'y revenir. Précisons seulement leur point d'entrée dans le lobe dorsal. Chaque cordon chiasmatique (*cch*) aborde le dorsal (*ld*) auquel il est destiné immédiatement au-dessous de la commissure antérieure (*cda*) du deutocérébron, il disparaît aussitôt dans la substance du lobe. C'est ce que montrent bien les coupes latérales nos 32 et 34.

Union du lobe dorsal avec les faisceaux chiasmatiques. — Nous connaissons déjà le trajet général de ceux-ci. Disons seulement que chaque faisceau chiasmatique (*fch*) pénètre avec le cordon chiasmatique (*cch*) dans la face antérieure du lobe dorsal (*ld*) auquel il est destiné, au-dessous de la commissure antérieure. Les coupes latérales 33, 34, 35, 39, la coupe frontale 9 et la coupe sagittale 42 montrent bien cette disposition.

Union du lobe dorsal avec le protocérébron moyen. — Cette union s'effectue à l'aide de deux faisceaux fibreux dont j'ai déjà parlé, l'un (*ac*) naît du lobe médian, l'autre du lobe latéral (*ad*) du protocérébron moyen. Ils sont très visibles sur les coupes frontales 8 et 9.

Origine du nerf tégumentaire. — Ce nerf (*nt*) sort de la face postérieure du lobe dorsal (*ld*), ainsi que le montre la coupe latérale no 36. Ses fibres peuvent être suivies à une certaine profondeur à l'intérieur du lobe, lorsqu'on examine des coupes sagittales passant par son point d'émergence.

La place me manque pour consacrer un dessin à représenter cette disposition, j'y ai suppléé en figurant le nerf (*nt*) tégumentaire en pointillé, sur la coupe n° 46. Cette dernière, à la vérité, ne montre pas le nerf, mais pourtant mon dessin ne s'écarte que peu de l'exactitude, car sur la coupe immédiatement précédente on observait le nerf tégumentaire disposé comme je le figure en pointillé.

Origine de la racine du ganglion stomatogastrique — Chacun des deux ganglions stomatogastriques se relie au cerveau par une racine, ainsi que nous l'avons rappelé plus haut. Cette racine naît extrêmement près de la ligne médiane au sommet de l'angle limité par les deux lobes dorsaux, en se soudant en haut. La coupe sagittale n° 41, qui passe très près de la ligne médiane, coupe longitudinalement la racine (*rs*) du ganglion stomatogastrique à sa sortie du cerveau ; elle nous permet, je crois, de constater que les fibres de celle-ci naissent de la substance du lobe dorsal (*ld*) immédiatement en avant de la commissure deutocérébrale antérieure (*cda*).

Toutefois je ne voudrais pas être absolument affirmatif, car, dans cette région médiane du cerveau, il est impossible, en plusieurs points, de déterminer d'une manière exacte la limite précise du deutocérébron et du protocérébron.

Écorce ganglionnaire du lobe dorsal. — La surface libre du lobe dorsal n'est pas dans toute son étendue revêtue de cellules nerveuses. Cette écorce ganglionnaire fait défaut sur les faces interne et postérieure. C'est ce dont on se rend surtout bien compte en examinant la série des coupes latérales qui intéressent le lobe dorsal (1). Ces cellules (*ah*) sont très volumineuses, surtout en avant (2), et envoient leurs prolongements à la substance du lobe. L'écorce ganglionnaire (*ah*) du lobe dorsal se continue sans ligne de démarcation avec celle du protocérébron.

(1) Fig. 32-39.
(2) Fig. 33-34.

LE LOBE OLFACTIF

Riechlappen (Leydig). — *Antennennervenlappen* (Rabl-Rückhardt). — *Antennenans chwellung*, *Bulbus olfactorius* (Dietl). — *Lobus olfactorius* (Flögel). — *Lobo olfattorio* (Bellonci).

Le lobe olfactif (*lo*) se présente sous l'aspect d'un corps sensiblement sphérique se rattachant à la face antérieure du lobe dorsal (*ld*) par un pédicule court et grêle. On se rend surtout bien compte de cette disposition en examinant des coupes sagittales (n° 47 par exemple). On constate sur ces préparations que le lobe, en haut déborde beaucoup le lobe dorsal (*ld*) et qu'il atteint le niveau du tubercule interne (*ti*), tandis qu'en bas il recouvre la partie supérieure du tritocérébron (*lt*).

La constitution du lobe olfactif est des plus complexes; pour la bien comprendre, examinons tout d'abord le lobe sur une coupe latérale passant par sa partie moyenne : la figure n° 34 représente une telle préparation.

Le lobe olfactif se compose d'une *partie centrale* (*ap*) et d'une *partie corticale* (*ao*), bien faciles à distinguer l'une de l'autre, même avec un grossissement des plus faibles : la première, en effet, se colore à peine par l'acide osmique, tandis que la seconde prend, sous l'influence de ce réactif, une coloration des plus foncées.

Il est facile de faire comprendre la disposition de ces deux parties. La partie centrale a la forme d'un cylindre traversant de part en part la sphère que représente le lobe olfactif. L'une des bases de ce cylindre, l'antérieure, est immédiatement sous-jacente aux cellules (*an*) qui revêtent le lobe olfactif. L'autre base, la postérieure, s'attache au lobe dorsal (*ld*) et forme le pédicule du lobe olfactif. La surface courbe du cylindre central est, de toutes parts, enveloppée par la substance corticale. L'examen comparatif des coupes sagittales (1)

(1) Fig. 46 et 47.

et latérales (1) passant par l'axe du cylindre central, et des coupes frontales (2), perpendiculaires à cet axe, ne laisse aucun doute sur l'exactitude de la description que je viens de donner.

Le cylindre central (*ap*) est formé par une trame très lâche de fibrilles entrelacées dans différents sens. La plupart de celles-ci courent parallèlement à l'axe du cylindre. Les autres, nombreuses surtout à la surface du cylindre, sont perpendiculaires à ces dernières et servent à unir entre eux deux points plus ou moins éloignés de la couche corticale (*ao*) du lobe olfactif. Les coupes latérales 34, 35, 39, les sagittales 46 et 47, les frontales 1, 2, 3, montrent bien les deux sortes de fibrilles qui entrent dans la constitution du cylindre central. En somme, celui-ci est formé par de la substance ponctuée ou, si l'on aime mieux, par un lacis fibrillaire à trame très lâche.

La couche corticale (*ao*), au contraire, est formée par de la substance ponctuée à trame serrée, dans laquelle se montrent un grand nombre de *glomérules olfactifs*. Mais ceux-ci ne doivent être considérés que comme des points où la substance ponctuée a pris une texture particulièrement fine et serrée ; ajoutons que les glomérules se colorent avec une intensité considérable sous l'influence de l'acide osmique. Aussi se montrent-ils comme des taches noires assez irrégulières de forme, séparées les unes des autres par d'étroits espaces plus clairs. Disons encore, pour rendre un compte précis de l'aspect du lobe olfactif, que la trame fibrillaire lâche qui forme le cylindre central se continue sans ligne de démarcation avec la trame fibrillaire serrée qui constitue la partie corticale.

Le lobe olfactif est relié au lobe dorsal par un pédicule court formé d'un paquet de fibrilles, très lâchement unies; elles proviennent non seulement de la substance centrale (*ap*) du

(1) Fig. 34.
(2) Fig. 1, 2, 3.

lobe olfactif (1), mais aussi de sa substance corticale (*ao*), comme le montrent les figures.

Au pédicule du lobe olfactif se trouve en bas appendue une petite masse sphérique que nous pouvons désigner sous le nom de *lobe olfactif accessoire* (*loa*). Elle se colore très intensivement sous l'influence de l'acide osmique. Elle est constituée, comme la couche corticale du lobe olfactif, par une substance ponctuée, à trame très serrée, formant des glomérules tout à fait semblables aux glomérules olfactifs.

Du lobe accessoire partent des fibrilles qui se portent en haut et se mêlent à celles qui forment le pédicule du lobe olfactif principal. Cette disposition se voit très nettement sur la coupe sagittale n° 47. On retrouve également le lobe accessoire (*loa*) sur la coupe frontale n° 7.

Chiasma optico-olfactif. — Ce chiasma sert à mettre en connexion les deux lobes olfactifs avec les deux corps pédonculés et le corps central. Examinons-le d'abord sur la coupe frontale n° 12, qui est particulièrement favorable à son étude.

De la face interne de la partie supérieure du calice (*p* et *q*) naît un cordon fibreux (*ai*) assez volumineux (faisceau supérieur du chiasma), qui se porte en bas sans pénétrer dans la substance du lobe cérébral (*lpc*), étant simplement appliqué à la surface de celui-ci. Il arrive ainsi jusqu'au niveau de l'atmosphère fibreuse (*ab*) du corps central; là ses fibres se divisent en deux faisceaux : l'un (*aj*) qui descend verticalement, et que nous appellerons faisceau descendant du chiasma; l'autre, que nous appellerons faisceau transverse (*ak*), franchit la ligne médiane en entre-croisant ses fibres avec celles de son congénère venu de gauche et va s'unir avec le faisceau descendant du côté gauche. Ainsi chaque faisceau descendant (*aj*) est formé par des fibres venant les unes du calice correspondant, les autres du calice du côté opposé. Il est facile de retrouver sur les coupes le point d'entre-croise-

(1) Fig. 46 et 47.
(2) Fig. 35, 39, 45.

ment des faisceaux transverses, il est situé au-dessus des tubercules (*tc*) du corps central et au-dessous de la partie antérieure du pont (*plc*) des lobes protocérébraux.

Le faisceau descendant du chiasma passe en dehors des tubercules du corps central, il marche d'abord verticalement, puis se porte obliquement en bas et en avant pour gagner le lobe olfactif auquel il est destiné. Aussi la coupe frontale n° 12 nous le montre-t-elle seulement dans la partie initiale de son trajet.

Avant de quitter les coupes frontales, pour suivre sur d'autres préparations le faisceau descendant jusqu'au lobe olfactif, constatons quelques faits intéressants.

La coupe n° 11, pratiquée immédiatement en avant de la coupe n° 12, nous permet de constater que toutes les fibres du faisceau supérieur (*ai*) du chiasma ne sont pas destinées aux faisceaux descendants : beaucoup d'entre elles en effet se répandent à la surface convexe de la capsule supérieure (*cs*) du corps central et s'y enfoncent. Il est à remarquer que celles de ces fibres qui viennent du calice (*c*) de droite s'enfoncent dans la moitié gauche de la capsule, et réciproquement. Il en résulte un entre-croisement sur la ligne médiane, au-dessus du corps central ; ainsi chaque moitié de la capsule du corps central s'unit au calice du côté opposé.

La même préparation n° 11 nous montre que du bord inférieur de la capsule supérieure (*cs*) du corps central, naît un gros faisceau (*am*) qui se porte verticalement en bas : il est situé immédiatement en avant du faisceau chiasmatique descendant et fusionne bientôt ses fibres avec celles de ce dernier.

Ainsi le faisceau chiasmatique descendant est formé de fibres qui proviennent les unes du calice correspondant, les autres du calice opposé, d'autres enfin de la moitié correspondante de la capsule supérieure du corps central (1).

(1) Il me paraît probable, ainsi que je l'ai dit plus haut, que le faisceau chiasmatique descendant reçoit aussi des fibres venant de l'extrémité du pont des lobes protocérébraux. Mais je n'oserais être affirmatif sur ce point.

Examinons maintenant le chiasma optico-olfactif sur des coupes latérales. Celles-ci, si elles ne sont pas favorables à l'étude de l'origine des fibres qui se réunissent pour le former, auront en revanche l'avantage de nous permettre de suivre le faisceau descendant du chiasma jusqu'à sa terminaison dans le lobe olfactif.

Sur les coupes latérales, nos 23 et 24, nous voyons les faisceaux supérieurs (*ai*) du chiasma obliquement tranchés. La section n° 25, qui passe au-dessous de l'entre-croisement et les suivantes, nos 26, 27, 28, nous montrent le faisceau descendant (*aj*) transversalement coupé et situé en arrière de la capsule supérieure (*cs*) du corps central, entre celle-ci et la soudure postérieure (*sp*) des lobes protocérébraux.

Les coupes 29 et 30 passent au-dessous de la capsule supérieure; en arrière, les rapports du faisceau descendant (*aj*) sont toujours les mêmes; en avant, au contraire, il est maintenant en contact avec la partie postérieure du lobe latéral (*ll*) du protocérébron moyen.

La coupe n° 31 commence à entamer les lobes dorsaux (*ld*) du deutocérébron, les faisceaux descendants (*aj*) s'y enfoncent.

La section n° 32, qui passe en plein par les lobes dorsaux (*ld*), nous montre dans l'intérieur de chacun de ceux-ci le faisceau descendant (*aj*) transversalement coupé. La figure suivante, n° 33, nous fait voir que ce faisceau s'est rapproché de la surface antérieure du lobe dorsal (*ld*).

La coupe n° 34, qui n'est point empruntée à la série que nous venons d'examiner, mais qui est un peu oblique de haut en bas et d'arrière en avant, nous permet de voir la terminaison du faisceau descendant (*aj*). Il arrive à la surface antérieure du lobe dorsal (*ld*) et là change de direction, il se porte presque horizontalement de dedans en dehors et d'arrière en avant; il pénètre dans le pédicule du lobe olfactif, s'enfonce dans la substance centrale (*ap*) de celui-ci, et là se ramifie, se décompose en fibrilles qui se mêlent à la trame fibrillaire constitti ve du lobe olfactif.

En somme, le faisceau descendant du chiasma chemine ver-

ticalement entre le lobe protocérébral et la face postérieure du protocérébron moyen, s'enfonce dans le lobe dorsal du deutocérébron et ressort de celui-ci pour aller mêler ses fibrilles à la trame constitutive du lobe olfactif.

L'examen des coupes sagittales vient confirmer l'exactitude de cette description. Les figures 41, 42 et 43 nous montrent le faisceau descendant (*aj*) du chiasma longitudinalement sectionné.

ÉCORCE GANGLIONNAIRE DU LOBE OLFACTIF

L'écorce ganglionnaire du lobe dorsal du deutocérébron déborde sur le lobe olfactif de manière à recouvrir partiellement les faces interne et externe de celui-ci, comme le montre bien la coupe latérale n° 35. L'écorce ganglionnaire du protocérébron recouvre de même la face supérieure du lobe olfactif, tandis que l'écorce du tritocérébron (*as*) enveloppe de la même manière la face inférieure du même organe, ainsi que le fait bien voir la coupe sagittale n° 46.

Mais le lobe olfactif possède une écorce de cellules qui lui est propre et dont il reçoit les prolongements; celle-ci (*an*) recouvre sa face antérieure comme on le constate avec évidence sur les figures 35, 39, 47. Les cellules qui composent l'écorce propre du lobe olfactif sont de grandes cellules unipolaires, à protoplasma abondant, ne différant ni par leur taille ni par leur aspect des cellules qui revêtent les lobes protocérébraux ou le lobe dorsal du deutocérébron. J'insiste sur ce fait parce que, chez tous les Insectes et chez tous les Crustacés étudiés jusqu'à ce jour, on avait trouvé le revêtement cellulaire du lobe olfactif formé de petites cellules à protoplasma extrêmement réduit, semblables à celles qui revêtent les calices du corps pédonculé. M. Bellonci a même cru voir là un fait général qu'il a pris pour fondement d'importantes théories physiologiques sur lesquelles, dans un prochain mémoire, j'aurai occasion de revenir.

Les prolongements émis par les cellules de l'écorce (*an*) du lobe olfactif pénètrent dans la substance centrale de celui-ci et s'y perdent au milieu de la trame fibrillaire qui la compose; c'est ce qu'on peut voir sur les figures 35, 39, 47.

ORIGINE DU NERF ANTENNAIRE

Ainsi que le fait bien voir la coupe latérale n° 33, le nerf antennaire (*na*) aborde le lobe olfactif (*lo*) par sa partie antérieure et externe. Aussitôt qu'il a pénétré dans la couche cellulaire qui revêt celui-ci, il se divise en deux faisceaux : l'un antérieur (*aq*), l'autre postérieur (*ar*), qu'on ne peut bien suivre que sur une coupe latérale, un peu oblique de haut en bas et d'arrière en avant, telle que celle que représente la figure 39. Le faisceau antérieur, ainsi qu'on s'en rend compte sur les figures 33 et 39, écarte ses fibres sur la surface externe du lobe olfactif. Celles-ci, pénétrant dans la couche corticale du lobe, s'insinuent entre les glomérules olfactifs et y disparaissent sans qu'il m'ait été possible de les conduire jusqu'à la substance centrale.

Le faisceau postérieur (*ar*) ne s'unit pas au lobe olfactif, il se porte en arrière en longeant la face externe de celui-ci et aborde la face externe du lobe dorsal (*ld*) dans lequel il s'enfonce pour disparaître bientôt; c'est ce que montre surtout bien la figure 39, et que fait voir également la coupe n° 35.

Le nerf antennaire accessoire, qui est extrêmement petit et très difficile à étudier, m'a paru naître, comme le faisceau supérieur du nerf antennaire, de la couche corticale du nerf olfactif. Mais, sur ce point, je ne puis être affirmatif.

Le Tritocérébron.

Le tritocérébron est formé par une paire de lobes (lobes tritocérébraux) qui, à première vue, paraissent n'avoir entre eux aucune connexion directe.

Une coupe sagittale, le n° 46 par exemple, nous rend bien compte des rapports généraux du lobe tritocérébral (*lt*). La face postérieure de celui-ci recouvre en haut la face antérieure du lobe dorsal du deutocérébron (*ld*), plus bas elle recouvre la face antérieure du connectif œsophagien (*cœ*). La face antérieure du lobe tritocérébral est libre en bas, mais en haut elle est recouverte par le lobe olfactif. Son extrémité supérieure atteint le pédoncule de ce dernier.

On se rend bien compte de ces rapports en examinant les coupes latérales n°s 36, 37, 38, qui intéressent la partie supérieure du tritocérébron; nous y voyons le lobe tritocérébral (*lt*) en rapport, en avant avec le lobe olfactif (*lo*), en arrière avec le lobe dorsal (*ld*) du deutocérébron. Nous retrouvons également le tritocérébron, sur les coupes frontales; elles nous montrent son extrémité supérieure en rapport avec le deutocérébron.

Le lobe tritocérébral est formé par une substance ponctuée, à trame régulière et assez lâche, ressemblant tout à fait à celle qui constitue le lobe dorsal du deutocérébron. En haut et en dedans la substance du lobe tritocérébral revêt des caractères particuliers, se trame, devient très serrée et forme des glomérules tout à fait semblables aux glomérules olfactifs. Nous désignerons cette petite région, toujours bien reconnaissable à la teinte noire qu'elle prend en présence de l'acide osmique, sous le nom de *lobule glomérulé* (*lg*).

Les figures 4, 5, 6, 7, 36, 37, 38, 39, 44, 45 nous font bien comprendre la situation et les rapports de cette partie.

Du lobule glomérulé (*lg*) part un faisceau de fibres parfaitement limité et tranchant d'une manière tout à fait remarquable sur toutes les parties voisines par la coloration noire qu'il prend sous l'influence de l'acide osmique. Ce faisceau se porte en bas et en arrière, il passe entre le lobe dorsal (*ld*) du deutocérébron et le lobe tritocérébral (*lt*), et descend au milieu des fibres du connectif œsophagien (*cœ*); il m'a paru arriver ainsi jusqu'au ganglion sous-œsophagien sans avoir perdu son autonomie. Le faisceau que nous venons de décrire

est facile à reconnaître sur la coupe sagittale n° 45 : cette figure nous permet de le suivre presque sur tout son trajet. La coupe latérale n° 38 nous montre seulement sa partie initiale.

Le lobe tritocérébral (*lt*) a des connexions étroites avec le lobe dorsal (*ld*) ; d'abord il se soude avec ce dernier sur une étendue assez considérable, comme on le voit nettement surtout sur les coupes sagittales n°s 44 et 45. De plus, des fibres qui naissent du lobe dorsal au milieu des fibres provenant du pédicule du lobe olfactif, se rendent au lobe deutocérébral (1). Quelques-unes de celles-ci se rendent directement au lobule glomérulé (*lg*) (2).

Le lobe tritocérébral (*lt*) s'unit au lobe protocérébral (*lpc*) du côté opposé par l'intermédiaire du faisceau chiasmatique (*fch*) ; celui-ci, en effet, ainsi que nous l'avons déjà fait remarquer, se divise en deux branches : l'une destinée au lobe dorsal du deutocérébron ; l'autre au lobe tritocérébral (3).

Le lobe tritocérébral s'unit encore au lobe médian du protocérébron moyen ; celui-ci émet, en effet, un faisceau (*ac*), dont les fibres se rendent en partie au deutocérébron, en partie au lobe tritocérébral (4).

Origine de la racine labro-frontale. — Ce tronc nerveux (*lf*) sort de l'extrémité antérieure et inférieure du lobe tritocérébral (5), les fibres qui le composent me paraissent tirer leur origine de la substance de celui-ci, au sein de laquelle on ne peut les suivre que très peu loin ; après sa sortie du cerveau, il se divise en deux branches : l'une destinée au labre (nerf du labre), l'autre au ganglion frontal (racine du ganglion frontal).

Il m'a été impossible, chez le Criquet, de trouver une double origine cérébrale au tronc nerveux, dont l'étude nous

(1) Voy. fig. 46 et 47.
(2) Fig. 45.
(3) Fig. 9.
(4) Fig. 8.
(5) Fig. 47.

occupe. Il paraît toutefois probable à priori que les fibres destinés au labre n'ont point la même origine que celles qui se rendent au ganglion frontal.

Écorce ganglionnaire du lobe tritocérébral. — La face externe (1) et la partie supérieure de la face antérieure du lobe tritocérébral (2) sont revêtues par une écorce (*as*) de grandes cellules nerveuses analogues à celles qui recouvrent le deutocérébron.

COMMISSURE TRANSVERSE DE L'ANNEAU ŒSOPHAGIEN

De l'extrémité inférieure du lobe tritocérébral naît un cordon fibreux cylindrique (*ct*); il s'accole à la face antérieure du connectif œsophagien et chemine ainsi quelque temps (fig. 46 et 47). Il se détache ensuite du connectif, embrasse l'œsophage au-dessous duquel il passe et va s'unir au lobe tritocérébral du côté opposé; ce cordon, dont l'origine réelle était inconnue, a été depuis longtemps désignée sous le nom de *commissure transverse de l'anneau œsophagien.*

Ainsi la commissure transverse de l'anneau œsophagien sert en réalité à réunir entre eux les deux moitiés du tritocérébron. Si son nom n'était consacré par l'usage, il faudrait l'appeler « commissure des lobes tritocérébraux ».

ORIGINE DES CONNECTIFS ŒSOPHAGIENS

Les fibres constitutives des connectifs œsophagiens (*cœ*) proviennent des trois régions principales du cerveau, c'est-à-dire du protocérébron, du deutocérébron et du tritocérébron. Il m'a semblé que les fibres de chaque connectif œsophagien provenaient toujours de la moitié correspondante des masses nerveuses constitutives du cerveau; du

(1) Fig. 8, 9 et 10.
(2) Fig. 44, 45, 46, 47.

moins je n'ai pu observer aucun fait contraire à cette manière de voir.

L'origine des fibres du connectif œsophagien est surtout facile à reconnaître sur les coupes sagittales.

De la partie postérieure du lobe protocérébral (*lpc*) naissent un grand nombre de fibres; elles traversent de part en part le lobe dorsal du deutocérébron pour se continuer dans le connectif œsophagien (*cœ*) (1).

De la partie postérieure du lobe latéral (*ll*) du protocérébron moyen naît un faisceau fibreux cylindrique parfaitement limité; il traverse de haut en bas le lobe dorsal (*ld*) du deutocérébron et concourt à former le connectif œsophagien (*cœ*) : c'est ce que montre bien la coupe sagittale n° 45. On retrouve aisément ce faisceau transversalement sectionné sur les coupes latérales intéressant le lobe dorsal du deutocérébron (2).

De la substance du lobe dorsal (*ld*) du deutocérébron partent de nombreuses fibres destinées au connectif œsophagien (*cœ*) (3).

Par toute sa face postérieure le lobe tritocérébral (*lt*) fournit des fibres au connectif œsophagien (4). Le lobule glomérulé (*lg*) du tritocérébron fournit au connectif (*cœ*) un faisceau que j'ai déjà mentionné, et qui se distingue de tous les autres par la coloration remarquablement intense qu'il prend sous l'influence de l'acide osmique (5).

HISTORIQUE

Dans mon mémoire sur le cerveau de la Guêpe j'ai donné un historique général des travaux ayant trait à l'anatomie microscopique du cerveau des Insectes; il est inutile que j'y revienne. Aujourd'hui j'analyserai seulement les recherches concernant les animaux voisins de ceux qui nous occupent.

(1) Fig. 44, 45, 46.
(2) Fig. 32, 33, 34, 35.
(3) Fig. 43, 44, 45, 46, 47.
(4) Fig. 44, 45, 46, 47.
(5) Fig. 45.

Dans cet historique je laisserai de côté les travaux ayant trait au cerveau des *Blattides* et des *Grillides*, d'abord parce que je crois en avoir précédemment rendu compte avec assez de détails, ensuite parce que dans ces groupes la structure cérébrale diffère d'une manière assez notable de ce que nous venons de décrire chez le Criquet. Je me contenterai donc de donner une analyse détaillée des recherches faites avant moi sur le cerveau des *Acrididés*, des *Locustides* et des *Gryllides;* si je ne parle ni des *Mantides* ni des *Phasmides*, c'est que nous ne possédons encore aucun document sur leur structure cérébrale.

Dujardin (1) (1850) a signalé (p. 200) dans le cerveau du Criquet l'existence des corps pédonculés, il a remarqué que chacun de ceux-ci n'était pourvu que d'un seul calice.

M. *Rabl-Rückhard* (1875) (2) a examiné le cerveau de quelques Orthoptères : *Gryllus italicus*, *Locusta viridissima*, *Decticus verrucivorus*, et a constaté (p. 486-487) chez eux l'existence du corps pédonculé; ses observations se bornent là et ne sont accompagnées d'aucune figure.

M. *Dietl* (1876) (3) a fait quelques observations très intéressantes sur le cerveau du *Grillus campestris* et du *Gryllotalpa vulgaris* (p. 502 et suiv.). Il a décrit exactement la forme du corps pédonculé, a donné quelques détails sur le corps central, mais sans reconnaître ni même soupçonner les autres parties du protocérébron moyen. Il a reconnu la véritable nature des glomérules olfactifs, considérés avant lui comme des cellules. Il a observé et figuré le lobe tritocérébral, mais sans se rendre compte ni de l'importance ni des connexions de cette partie; il n'a pas en effet reconnu qu'elle donnait naissance à la racine du ganglion frontal et à la commissure

(1) Dujardin, *Mémoire sur le système nerveux des Insectes* (*Ann. sc. nat.*, 3e série, t. XIV, p. 195).

(2) Rabl-Rückhard, *Stüdien über Insecten Gehirne* (*Archiv. f. Anat. u. Phys.*, 1875, p. 480, pl. XIV).

(3) Dietl, *Die organisation des Anthropoden Gehirne* (*Zeitsch. f. wiss. Zool.*, t. XXVII, p. 488, pl. XXXVI-XXXVIII).

transverse de l'anneau œsophagien. Pourtant, ainsi que je m'en convaincs en examinant sa figure 19, il a eu cette dernière sous les yeux, mais il n'a pas su la reconnaître, il a à tort considéré les fibres qui la composent comme destinées à aller comme celles du connectif se jeter dans le ganglion sous-œsophagien.

Voilà les seuls faits de quelque importance observés par M. Dietl sur le cerveau des Orthoptères, c'est bien peu de chose à côté de ce que nous savons aujourd'hui, mais nous devons toutefois reconnaître qu'il a réalisé un progrès considérable sur tous ses prédécesseurs.

M. *Berger* (1) a donné (pl. IV, fig. 30) un excellent dessin du ganglion optique de la *Locusta viridissima*, mais celui-ci n'est accompagné que d'une courte description (p. 24). Il n'y a rien à reprendre ni dans la figure ni dans le texte, il n'y a que des lacunes à combler. Entre autres je signalerai celles-ci: M. Berger n'a pas vu le faisceau direct unissant les deux masses médullaires; il n'a reconnu ni les capsules qui composent la masse médullaire interne, ni le cordon commissural, ni le faisceau optique inféro-antérieur.

M. *Flögel* (2) (1877), qui a fait du cerveau de la Blatte une étude attentive et dont j'ai rendu compte dans mon mémoire précédent, s'est en fait d'autres Orthoptères occupé seulement de la Forficule (p. 574). Il ne décrit chez cet insecte que la forme générale du corps pédonculé, laquelle ressemble beaucoup à ce que nous avons décrit plus haut chez le Criquet.

M. *Packard* (3) (1880) a publié une étude monographique sur le cerveau du Criquet américain, *Caloptenus femur rubrum*.

Dans la première partie de son travail M. Packard décrit avec soin la forme extérieure du cerveau, il accompagne sa

(1) Berger, *Untersuchungen über den Bau der Gehirns und der Retina der Arthropoden* (*Arbeiten des Zoolog. Instituts zu Wien*, Heft. 2, 1878).

(2) Flögel, *Ueber den einheitlichen Bau des Gehirns in den verschiedenen Insecten-Ordnungen* (*Zeitschr. f. wiss. Zool.*, t. XXX, supplém., p. 556).

(3) *On the brain of the Locust* (*Extracted from the second Report of the Entomological Commission*, 1880, p. 223-242, pl. IX-XX).

description de figures exactes qui représentent cet organe vu sur ses diverses faces. La description que M. Packard donne des nerfs est exacte, mais incomplète; car certains de ceux-ci lui ont échappé, il n'a retrouvé ni le nerf moteur (?) de l'antenne, ni le nerf tégumentaire, ni la racine du ganglion stomatogastrique.

Il étudie ensuite la nature histologique des parties constitutives du cerveau et la disposition topographique de ces parties.

Aujourd'hui, laissant de côté l'histologie et me proposant d'y revenir dans un autre travail, je me contenterai de dire que les résultats histologiques auxquels est arrivé M. Packard, sont presque tous absolument erronés.

La partie de son travail que le naturaliste américain consacre à l'étude de l'anatomie microscopique des parties constitutives du cerveau se prête mal à l'analyse.

Si on lit le texte seul du mémoire de M. Packard, on y voit les parties du cerveau exactement décrites dans leur ensemble, mais sans que rien d'essentiel soit ajouté aux travaux des naturalistes précédents.

Examine-t-on les dessins en les comparant avec des préparations faites sur le même animal, on reconnaît qu'un grand nombre de trajets fibreux et de dispositions importantes n'y sont point indiquées, et que beaucoup de parties n'y sont point représentées avec l'aspect qu'elles offrent sur des pièces fixées et colorées avec les précautions voulues. Toutefois, après l'examen des planches de M. Packard, on reste convaincu que ce savant a figuré avec un soin scrupuleux les coupes qu'il avait sous les yeux; ce qui le prouve bien, c'est qu'elles montrent plusieurs dispositions fort importantes que l'auteur lui-même ne paraît pas avoir soupçonnées et dont il ne fait même pas mention dans le texte.

En somme, à les considérer isolément, le texte de M. Packard est exact et les dessins le sont aussi. Mais veut-on lire les descriptions de M. Packard en cherchant à suivre celles-ci sur les dessins auxquels elles renvoient, on acquiert vite la

certitude que l'auteur a commis presque à chaque pas des erreurs d'interprétation les plus extraordinaires, et que si son texte a l'apparence de la vérité, c'est uniquement parce qu'il reproduit avec plus ou moins d'exactitude les descriptions de MM. Dietl, Flögel et Newton; mais M. Packard n'a pas su, dans la plupart des cas, reconnaître sur ses propres préparations les parties dont il parle. Ainsi la région que, sur les dessins du savant américain, je reconnais pour être le lobe olfactif ou antennaire, est désignée par lui tantôt sous ce nom, tantôt sous celui de *lobe optique*, tantôt sous celui de *lobe de la commissure*. D'autres fois le nom de lobe olfactif ou antennaire est appliqué au lobe protocérébral. Je cite ces fautes d'interprétation, qui ne sont point les seules, pour montrer dans quelles graves erreurs est tombé M. Packard, et prouver ainsi au lecteur combien il serait inutile pour lui de me suivre dans l'analyse détaillée du texte de l'auteur.

Si le texte du travail dont je rends compte ne mérite pas qu'on s'y arrête, en revanche les planches qui l'accompagnent sont, ainsi que je l'ai dit, scrupuleusement dessinées : aussi donnerai-je d'elles une description détaillée, ne fût-ce que pour prouver au lecteur que je ne me suis pas permis à la légère d'adresser quelques critiques à un savant aussi éminent que M. Packard.

La figure 1, planche X, du naturaliste américain, représente une coupe frontale faite à peu près dans les mêmes conditions que notre section n° 2. Le lobe protocérébral y est désigné avec doute sous le nom de lobe optique, le lobe olfactif est faussement désigné sous celui de lobe de la commissure œsophagienne.

La figure 2, planche X, est à peu de chose près orientée comme notre section frontale n° 8 ; le lobe protocérébral est désigné sous le nom de lobe antennaire ou olfactif; en revanche le lobe olfactif est appelé lobe de la commissure œsophagienne.

La figure 3, planche X, est un agrandissement de la précédente, les mêmes erreurs d'interprétation y sont répétées.

La figure 4, planche X, représente une coupe frontale passant par les nerfs ocellaires latéraux et les lobes olfactifs; ces derniers sont désignés sous le nom de lobes de la commissure.

La figure 5, planche X, reproduit, mais sans aucun détail, une coupe sagittale passant par le nerf du labre. Ce dernier est désigné sous le nom de nerf antennaire, alors que le lobe olfactif est appelé lobe optique.

Les figures 6 et 7, planche X, exécutées à très petite échelle, représentent des coupes sagittales; ici le lobe olfactif reçoit son vrai nom, alors que la détermination de lobe de la commissure œsophagienne est appliquée au tritocérébron.

Dans la figure 1, planche XI, passant par le cordon commissural, le nom de lobe antennaire est appliqué aux lobes protocérébraux.

Même erreur d'interprétation se répète dans la figure 2.

La figure 3, planche XI, est une vue de détail, elle représente la coupe frontale du calice; la partie externe de celui-ci est désignée sous le nom de *calice externe;* l'interne, sous celui de *calice interne.* M. Packard, guidé sans doute par les descriptions que Newton et Flögel donnent du cerveau de la Blatte, voulait retrouver chez le Criquet, comme chez celle-ci, deux calices; s'il n'avait point négligé de faire des sections latérales, il ne serait pas tombé dans cette erreur.

J'ai énuméré toutes les figures que M. Packard consacre à la question qui nous occupe aujourd'hui, elles n'augmentent pas nos connaissances de faits vraiment nouveaux, et les nombreuses erreurs d'interprétation qu'elles renferment peuvent entraîner le lecteur aux plus graves confusions.

M. *J. Chatin* dans une courte note lue à la Société philomathique a fait connaître le résultat de ses recherches sur l'origine du nerf stomatogastrique. Je cite *in extenso* les observations qui y sont consignées. « Malgré les récents tra-

(1) Joannès Chatin, *Sur les noyaux d'origine du stomatogastrique chez les Insectes* (*Bulletin de la Société philomathique*, 7e série, t. VII, p. 135-138, 1883).

vaux, dit-il, l'étude de la question n'a réalisé aucun progrès. Elle a même rétrogradé, la plupart des observateurs semblant ignorer les faits acquis depuis longtemps à la science ; c'est ainsi qu'on chercherait vainement dans leurs travaux l'indication du mode d'émergence des filets originels du stomatogastrique à la surface de la masse ganglionnaire (1).

« Ce mode d'émergence a été cependant décrit avec la plus rigoureuse exactitude, dès 1846 par M. E. Blanchard, mentionnant l'existence de petits mamelons à la partie antéro-inférieure des ganglions cérébroïdes, au point même d'où se détachent les filets initiaux du stomatogastrique.

« La notion de ces mamelons est fondamentale et peut seule fournir une base certaine pour la recherche de l'origine réelle de ces nerfs. Si elle a été si souvent négligée ou méconnue, c'est qu'on ne peut reconnaître les mamelons qu'à la condition de pratiquer de minutieuses et patientes dissections sous la loupe montée, seule méthode capable de conduire à des résultats précis.

« On reconnaît alors que non seulement ces renflements sont constants, mais qu'ils se traduisent par l'existence de petits noyaux à structure spéciale et entièrement distincts des « poutres » et des « gobelets » indiqués récemment dans le cerveau des Insectes.

« Sur les flancs de ces noyaux s'en trouvent d'autres plus petits, ils représentent les origines des nerfs de la lèvre supérieure. L'histologie fournit donc ici un résultat important, car on sait que l'observation du cerveau des larves avait fait admettre une origine commune pour ces deux troncs dont la valeur est si différente.

« Bien que constitués essentiellement par des cellules nerveuses, les noyaux ne sont pas uniquement formés par ces éléments. Pour interpréter exactement leur structure, il convient d'y distinguer deux zones, l'une corticale, l'autre cen-

(1) Ce mode d'émergence a été parfaitement décrit et figuré par MM. Berger (1878), Dietl (1876), Newton (1879), Packard (1880).

trale. La couche corticale, assez épaisse, est surtout formée de cellules nerveuses. Ces cellules sont bipolaires ou unipolaires; sur les pièces fraîches traitées par l'acide acétique faible et colorées en vert de méthyle, on constate que le protoplasma généralement très réduit ne forme qu'une mince couche autour du nucléus qui est rarement sphéroïdal, presque toujours multilobé. La zone centrale est surtout constituée par des fibrilles ténues mêlées de granulations, et reproduisant assez exactement les caractères du *Punctsubstanz* de Leydig. Considérée sous un fort grossissement, cette région centrale offre un aspect réticulé.

« Les détails résumés dans cette note, ajoute M. J. Chatin, peuvent s'observer le plus facilement chez les Hyménoptères; leur étude est plus difficile chez les Orthoptères et surtout chez les Coléoptères et les Lépidoptères, où les noyaux d'origine sont toujours réduits. »

Si je cite et sans y ajouter de commentaires la note de M. Chatin, c'est que je n'ai pu répéter les observations qui y sont consignées; cela provient peut-être de ce que sa note est trop peu détaillée, et non accompagnée de figures. Je dois dire d'ailleurs que l'exactitude de la manière de voir de M. J. Chatin me paraît à priori très probable, car, si chez certains types le Criquet et la Guêpe, par exemple, le nerf stomatogastrique et le nerf du labre ont une racine en apparence commune, ne voyons-nous pas chez beaucoup de Coléoptères ainsi que l'a depuis longtemps démontré M. E. Blanchard, ces deux nerfs quitter le cerveau en deux points assez distants l'un de l'autre ?

CONCLUSIONS

Je viens de décrire dans cette première partie de mon travail la constitution du cerveau du Criquet (*Œdipoda cœrulescens* et *Caloptenus italicus*). Maintenant je résumerai brièvement les principaux résultats auxquels ces recherches nous ont conduit :

1° Je divise le cerveau (*cérébron*) en trois grandes régions : le *protocérébron*, le *deutocérébron*, le *tritocérébron*.

2° Le *protocérébron* comprend comme parties principales : la *couche des fibres post-rétiniennes*, la *lame ganglionnaire*, le *chiasma externe*, la *masse médullaire externe*, le *chiasma interne*, la *masse médullaire interne*, le *lobe protocérébral*, les *nerfs* et les *ganglions ocellaires*, le *pont des lobes protocérébraux*, le *protocérébron moyen*.

3° La couche des fibres post-rétiniennes, la lame ganglionnaire, le chiasma externe, la masse médullaire externe et le chiasma interne sont essentiellement constitués comme chez les Insectes décrits dans mes mémoires précédents.

4° La masse médullaire interne est formée de trois calottes ou *capsules*, de substance ponctuée, se recouvrant l'une l'autre. La capsule postérieure recouvre la capsule moyenne, celle-ci recouvre la capsule antérieure. Toutes trois, par leur bord interne, s'unissent étroitement au lobe protocérébral en se soudant à lui. La capsule postérieure reçoit par sa face convexe les fibres du chiasma interne; par son bord interne, elle donne naissance à un faisceau fibreux (*faisceau optique inféro-antérieur*). Celui-ci se porte en bas et en dedans, chemine, appliqué contre la face antérieure du lobe protocérébral et vient se terminer dans une tubérosité que celle-ci présente (*tubercule optique*).

La face antérieure de la capsule antérieure reçoit un faisceau de fibres non chiasmatiques qui l'unit à la masse médullaire externe; elle reçoit également les prolongements des cellules qui sont annexées à la masse médullaire interne. Elle émet

un faisceau nerveux (*cordon commissural*); celui-ci s'enfonce dans le lobe protocérébral et va sur la ligne médiane s'unir avec son congénère venu du côté opposé. Ainsi, par l'intermédiaire du cordon commissural, s'établit une union directe entre la masse médullaire interne de droite et celle de gauche.

5° Les deux lobes protocérébraux se soudent l'un à l'autre sur la ligne médiane; mais cette soudure est incomplète, elle s'effectue seulement en avant et en arrière. Ainsi les lobes protocérébraux limitent entre eux un espace, lequel loge, comme nous le verrons, une partie du protocérébron moyen.

La soudure antérieure est étroite, la soudure postérieure est large et épaisse, c'est dans l'intérieur de cette dernière que passe le cordon commissural.

Au-dessus de la soudure antérieure les lobes protocérébraux sont unis l'un à l'autre par un tractus fibreux distinct de cette dernière, je l'ai désigné sous le nom de *commissure protocérébrale supérieure.*

Les lobes protocérébraux, qui sont formés d'une substance ponctuée, à trame assez lâche, sont revêtus sur une grande partie de leur surface par des cellules ganglionnaires qui leur envoient leurs prolongements.

6° Immédiatement en dedans de chacun des trois ocelles se trouve un petit ganglion (ganglion ocellaire). De chaque ganglion ocellaire part un long tractus nerveux (nerf ocellaire).

Le *nerf ocellaire* latéral pénètre dans la partie supérieure et postérieure du lobe protocérébral correspondant. Le *nerf ocellaire médian* est en réalité un nerf pair, car, en abordant le cerveau, il se divise en deux branches divergentes. Chacune de celles-ci va s'unir au nerf latéral correspondant pour pénétrer avec lui dans le lobe protocérébral.

7° Le *pont des lobes protocérébraux* est une bandelette de substance ponctuée, recourbée comme un fer à cheval. Elle est située sur la ligne médiane, entre les deux lobes protocérébraux, au-dessus de la soudure postérieure de ceux-ci. Par chacune de ses extrémités le pont s'unit à l'un des lobes

protocérébraux; son bord antérieur convexe du pont s'unit par de nombreuses fibres à la substance des lobes. Le pont est enveloppé de toutes parts par des cellules ganglionnaires qui lui envoient leurs prolongements.

8° Dans le lobe protocérébral se trouve partiellement inclus un organe connu sous le nom de *corps pédonculé*. Celui-ci comprend comme parties principales : le *calice*, la *tige*, le *tubercule antérieur*, le *tubercule interne*.

Sur la surface supérieure du lobe protocérébral repose une sorte de coupe hémisphérique, ouverte en haut ; c'est le *calice*. Du fond de celui-ci naît un gros faisceau fibrillaire, qui s'enfonce dans la substance même du lobe protocérébral : c'est la *tige*. Celle-ci, après un certain trajet, donne à son extrémité naissance à deux apophyses qui viennent émerger à la surface du lobe : ce sont les *tubercules supérieur* et *interne*.

La cavité du calice est remplie par des cellules nerveuses, très petites et à protoplasma extrêmement réduit. Sa paroi est formée par de la substance ponctuée, à trame très serrée. Les cellules envoient leurs prolongements à cette paroi, la tige tire les fibrilles qui la composent non pas directement des cellules, mais bien de la paroi du calice. Cette paroi s'unit en dehors à la substance du lobe protocérébral par un tractus fibreux.

La tige dont nous venons d'indiquer l'origine paraît formée simplement par un faisceau de fibrilles parallèles.

Les tubercules antérieur et interne sont formés par de la substance ponctuée, à trame très serrée.

9° Le *protocérébron moyen* est situé au-dessous des lobes protocérébraux et entre ceux-ci, car il se loge en partie dans l'espace que les lobes limitent en se soudant en avant et en arrière.

Le protocérébron moyen se compose des parties principales suivantes : 1° le *corps central*, le *lobe médian*, les deux *lobes latéraux*, les deux *tubercules du corps central*.

Le corps central qui constitue la partie supérieure du protocérébron moyen, est constitué par deux calottes ou capsules

emboîtées l'une dans l'autre, la supérieure embrasse l'inférieure.

Les lobes latéraux et le lobe médian sont situés au-dessous du corps central. En arrière, ces trois lobes sont complètement séparés. Mais en avant les lobes latéraux se soudent entre eux et avec le lobe médian. En arrière, le corps central est complètement séparé des trois lobes qu'il recouvre, mais en avant il s'unit à eux par sa capsule supérieure.

Indépendamment de la soudure que je viens d'indiquer, les lobes latéraux sont unis l'un à l'autre par deux commissures transverses : l'une supérieure, située au-dessus du lobe médian, l'autre inférieure, située au-dessous de ce dernier. Indépendamment de sa soudure avec le lobe médian, le lobe latéral s'unit à celui-ci par un tractus fibreux, les lobes latéraux s'unissent par des fibres à la capsule inférieure du corps central.

Dans toute sa partie libre, la face inférieure du corps central repose sur un lacis fibrillaire qui le sépare du lobe médian et des lobes latéraux. En arrière, au sein de ce lacis se trouvent deux petites masses de substance ponctuée que j'appelle *tubercules du corps central.*

Les lobes protocérébraux s'unissent chacun par deux tractus puissants au protocérébron moyen : l'un est antérieur, l'autre est postérieur. Le tractus fibreux antérieur s'insinue entre le corps central et le lobe latéral, il atteint la ligne médiane et pénètre dans la capsule inférieure du corps central. Le tractus fibreux postérieur unit directement chaque lobe protocérébral au lobe latéral correspondant.

Toute la partie supérieure ou convexe du corps central est enveloppée par une atmosphère fibreuse qui le sépare des lobes protocérébraux. Les fibres qui constituent cette atmosphère pénètrent dans le corps central, elles proviennent pour la plupart de l'épaisse couche de cellules ganglionnaires qui revêt en haut la surface du protocérébron.

10° Le *deutocérébron* est situé au-dessous du protocérébron, il se compose de deux paires de masses nerveuses, l'une

dorsale ou postérieure, l'autre ventrale ou antérieure. Je désigne la masse dorsale sous le nom de *lobe dorsal du deutocérébron*, et la masse ventrale sous le nom de *lobe olfactif*.

Le lobe dorsal est formé par de la substance ponctuée, n'offrant aucun caractère particulier, il est sur presque toute sa surface libre revêtu par des cellules ganglionnaires qui lui envoient leurs prolongements.

En haut seulement les deux lobes dorsaux se soudent l'un à l'autre sur la ligne médiane; cette soudure est comme renforcée par deux commissures transverses, l'une antérieure, l'autre postérieure.

Le lobe dorsal contracte avec le protocérébron des connexions importantes : il se soude sur une certaine étendue au lobe protocérébral correspondant et reçoit des fibres de celui-ci. Deux tractus fibreux l'unissent, l'un au lobe latéral, l'autre au lobe médian du protocérébron moyen. Enfin le lobe dorsal reçoit les cordons et les faisceaux chiasmatiques. Voici l'origine et le trajet de ceux-ci :

A la surface du protocérébron, au-dessus de la commissure supéro-antérieure des lobes protocérébraux, on trouve de chaque côté de la ligne médiane un groupe ou lobule de cellules ganglionnaires bien distinct du reste de l'écorce cellulaire. Chaque groupe ou lobule de cellules donne naissance à un faisceau nerveux (*cordon chiasmatique*). Les cordons se portent en bas en passant en arrière de la soudure antérieure des lobes protocérébraux, entre celle-ci et le protocérébron moyen, ils s'entre-croisent complètement sur la ligne médiane et vont gagner chacun un des lobes dorsaux du deutocérébron. Ainsi chaque lobe dorsal reçoit un cordon chiasmatique provenant du côté opposé.

De la substance de chaque lobe protocérébral, se détache un faisceau fibreux (*faisceau chiasmatique*). Les deux faisceaux chiasmatiques se portent en bas, et s'entre-croisent sur la ligne médiane, ils se divisent alors chacun en deux branches : l'une supérieure, destinée au lobe dorsal du deutocérébron; l'autre inférieure, destinée au lobe tritocérébral.

Ainsi chaque lobe dorsal du deutocérébron et chaque lobe tritocérébral se trouvent unis au lobe protocérébral du côté opposé par un faisceau chiasmatique.

11° Le *lobe olfactif* est une masse sensiblement sphérique, située en avant du lobe dorsal et rattachée à ce dernier par un court pédicule. Le lobe olfactif est composé d'une partie *centrale* et d'une partie *corticale*. La partie centrale a la forme d'un cylindre traversant de part en part la sphère que représente le lobe olfactif. L'une des bases de ce cylindre, l'antérieure, atteint la surface du lobe et est immédiatement sous-jacente à l'écorce ganglionnaire qui revêt celui-ci; l'autre base, la postérieure, s'attache au lobe dorsal et forme ainsi le pédicule du lobe olfactif. La surface courbe du cylindre central est de toutes parts enveloppé par la substance corticale. La substance du cylindre central est exclusivement constituée par un lacis fibrillaire à trame très lâche. La couche corticale, au contraire, est formée par de la substance ponctuée à trame très serrée; dans celle-ci se montrent un grand nombre de *glomérules olfactifs* (ceux-ci ne doivent être considérés que comme des points où la substance ponctuée a pris une texture particulièrement fine et serrée).

Le lobe olfactif est revêtu par une couche de *grandes* cellules ganglionnaires, les prolongements qu'elles émettent pénètrent directement dans le cylindre de substance centrale et se perdent au milieu du lacis fibrillaire qui forme celui-ci.

12° Les lobes olfactifs sont unis en connexion avec les corps pédonculés et le corps central, par l'intermédiaire du chiasma *optico-olfactif*. De chaque calice naît un faisceau fibreux assez volumineux (*faisceau supérieur* du chiasma optico-olfactif), il se porte en bas sans pénétrer dans le lobe protocérébral; arrivé en arrière du corps central, ses fibres se divisent en trois paquets. Le premier descend verticalement, nous l'appellerons *faisceau descendant*. Le deuxième (*faisceau transverse*) franchit la ligne médiane et s'unit au faisceau descendant du côté opposé. Les fibres du troisième paquet s'enfoncent dans la face supérieure du corps central. Ainsi chaque faisceau

descendant est formé de fibres qui proviennent, les unes du calice correspondant, les autres du calice opposé; de plus, chaque faisceau descendant reçoit un gros paquet de fibres provenant du bord inférieur de la capsule supérieure du corps central.

Le faisceau descendant, constitué comme nous venons de l'indiquer, descend verticalement, en passant entre la soudure postérieure des lobes protocérébraux et le protocérébron moyen, il pénètre dans le pédicule du lobe olfactif, et dissocie ses fibrilles dans la substance centrale du lobe.

13° Le deutocérébron donne naissance à quatre paires nerveuses : 1° le *nerf antennaire;* 2° le *nerf antennaire accessoire;* 3° le *nerf tégumentaire;* 4° la *racine du ganglion stomatogastrique.*

Le nerf antennaire présente deux racines, l'une tire ses fibres du lobe dorsal, l'autre de la substance corticale du lobe olfactif.

Le nerf antennaire accessoire, très grêle et très difficile à étudier, m'a paru tirer ses fibres exclusivement de la couche corticale du lobe olfactif.

Le nerf tégumentaire et la racine du ganglion stomatogastrique tirent leurs fibres du lobe dorsal.

14° Le *tritocérébron* est formé par une paire de lobes (*lobes tritocérébraux*); chacun d'eux est situé au-dessous et en avant du lobe dorsal correspondant du deutocérébron.

Les lobes tritocérébraux qui, à première vue, paraissent n'avoir entre eux aucune connexion directe, sont en réalité réunis l'un à l'autre par une commissure transversale, mais celle-ci passe au-dessous et non au-dessus de l'œsophage. Les anatomistes qui ne connaissaient point l'origine véritable de cette partie l'ont désignée depuis longtemps sous le nom de *commissure transverse de l'anneau œsophagien.*

La substance ponctuée qui constitue le lobe tritocérébral revêt, dans la région supérieure de celui-ci, des caractères particuliers; sa trame devient très serrée et forme des glomérules, semblables aux glomérules olfactifs. Je désigne cette région sous le nom de *lobule glomérulé.*

Le lobe tritocérébral se soude sur une partie de son étendue avec le lobe dorsal du deutocérébron et en reçoit des fibres. Il s'unit au lobe protocérébral du côté opposé par l'intermédiaire du faisceau chiasmatique. Il reçoit, enfin, des fibres du lobe latéral correspondant du protocérébron moyen.

Chaque lobe tritocérébral donne naissance à un tronc nerveux (*racine labro-frontale*) qui se divise bientôt en deux branches, qui sont le nerf du labre et la racine du ganglion frontal.

Une écorce de grandes cellules ganglionnaires revêt la surface du lobe tritocérébral.

15° Les fibres de chaque *connectif œsophagien* m'ont paru toujours provenir de la moitié correspondante des diverses masses nerveuses constitutives du cerveau.

Elles tirent directement leur origine des parties suivantes : le lobe protocérébral, le lobe latéral du protocérébron moyen, le lobe dorsal du deutocérébron, le lobe tritocérébral. Le lobule glomérulé que renferme ce dernier fournit au connectif un faisceau dont les fibres tranchent sur toutes les autres par la coloration très intense qu'elles prennent sous l'influence de l'acide osmique.

II

Comparaison du cerveau des Insectes et des Crustacés.

Quoiqu'il y ait encore dans nos connaissances sur la structure interne du système nerveux des Articulés trop de lacunes importantes pour que nous puissions nous permettre de généralisations, toutefois nous pouvons, dès maintenant, grouper les faits connus, et chercher à comparer le cerveau des Insectes avec celui des Crustacés. Bien entendu, il ne peut être question ni des Arachnides ni des Myriapodes, car, au point de vue de la structure cérébrale, nous n'avons sur ces êtres que des renseignements par trop insuffisants.

Le présent mémoire et ceux qui l'ont précédé ont suffisam-

ment fait connaître au lecteur les traits principaux de l'organisation du cerveau des Insectes pour que je juge inutile d'y revenir dans ce chapitre. Mais il sera utile, je crois, de lui rappeler en quelques lignes quelle est la structure du cerveau des Crustacés décapodes; pour ce faire, j'utiliserai surtout les travaux de M. Krieger (1), ceux de M. Bellonci (2) et les miens propres (3).

La région antérieure du système nerveux des Crustacés décapodes se compose d'une masse nerveuse médiane susœsophagienne à laquelle les anatomistes réservent le nom de cerveau ou ganglion cérébroïde. Celui-ci est formé d'une série linéaire de trois renflements parfaitement manifestes

Du premier de ceux-ci part de chaque côté un long cordon nerveux que les anatomistes connaissent sous le nom de nerf ou tractus optique, il pénètre dans le pédoncule oculifère et s'unit à une masse nerveuse très volumineuse, logée dans celui-ci et désignée sous le nom de ganglion optique. Je désigne l'ensemble constitué par le premier renflement cérébral, les tractus et les ganglions optiques, sous le nom de *protocérébron*, ou cerveau du premier zoonite (4).

(1) Krieger, *Ueber das Centralnervensystem des Flusskrebses* (*Zeits. f. wiss. Zool.*, t. XXXIII).

(2) Bellonci, *Nuove Richerche sulla struttura del ganglio ottico della Squilla mantis* (*Memoria dell' Academia delle scienze di Bologna*, série IV, t. III).

(3) Viallanes, *Le ganglion optique de la Langouste* (*Ann. sc. nat.*, 6e série, t. XXIV, art. n° 4).

(4) Je n'ignore pas que M. Claus (*Traité de Zool.*, trad. franç., 2e édit., p. 815) se refuse à accorder au pédoncule oculifère la valeur d'un membre modifié, et à considérer la partie du corps qui porte celui-ci comme l'équivalent d'un véritable zoonite. Quels que puissent être les arguments invoqués par M. Claus, il me paraît bien difficile d'accepter sa manière de voir en présence de l'observation faite par M. Alph. Milne Edwards (*Comptes rendus Acad. des sciences*, 24 octobre 1864) d'une Langouste dont un œil était remplacé par un long filament tout à fait semblable à la tigelle terminale d'une antennule; cette tigelle naissait même au centre d'une cornée rudimentaire placée à l'extrémité du pédoncule oculifère. Mais je ne veux entrer dans aucune discussion à ce sujet, je tiens seulement à faire remarquer que quand bien même les vues de M. Claus seraient adoptées, cela ne modifierait en rien le

Le deuxième renflement cérébral donne naissance au nerf de l'antenne interne (antennule) et à un nerf tégumentaire, je lui donne le nom de *deutocérébron*, ou cerveau du deuxième zoonite.

Le troisième renflement cérébral donne naissance au nerf de l'antenne externe, c'est de lui exclusivement que *semblent* partir les connectifs œsophagiens. Suivons l'un de ceux-ci, nous le verrons vers le milieu de son parcours, et avant d'atteindre le ganglion sous-œsophagien, présenter un petit renflement ganglionnaire, qu'il faut désigner sous le nom de *ganglion œsophagien* et non sous celui de mandibulaire qui lui a été appliqué à tort par la plupart des anatomistes (1).

Du ganglion œsophagien naissent, outre quelques filets destinés à l'œsophage et à l'estomac, deux nerfs importants qui sont désignés, l'un sous le nom de *racine inférieure*, l'autre sous celui de racine *supérieure* du stomatogastrique. Après un certain trajet, les deux racines s'unissent l'une à l'autre et se soudent sur la ligne médiane avec leurs congénères venues du côté opposé pour former un tronc médian qui se renfle en un ganglion connu sous le nom de *ganglion stomatogastrique*. Il

fond de mon argumentation; au point de vue qui nous occupe aujourd'hui il importe peu que la partie du corps portant les yeux soit appelée premier zoonite ou autrement, et que la masse nerveuse qui innerve celle-ci mérite ou ne mérite pas le nom de protocérébron. L'important c'est de bien définir et distinguer cette première région cérébrale.

(1) Les recherches très précises qu'a faites M. Mocquard sur différents points de l'anatomie du système nerveux des Crustacés décapodes me paraissent établir avec toute évidence que si l'on voit dans quelques cas, chez l'Écrevisse, par exemple, un nerf destiné à l'un des muscles de la mandibule se détacher du renflement ganglionnaire dont nous parlons, cela n'est pourtant qu'une origine apparente provenant de ce que ce nerf mandibulaire réellement issu du ganglion sous-œsophagien, s'est, dans une partie de son trajet, accolé au connectif œsophagien. M. Mocquard nous apprend en effet que le nerf mandibulaire dont il est question, « chez la Langouste, le Tourteau, le *Maïa*, le *Portunus puber*, prend naissance bien au delà du ganglion (dit mandibulaire) ou manque, comme chez la Galathée, et que dans ce dernier cas les muscles des mandibules ne reçoivent des nerfs que de la masse ganglionnaire thoracique » (*Recherches anatomiques sur l'estomac des Crustacés Podophthalmaires*, in *Ann. sc. nat.*, 6e série, t. XVI, p. 281).

ARTICLE N° 1.

est très important de faire remarquer que de la racine inférieure du stomatogastrique se détache le nerf chargé d'innerver la moitié correspondante du labre (1). J'ajouterai que les ganglions œsophagiens sont unis l'un à l'autre par un tractus nerveux transversal, situé en arrière de l'œsophage, et connu depuis longtemps sous le nom de *commissure transverse de l'anneau œsophagien*.

Il résulte des dispositions anatomiques rappelées plus haut, que le troisième zoonite est innervé par le troisième renflement cérébral qui fournit les nerfs à l'antenne externe, et par les ganglions œsophagiens qui fournissent les nerfs du labre (2). Nous sommes donc en droit de comprendre sous le nom de *tritocérébron* l'ensemble fourni par le troisième renflement cérébral, les deux ganglions œsophagiens et la commissure transverse qui joint ceux-ci, puisque nous réunissons ainsi sous une désignation commune les centres nerveux propres au troisième zoonite et à ses appendices.

Examinons maintenant la structure microscopique de ces différentes parties, en les comparant aux dispositions que plus haut j'ai décrites chez le Criquet. Considérons en premier lieu la partie latérale du protocérébron, connue des anatomistes sous le nom de ganglion optique; elle nous montre d'abord, en allant de dehors en dedans, les parties suivantes : les fibres post-rétiniennes, la lame ganglionnaire, le chiasma externe, la masse médullaire externe, le chiasma interne et la masse médullaire interne.

Toutes ces parties, si nettement caractérisées, se retrouvent sans modification chez l'Insecte; il n'est donc pas douteux qu'il existe au moins pour cette première région du ganglion optique similitude complète entre les deux types que nous cherchons à comparer (3).

(1) Mocquard, *loc. cit.*, p. 283.

(2) Cette partie, on le sait, n'est qu'une région modifiée du sternum du troisième zoonite.

(3) Cette similitude a été reconnue par tous ceux qui se sont occupés de ce sujet (Berger, Bellonci, Carrière et moi). Seul M. Hickson (*a*) n'a pas su la voir; dans la description et la figure qu'il donne du ganglion optique du Crabe, la

E7885

Chez les Crustacés, la masse médullaire interne se relie par un court tractus nerveux, que j'ai appelé, chez la Langouste, « pédoncule de la masse médullaire interne », à un organe volumineux que j'ai désigné sous le nom de « masse médullaire terminale » (1).

La masse médullaire terminale se compose de deux parties bien distinctes quoique intimement unies; la première, à laquelle j'ai donné le nom de « balle supérieure », est formée par de la substance ponctuée à trame lâche, et est revêtue d'une écorce de grosses cellules ganglionnaires; elle reçoit le pédoncule de la masse médullaire interne. La seconde, à laquelle j'ai donné le nom de « balle inférieure » (2), est au contraire formée par de la substance ponctuée à trame extrêmement fine, et est revêtue par des cellules ganglionnaires petites, à protoplasma réduit.

masse médullaire externe est prise pour la lame ganglionnaire; le chiasma interne, pour le chiasma externe; la masse médullaire interne, pour la masse médullaire externe; le pédoncule de la masse médullaire interne, pour le chiasma interne; la masse médullaire terminale, pour la masse médullaire interne. L'erreur du naturaliste anglais provient de ce que n'ayant pas orienté dans la direction favorable la coupe qui a servi à sa description il a méconnu la lame ganglionnaire et le chiasma externe; mais sur le dessin de M. Hickson, qui est d'ailleurs exact, je retrouve ces deux parties, la première indiquée par le n° 3, la seconde par le n° 2. Pour se convaincre de l'exactitude de ce que j'avance, le lecteur n'a qu'à comparer la figure citée de M. Hickson avec les dessins d'ensemble que j'ai donnés du ganglion optique de la Langouste.

Je suis convaincu que M. Hickson n'aurait point commis l'erreur que je signale s'il avait eu connaissance de mon travail sur la Langouste.

(1) Cette partie extrêmement importante n'a que depuis peu attiré l'attention des anatomistes. M. Bellonci (*b*) le premier l'a étudiée en 1884, sur la Squille, peu de temps après et sans avoir eu connaissance du travail du savant italien: j'ai publié une description détaillée de cette masse médullaire terminale. Mes observations entreprises sur la Langouste concordent par tous les points principaux avec celles que M. Bellonci a faites sur la Squille.

(2) Elle est formée par trois parties principales que M. Bellonci désigne sous les noms de *corpo emissoïdale*, *corpo allungato*, *corpo reniforme* (*loc. cit.*, p. 5).

(*a*) Hickson, *The eye and optic tract of insects* (*Quarterly Journal of microscopical science*, avril 1855).

(*b*) *Nuovo richerce sulla strutture del ganglio attico della Squilla mantis* (*Memorie dell' Accademia del scienze dell Istitutio di Bologna*, 4e série, t. III, 1882).

De la masse médullaire terminale part le long tractus nerveux connu des anatomistes sous le nom de nerf optique (*nervo pedunculare* de M. Bellonci); il est formé de deux cordons très distincts, séparables même par la dissection, bien que réunis dans une gaine conjonctive commune.

Le premier, composé de fibres extrêmement fines, naît de la balle inférieure et gagne la face dorsale du premier renflement cérébral; arrivé sur la ligne médiane, il forme un chiasma avec son congénère et va se jeter dans le lobe olfactif, du côté opposé.

Le second cordon est, au contraire, formé de grosses fibres; il tire celles-ci, les unes de la masse médullaire interne, les autres de la balle supérieure; il gagne la face dorsale du renflement cérébral antérieur, et sur la ligne médiane s'unit avec son congénère, venu du côté opposé. Ainsi le cordon dont nous parlons établit une union directe entre la masse médullaire interne de droite et celle de gauche, et aussi entre la balle supérieure de droite et celle de gauche.

Il suffit d'avoir présentes à l'esprit les connexions que je viens de rappeler, pour retrouver immédiatement dans le cerveau de l'Insecte l'homologue des parties que je viens de mentionner.

La partie que chez le Crustacé nous avons décrite sous le nom de *balle inférieure* est l'homologue du *corps pédonculé* de l'Insecte; non seulement parce qu'elle a la même structure histologique que ce dernier, mais encore et surtout parce qu'elle offre les mêmes connexions fibreuses. En effet, la balle supérieure, comme le corps pédonculé, donne naissance à un faisceau qui se porte au lobe olfactif du côté opposé, après avoir formé un chiasma avec son congénère (1).

La partie désignée par moi chez la Langouste sous le nom de « balle supérieure », est l'homologue de celle que je décri-

(1) C'est à M. Bellonci que revient l'honneur d'avoir démontré cette homologie si importante.

vais plus haut chez le Criquet sous le nom de « lobe protocérébral ».

Le tractus fibreux désigné chez la Langouste sous le nom de « pédoncule de la masse médullaire interne », est l'homologue de ce que j'appelle « tractus optique » chez le Criquet.

Le cordon de fines fibres qu'on trouve dans le « nerf optique » de la Langouste est l'homologue du « cordon commissural » du Criquet.

En somme, au point de vue des parties dont nous venons de parler, il n'existe que des différences bien peu importantes entre l'Insecte et le Crustacé : chez le premier, les deux lobes cérébraux sont très rapprochés et se soudent sur la ligne médiane; chez le second, ces mêmes parties (appelées balles supérieures) sont écartées, chacune d'elles étant logée dans le pédoncule oculifère correspondant.

Reste à rechercher chez le Crustacé l'homologue de la partie que j'ai appelée « protocérébron moyen » chez l'Insecte; à cet égard, aucun doute ne peut exister; nous sommes contraint, ne fût-ce que par exclusion, d'assimiler le protocérébron moyen de l'Insecte au premier renflement cérébral du Crustacé. Mais ce n'est pas là le seul motif qui nous détermine : il en est un autre plus puissant; chez l'Insecte, le protocérébron moyen affecte avec le cordon commissural, le chiasma optico-olfactif, le deutocérébron les mêmes rapports que le renflement cérébral du Crustacé affecte avec ces mêmes parties.

Je dois dire que si l'assimilation de l'ensemble du protocérébron moyen de l'Insecte avec l'ensemble du premier renflement cérébral du Crustacé est évidente, toutefois nous ne pouvons, dans l'état présent de la science, pousser la comparaison jusque dans le détail, car il y a sur ce point encore trop de lacunes dans nos connaissances.

J'ajouterai que chez l'Insecte il existe une partie dont nous ne sommes point encore en mesure de retrouver l'homologue chez le Crustacé : je veux parler du « pont des lobes protocérébraux ».

En somme, et malgré cette petite lacune, il me paraît évi-

dent qu'on peut dire avec une certaine certitude que la première région cérébrale est constituée chez l'Insecte comme chez le Crustacé, et qu'on peut, par conséquent, lui appliquer la même dénomination, qu'il s'agisse de l'un ou de l'autre de ces types. C'est le nom de *protocérébron* que j'ai choisi pour elle.

Voyons maintenant le deuxième renflement cérébral du Crustacé décapode. Il est formé d'une paire de masses nerveuses ventrales connues sous le nom de *lobes olfactifs*, réunies l'une à l'autre par une commissure transverse, et d'une paire de masses dorsales qu'on pourrait désigner sous le nom de lobes dorsaux.

Les lobes olfactifs ont une structure tout à fait spéciale; la substance ponctuée qui entre dans leur constitution est, pour ainsi dire, « segmentée » en un grand nombre de petites boules d'aspect absolument caractéristique, qu'on désigne sous le nom de *glomérules olfactifs*. Les lobes dorsaux, au contraire, n'ont dans leur structure rien qui soit spécifique.

Le nerf antennaire naît du deuxième renflement cérébral par deux racines : l'une sort du lobe olfactif, l'autre du lobe dorsal; ce dernier, en outre, donne naissance à un nerf tégumentaire.

Cette description du deuxième segment cérébral du Crustacé peut, et sans qu'il y ait aucun changement à y faire, s'appliquer à l'Insecte, tant il y a au point de vue de cette région cérébrale similitude entre les deux types. Nous sommes donc en droit d'exprimer cette similitude, en appelant du même nom de *deutocérébron* le deuxième segment cérébral, qu'il s'agisse d'un Crustacé ou d'un Insecte.

Examinons maintenant le *tritocérébron* du Crustacé : il est formé, avons-nous dit, de parties écartées l'une de l'autre, et qui sont : le troisième renflement cérébral et les deux ganglions œsophagiens (communément appelés ganglions mandibulaires par les anatomistes).

Le troisième renflement cérébral est formé d'une paire de masses globuleuses appelées « lobes antennaires »; chacune

d'elles donne naissance au nerf correspondant de l'antenne externe. Ces masses, qui n'ont rien de particulier dans leur structure histologique, présentent en revanche ce caractère bien singulier, de n'être sur la ligne médiane réunies l'une à l'autre par aucune fibre.

Le ganglion œsophagien que le connectif œsophagien unit d'une part au lobe antennaire, d'autre part au ganglion sous-œsophagien, est mis en connexion avec son congénère par un cordon fibreux transverse situé *en arrière* de l'œsophage, et que les anatomistes connaissent sous le nom de « commissure transverse de l'anneau œsophagien ». Le ganglion œsophagien donne naissance à deux racines nerveuses (racines du stomatogastrique), qui, après un certain trajet, se réunissent l'une à l'autre pour se jeter dans un ganglion viscéral impair, appelé « ganglion stomatogastrique ».

Examinons maintenant l'Insecte. Immédiatement nous reconnaissons que, dans ce type, le tritocérébron est représenté seulement par une seule paire de masses nerveuses (les lobes tritocérébraux); nous n'y trouvons rien qui représente ni le lobe ni le nerf antennaire du Crustacé.

Les deux masses qui, chez l'Insecte, forment à elles seules le tritocérébron, *représentent les deux ganglions œsophagiens du Crustacé*. Comme ceux-ci, elles s'unissent sur la ligne médiane par une commissure *sous-œsophagienne* désignée, comme chez le Crustacé, sous le nom de commissure transverse de l'anneau œsophagien.

Le lobe tritocérébral de l'Insecte donne naissance à la racine du ganglion viscéral impair, appelé ici « ganglion frontal »; de même chez le Crustacé, le ganglion œsophagien donne naissance à la racine du ganglion viscéral impair appelé dans ce cas « ganglion stomatogastrique ». Pourtant, il existe une légère différence entre le Criquet que nous prenons pour type, et le Crustacé décapode; chez le premier, la racine du ganglion viscéral impair est simple, chez le second elle est dédoublée. Mais c'est là une dissemblance sur laquelle on ne serait pas en droit de s'appuyer pour critiquer les homolo-

gies que je cherche à établir, car même chez certaines espèces d'Insectes, le Bombyx, par exemple (d'après Brandt), nous voyons se produire un semblable dédoublement de la racine du ganglion viscéral impair (ganglion frontal).

Du rapprochement que je viens de faire des faits constatés, chez l'un et chez l'autre des types que nous nous proposons de comparer, nous pouvons, je crois, en toute certitude, tirer les conclusions suivantes : *le tritocérébron qui, chez le Crustacé, se compose des deux lobes antennaires, des deux ganglions œsophagiens et de la commissure transverse de l'anneau œsophagien, subit chez l'Insecte une réduction notable; dans ce type, les lobes et les nerfs antennaires disparaissent, les autres parties persistent au contraire.*

Les deux lobes constitutifs du tritocérébron de l'Insecte, et que j'ai désignés sous le nom de lobes tritocérébraux, représentent exactement les deux ganglions œsophagiens du Crustacé; ils donnent naissance aux mêmes racines nerveuses, ils sont, comme ces derniers, unis *au-dessous* de l'œsophage par la commissure transverse de l'anneau œsophagien.

Le *ganglion frontal* de l'Insecte, ayant avec le cerveau les mêmes connexions que le *ganglion stomatogastrique* du Crustacé, doit être considéré comme l'homologue de ce ganglion. Chez le Criquet la racine du ganglion frontal est simple, chez le Crustacé elle se dédouble sur une partie de son parcours comme cela s'observe d'ailleurs chez certains Insectes.

L'examen comparatif du tritocérébron chez les Crustacés et chez les Insectes nous révèle encore une autre homologie. Chez le Crustacé de la racine du ganglion stomatogastrique, non loin de son origine, se détache le nerf du labre. Chez le Criquet le même fait se produit, puisque nous voyons dans ce type le nerf du labre se détacher de la racine du ganglion stomatogastrique (frontal). Une telle similitude d'origine me paraît prouver que le *nerf du labre de l'Insecte* est l'homologue du *nerf du labre du Crustacé.*

Le lecteur qui n'est pas au courant des innombrables dis-

cussions qu'a soulevées la morphologie du squelette céphalique des Insectes, et ne voyant que la similitude des mots, s'étonnera que j'insiste tant sur ce dernier résultat. C'est qu'en effet, il ne semblait pas probable à priori, car les naturalistes qui se sont récemment occupés de ces questions de morphologie n'admettent pas que le labre de l'Insecte soit l'homologue du labre du Crustacé, puisqu'ils veulent voir dans le labre de l'Insecte une paire de membres soudés, alors qu'on a toujours considéré et qu'on considère toujours le labre du Crustacé comme une pièce sternale appartenant au troisième zoonite.

En terminant ce chapitre, je résumerai en quelques lignes, et sous forme de conclusions, les résultats auxquels nous conduisent ces études comparatives, leur ensemble sera de la sorte plus facile à saisir.

CONCLUSIONS

1° Le cerveau des Insectes, comme le cerveau des Crustacés décapodes, est formé de trois segments : j'appelle le premier *protocérébron* (cerveau du premier zoonite) ; le deuxième, *deutocérébron* (cerveau du deuxième zoonite) ; le troisième, *tritocérébron* (cerveau du troisième zoonite).

2° Nous retrouvons, dans le protocérébron de l'Insecte, toutes les parties constitutives du protocérébron du Crustacé. Dans cette première région cérébrale, la seule différence qui s'observe entre les deux types est la suivante : chez l'Insecte les deux lobes protocérébraux viennent se souder sur la ligne médiane et se mettre ainsi en contact avec le protocérébron moyen. Chez le Crustacé, au contraire, les lobes protocérébraux (1) sont très écartés de la ligne médiane et logés dans les pédoncules oculifères. Le rapprochement qui, chez l'Insecte, s'effectue entre les lobes protocérébraux, entraîne

(1) Le lobe protocérébral a été désigné chez le Crustacé sous le nom de balle inférieure de la masse médullaire terminale.

la disparition, ou pour mieux dire le raccourcissement extrême du tractus nerveux connu chez les Crustacés sous le nom de nerf optique.

3° Le deutocérébron, qui a une structure extrêmement caractéristique, se retrouve chez l'Insecte et chez le Crustacé avec les mêmes caractères et les mêmes connexions. Il en résulte que le nerf *antennaire* de l'Insecte est l'homologue du nerf de l'*antennule* du Crustacé.

3° Chez le Crustacé le tritocérébron se compose des deux lobes antennaires et des deux ganglions œsophagiens (improprement appelés mandibulaires) et d'une commissure *sous-œsophagienne* (la commissure transverse de l'anneau œsophagien) qui réunit ces derniers. Le lobe antennaire donne naissance au nerf de l'antenne externe, le ganglion œsophagien à la racine du premier ganglion viscéral impair (ganglion stomatogastrique) et au nerf du labre.

Chez l'Insecte, le tritocérébron subit une importante réduction, les lobes et les nerfs antennaires disparaissent, mais les représentants des ganglions œsophagiens (que j'ai décrits sous le nom de lobes tritocérébraux) subsistent dans leur intégrité. Comme chez le Crustacé, ils donnent naissance à la racine du premier ganglion viscéral impair (ganglion frontal) et au nerf du labre; comme chez les Crustacés, ils sont unis l'un à l'autre par une commissure *sous-œsophagienne* (commissure transverse de l'anneau œsophagien). Ainsi :

Le nerf de l'antenne externe du Crustacé n'est pas représenté chez l'Insecte.

Le nerf du *labre* de l'Insecte est l'homologue du nerf du *labre* du Crustacé.

La racine du ganglion stomatogastrique du Crustacé est l'homologue de la racine du ganglion frontal de l'Insecte.

Le ganglion stomatogastrique du Crustacé est l'homologue du ganglion frontal de l'Insecte.

III

Le cerveau et la morphologie du squelette céphalique.

La morphologie du squelette des Crustacés décapodes qui fut fondée vers le commencement de ce siècle, par mon maître, Henri Milne Edwards, a déjà subi la critique de plusieurs générations de naturalistes, elle en est sortie inébranlée. C'est apparemment qu'elle est édifiée sur des fondements solides. Aussi m'a-t-il semblé indispensable de la prendre pour base de mes recherches sur la morphologie du squelette céphalique des Insectes. C'est-à-dire que je me suis proposé de rechercher les différences et les ressemblances qui peuvent exister entre le squelette céphalique des Crustacés et celui des Insectes, laissant de côté les Myriapodes et les Arachnides, qui sont, au point de vue qui nous occupe, encore trop mal connus pour qu'on puisse les prendre pour terme de comparaison.

Les naturalistes qui m'ont précédé ont formulé, sur la morphologie du squelette céphalique des Insectes, un grand nombre d'hypothèses; je dirai même que toutes les hypothèses imaginables ont été épuisées, car il m'a paru impossible d'en imaginer une si extravagante qu'on le voudra qui n'ait déjà été émise et défendue.

Ce serait sortir du cadre de ce travail que de vouloir donner une bibliographie et un compte rendu détaillé de ces hypothèses. Pour donner au lecteur une idée de la multiplicité de celles-ci, j'en emprunterai le résumé à M. Künckel d'Herculais qui a fait une étude détaillée de cette question : « La détermination de la composition élémentaire de la tête est un problème sur lequel les esprits les plus éminents se sont exercés sans avoir cependant imposé par leur autorité une solution incontestée. Pour Burmeister, la tête se compose de deux anneaux : pour Carus, de trois; pour Audouin, de plu-

sieurs; pour Mac Leay et Newman, de quatre; pour Newport, de quatre et peut-être de cinq; pour Straus-Dürckheim, de cinq ou sept; pour M. Lowne, de cinq; pour M. Huxley, de six (1). »

Toutes les hypothèses sont appuyées seulement sur l'examen du squelette céphalique, leur multiplicité démontre surabondamment que l'étude exclusive de celui-ci est insuffisante pour entraîner la conviction. Je dois dire que l'une d'elles paraît plus rationnelle que les autres, je veux parler de celle de M. Huxley (2).

Ce savant pense que la tête de l'Insecte est formée comme celle du Crustacé par six zoonites, trois prébuccaux et trois post-buccaux. Pour lui, le premier zoonite serait, chez l'Insecte comme chez le Crustacé, réduit à son arceau sternal et porterait les yeux; le deuxième zoonite serait, chez l'Insecte, réduit à son arceau sternal comme cela s'observe chez le Crustacé, il porterait les antennes, qui seraient, par conséquent, les homologues des antennules du Crustacé. Quant au labre, il appartiendrait au troisième zoonite et représenterait les antennes externes du Crustacé soudées ensemble. Les zoonites suivants seraient en tous points constitués comme chez les Crustacés, le quatrième portant la mandibule; le cinquième la première paire de mâchoires; le sixième la deuxième paire de mâchoires qui, chez l'Insecte, se modifie légèrement pour former la lèvre inférieure.

Certes, la théorie de M. Huxley plaît à l'esprit, puisqu'elle tend à nous montrer une similitude de plan organique entre la tête des Crustacés et celle des Insectes. Mais il s'en faut de beaucoup que cette raison me paraisse suffisante pour me décider à l'accepter, car bien souvent les idées les plus fausses sont celles qui nous séduisent le plus.

M. Künckel, frappé de l'insuffisance des considérations

(1) Jules Künckel d'Herculais, *Recherches sur l'organisation et le développement des Volucelles*. Paris, 1875, p. 89.

(2) Huxley, *An Introduction to the classification of animals*. London, MDCCCLXIX, p. 58.

tirées seulement de l'examen des pièces squelettiques à nous fixer sur la morphologie de la tête de l'Insecte, a pensé avec raison qu'il était nécessaire, pour trancher le débat, de chercher des arguments nouveaux. Aussi, au lieu de se contenter, comme ses prédécesseurs, d'examiner seulement les pièces de la tête, il rechercha comment ces pièces, qui pour la plupart n'ont pas d'équivalent chez la larve, se constituaient au moment de la métamorphose.

Il observa les faits suivants chez un Diptère, la Volucelle. « Trois paires (1) d'histoblastes (c'est ainsi que M. Künckel appelle les disques imaginaux) constituent la région dorsale (de la tête); c'est-à-dire deux forment le labre; deux l'épistome, le front et les antennes; deux l'épicrâne, l'occiput et les yeux; une seule paire d'histoblastes viendra former la lèvre supérieure; ces quatre paires d'histoblastes entourent les pièces buccales de la larve. Nous apprendrons que la bouche de la larve, déjà conformée pour la succion, renferme des pièces buccales rudimentaires; or la bouche de l'adulte étant également disposée pour la succion, des transformations importantes n'étaient pas nécessaires, aussi ces pièces rudimentaires se retrouvent-elles n'ayant subi que de très légères modifications. Si nous admettons que les mandibules et les mâchoires dérivent de replis de l'hypoderme de l'embryon que nous pouvons comparer, vu leur origine, à des histoblastes, il s'ensuit que la tête des Diptères les plus élevés en organisation, les Syrphides, est en réalité constituée par six bourgeonnements de l'hypoderme, ou trois zoonites. »

C'est seulement sur les derniers mots de cette phrase : « ou trois zoonites », que je ne puis me trouver d'accord avec M. Künckel; car de ce fait que la tête se développe aux dépens de six paires de bourgeonnements, il n'en résulte pas nécessairement que celle-ci représente seulement trois zoonites.

Assurément, et c'est là la considération qui a déterminé la conclusion de M. Künckel, les anneaux thoraciques et abdo-

(1) Künckel, *loc. cit.*, p. 158-159.

minaux se développent chacun aux dépens de quatre bourgeonnements ou disques imaginaux, deux inférieurs formant l'arceau sternal, deux supérieurs formant l'arceau ventral. Mais pour autant nous ne sommes pas en droit d'admettre, à priori, qu'il en soit de même dans la tête, et compter dans cette région autant de zoonites qu'il y a de fois quatre disques imaginaux. Rien ne nous prouve, en effet, que l'Insecte soit soumis à des lois morphologiques particulières, et que ses zoonites céphaliques ne puissent, comme chez les Crustacés, se réduire à leur arceau sternal. Si les zoonites céphaliques de l'Insecte sont réduits à leur arceau sternal, une paire de disques imaginaux, à elle seule, représentera un zoonite. Aussi pour ne pas sortir d'une rigoureuse logique, nous pouvons seulement conclure, des observations de M. Künckel : que six *arceaux* ou demi-zoonites entrent dans la composition de la tête de l'Insecte, mais nous n'avons pas le droit d'aller plus loin.

Je crois donc que M. Künckel a, sans raison suffisante, conclu à l'existence de trois zoonites céphaliques complets. Voici d'ailleurs comment il caractérise ceux-ci : « Le premier zoonite est formé par les histoblastes (disques imaginaux) du labre et de la lèvre inférieure; le deuxième, par les bourgeonnements hypodermiques des mâchoires et les histoblastes antennaires; le troisième, par les bourgeonnements des mandibules et les histoblastes des yeux (1). »

Si cette manière de voir était suffisamment établie, il nous faudrait reconnaître que le plan de structure du squelette des Insectes s'éloigne d'une manière extraordinaire de ce qui s'observe chez les autres Arthropodes, puisque, d'après M. Künckel, les Insectes posséderaient un anneau (le deuxième zoonite céphalique) portant deux paires d'appendices articulés, une dorsale (les antennes) et une ventrale (la mâchoire inférieure).

Mais il s'en faut de beaucoup que ce soit là l'argument le

(1) Künckel, *loc. cit.*, p. 159.

plus puissant qu'on puisse opposer à la théorie de M. Künckel. En effet, si on acceptait cette manière de voir, il faudrait admettre en même temps qu'il n'existe aucune concordance entre la segmentation de la chaîne nerveuse et celle du corps. Les recherches faites tant par d'autres naturalistes que par moi-même ont établi d'une manière certaine que la partie céphalique du système nerveux représente six ganglions primordiaux, trois prébuccaux, soudés en une masse qu'on nomme le cerveau, et trois post-buccaux soudés en une masse qu'on nomme le ganglion sous-œsophagien. Le premier ganglion prébuccal (protocérébron) innerve les yeux; le deuxième (deutocérébron), les antennes; le troisième (tritocérébron), le labre. Le premier ganglion post-buccal innerve la mandibule; le deuxième, la mâchoire; le troisième, la lèvre inférieure.

Si la théorie de M. Künckel était acceptée, il faudrait en même temps admettre qu'il n'existe aucune concordance entre la segmentation du système nerveux et celle du squelette, puisque le premier montre six segments, tandis que le second n'en présenterait que trois, d'après M. Künckel. De plus, si l'on considérait l'hypothèse de ce savant comme justifiée, il faudrait en même temps admettre qu'un même segment somatique peut recevoir des branches nerveuses d'origines très diverses. Et, en effet, le labre et la lèvre inférieure que M. Künckel attribue au premier zoonite sont innervés : le premier, par le troisième ganglion prébuccal; le second, par le troisième ganglion post-buccal.

L'antenne et la mâchoire que le même auteur attribue au deuxième zoonite sont innervées : la première, par le deuxième ganglion prébuccal; la deuxième, par le deuxième ganglion post-buccal.

L'œil et la mandibule que M. Künckel attribue au troisième zoonite sont innervés : le premier, par le premier ganglion prébuccal; la seconde, par le premier ganglion post-buccal.

La théorie de M. Künckel me paraît donc insoutenable; d'ailleurs, ainsi que je l'ai dit plus haut, les faits tirés de l'étude du développement post-embryonnaire peuvent rece-

voir une interprétation beaucoup plus satisfaisante que celle qu'il leur a donnée. En somme, ni les arguments tirés de l'examen du squelette, ni ceux que fournit l'étude du développement post-embryonnaire ne nous permettent de démontrer d'une manière indiscutable les homologies du squelette céphalique.

Aucun des auteurs qui se sont occupés de la morphologie de la tête des Insectes n'a pris en considération ni la structure du cerveau ni l'origine réelle des nerfs des parties dont il s'agit de déterminer les homologies. Il n'en pouvait d'ailleurs être autrement, car, avant les travaux récents de M. Bellonci, il aurait été vraiment hasardeux de tenter une comparaison quelconque entre le cerveau de l'Insecte et celui du Crustacé. Nous n'en sommes plus là aujourd'hui : ainsi que je l'ai montré plus haut, nous pouvons point par point comparer le cerveau de l'Insecte à celui du Crustacé. Aidons-nous donc de ces nouvelles connaissances pour rechercher les homologies des pièces céphaliques.

Tout d'abord nous savons que chez les Crustacés le cerveau se divise en trois segments (*proto*, *deuto* et *tritocérébron*), répondant incontestablement chacun à un des trois zoonites prébuccaux ; dans l'Insecte, le cerveau est identiquement de même. N'est-ce point une raison de penser que dans ce dernier type il existe de même trois zoonites prébuccaux?

Mais entrons plus avant dans le détail : l'œil composé, dans les deux types que nous cherchons à comparer, est innervé par le protocérébron ; ceci ne prouve-t-il point jusqu'à l'évidence que cet organe est chez l'Insecte comme chez le Crustacé une partie du premier zoonite. Bien que les ocelles n'existent point chez le Crustacé, pourtant nous pouvons affirmer que ces organes eux aussi appartiennent au premier zoonite ; nous savons en effet que les nerfs ocellaires se rendent à une partie du protocérébron que j'ai appelée lobe protocérébral, partie qui existe également dans le protocérébron du Crustacé, où je l'ai décrite sous le nom de balle supérieure de la masse médullaire terminale.

Il est parfaitement établi que le nerf de l'*antenne* de l'Insecte est l'homologue du nerf de la *première antenne* ou *antennule* du Crustacé. C'est là une preuve évidente de l'homologie de ces deux appendices. Aussi peut-on affirmer que l'antenne de l'Insecte, comme l'antennule du Crustacé, appartient au deuxième zoonite. A ces considérations morphologiques s'ajoute une preuve tirée de la physiologie et qui, à mon sens, n'est point sans valeur; l'odorat siège dans l'antenne de l'Insecte (1) comme il siège dans l'antennule du Crustacé (2).

J'ai montré que chez l'Insecte aucun nerf ne peut être assimilé au nerf de la grande antenne du Crustacé; nous devons en conclure que le troisième zoonite de l'Insecte est dépourvu de membre.

J'ai prouvé que le nerf du labre de l'Insecte était l'homologue du nerf du labre du Crustacé, par conséquent le labre de l'Insecte est l'homologue du labre du Crustacé.

A ces considérations tirées de l'examen du système nerveux s'ajoutent, à l'appui de ma manière de voir, des preuves fournies par l'embryologie. Lorsqu'on examine comparativement la figure d'un embryon d'Insecte (3) (Hydrophilus) et celle d'un embryon d'Écrevisse (4), on remarque que le labre se présente chez l'un comme chez l'autre identiquement avec le même aspect et les mêmes rapports.

Le labre chez les Crustacés ne peut être et n'a jamais été considéré comme appartenant au système appendiculaire, on ne peut voir dans cette partie qu'un prolongement du sternum du troisième zoonite. Le labre de l'Insecte ne peut avoir une autre valeur morphologique.

On m'objectera peut-être l'autorité de Brullé et de quelques

(1) Hauser, *Physiologische und histologische Untersuchungen ueber das Geruchsorgan bei den Insekten* (*Zeitsch. f. wiss. zool.*, t. XXXIV, 1880, p. 367-403, pl. XVII-XIX.

(2) Huxley, *l'Écrevisse*. Paris, 1880, p. 85 et suiv.

(3) Balfour, *Traité d'embryologie et d'organogénie*, trad. franç., p. 381, fig. 204.

(4) Huxley, *l'Écrevisse*, p. 161, fig. C.

autres naturalistes qui veulent voir dans le labre de l'Insecte le résultat de la soudure de deux appendices; mais leur manière de voir, qui ne s'appuie d'ailleurs que sur l'examen extérieur des parties, ne me paraît pas fondée. Ils donnent en effet comme preuve de l'exactitude de leur hypothèse, d'abord la bifidité que présente souvent le labre de l'Insecte; mais n'est-ce pas là un caractère commun à tous les sternums céphaliques et thoraciques d'un Crustacé? Ils arguent ensuite de dépressions superficielles que présente quelquefois le labre et veulent voir dans celles-ci l'indice d'articulations qui auraient *failli* se produire. Mais cet argument n'a pas plus de valeur que le premier, car chez le Crustacé le labre montre des traces d'articulations singulièrement plus nettes (1), et pourtant qui voudrait voir dans cette partie le résultat de la soudure de deux membres?

Il nous resterait à parler des autres pièces céphaliques.

A cet égard aucun doute ne peut subsister, la mandibule de l'Insecte répond à la mandibule du Crustacé; sa mâchoire, à la première mâchoire du Crustacé; sa lèvre, inférieure à la deuxième mâchoire du Crustacé.

Il y a donc chez l'Insecte trois zoonites post-buccaux.

Je n'ai pas la prétention d'avoir éclairci dans tous ses détails la morphologie de la tête de l'Insecte, mais je crois en avoir au moins déterminé avec certitude les principaux traits.

CONCLUSIONS

1° La tête de l'Insecte est formée par six zoonites, trois sont prébuccaux et trois post-buccaux.

2° Le premier zoonite porte les yeux composés et les ocelles. Le deuxième les antennes. Le troisième, *qui est dépourvu d'appendices*, porte le labre, pièce qui, pas plus chez les Insectes que chez les Crustacés, ne peut être considérée comme le résultat de la soudure de deux appendices.

(1) Voy. Huxley, *l'Écrevisse*, p. 114, fig. 39, A.

3° Le quatrième zoonite porte les mandibules, le cinquième les mâchoires, le sixième la lèvre inférieure.

EXPLICATION DES PLANCHES

Toutes les figures sont dessinées à la même échelle, elles ont été décalquées sur mes photographies. Les mêmes lettres ont la même signification dans toutes les figures.

LETTRES COMMUNES A TOUTES LES FIGURES

ab. Atmosphère fibreuse du corps central.
ac. Fibres unissant le lobe médian du protocérébron moyen au lobe dorsal du deutocérébron.
ad. Fibres unissant le lobe latéral du protocérébron moyen au lobe dorsal du deutocérébron.
ae. Écorce ganglionnaire du lobe protocérébral.
af. Cellules ganglionnaires envoyant leurs prolongements à l'atmosphère fibreuse du corps central.
ag. Cellules ganglionnaires envoyant leurs prolongements au pont des lobes protocérébraux.
ah. Écorce ganglionnaire du lobe dorsal du deutocérébron.
ai. Faisceau supérieur du chiasma optico-olfactif.
aj. Faisceau descendant du chiasma optico-olfactif.
ak. Faisceau transverse du chiasma optico-olfactif.
al. Fibres allant du faisceau supérieur du chiasma optico-olfactif au corps central.
am. Fibres allant du corps central au faisceau descendant du chiasma optico-olfactif.
an. Écorce ganglionnaire du lobe olfactif.
ao. Couche corticale du lobe olfactif.
ap. Masse centrale du lobe olfactif.
aq. Racine antérieure du nerf antennaire.
ar. Racine postérieure du nerf antennaire.
as. Écorce ganglionnaire du lobe tritocérébral.
c. Calice du corps pédonculé.
cc. Corps central.
cch. Cordon chiasmatique.
cda. Commissure antérieure des lobes dorsaux du deutocérébron.
cdp. Commissure postérieure des lobes dorsaux du deutocérébron.
che. Chiasma externe.
chi. Chiasma interne.
ci. Capsule inférieure du corps central.
coe. Connectif œsophagien.
cs. Capsule supérieure du corps central.
ct. Commissure transverse de l'anneau œsophagien.
d. Couronne ganglionnaire.
af. Masse ganglionnaire antérieure de la masse médullaire externe.
fch. Faisceaux chiasmatiques.
g. Masse ganglionnaire antérieure de la masse médullaire interne.
h. Capsule postérieure de la masse médullaire interne.

i. Capsule moyenne de la masse médullaire interne.
j. Capsule antérieure de la masse médullaire interne.
k. Cordon commissural.
l. Faisceau optique inféro-antérieur.
lch. Lobule ganglionnaire du cordon chiasmatique.
ld. Lobe dorsal du deutocérébron.
lg. Lobe glomérulé du tritocérébron.
lf. Racine labro-frontale.
ll. Lobe latéral du protocérébron moyen.
lm. Lobe médian du protocérébron moyen.
lo. Lobe olfactif.
loa. Lobe olfactif accessoire.
lpc. Lobe protocérébral.
lt. Lobe tritocérébral.
m. Écorce ganglionnaire de la masse médullaire interne.
me. Masse médullaire externe.
mi. Masse médullaire interne.
n. Commissure protocérébrale supérieure.
na. Nerf antennaire.
nol. Nerf de l'ocelle latéral.
nom. Nerf de l'ocelle médian.
nt. Nerf tégumentaire.
o. Revêtement cellulaire des calices.
p. Partie supérieure de la paroi du calice.
plc. Pont des lobes protocérébraux.
q. Partie inférieure de la paroi du calice.
r. Tubercule ocellaire.
rs. Racine du ganglion stomatogastrique.
s. Fibres unissant le calice au lobe protocérébral.
sa. Soudure antérieure des lobes protocérébraux.
sd. Soudure des lobes dorsaux du deutocérébron.
slp. Sillon latéral du lobe protocérébral.
sp. Soudure postérieure des lobes protocérébraux.
ta. Tubercule antérieur du corps pédonculé.
tc. Tubercule du corps central.
tg. Tige du corps pédonculé.
ti. Tubercule interne du corps pédonculé.
to. Tubercule optique.
u. Fibres unissant les lobes latéral et médian du protocérébron moyen.
v et *v'*. Fibres unissant le lobe protocérébral au lobe latéral du protocérébron moyen.
va. Commissure inférieure des lobes latéraux du protocérébron moyen.
vb. Commissure supérieure des lobes latéraux du protocérébron moyen.
vc. Fibres antérieures unissant le lobe protocérébral au protocérébron moyen.
x. Partie décrite dans le texte (p. 51).
y. Partie décrite dans le texte (p. 51).

Fig. 1-15. Les figures numérotées de 1 à 15 représentent toutes des coupes frontales, elles sont rangées dans leur ordre naturel, c'est-à-dire que la coupe n° 1 est la plus antérieure; la coupe n° 2 a été pratiquée en arrière de la coupe n° 1; la coupe n° 3 en arrière de la coupe n° 2, et ainsi de suite. Les figures n°s 1, 2, 3, 4, 5, 6, 7, 8, 9, 10, 13, 14 et 15 ont été fournies par une même série de coupes, les figures n°s 11 et 12 ont été empruntées à une autre série plus favorable en raison de la légère obliquité supéro-antérieure de la section à l'étude du chiasma optico-olfactif.

Fig. 16-38. Les figures numérotées de 16 à 38 représentent des coupes latérales; elles sont rangées dans leur ordre naturel, c'est-à dire que la coupe n° 16

est la plus supérieure, la coupe n° 17 est pratiquée au-dessous de la coupe n° 16, la coupe n° 18 est pratiquée au-dessous de la coupe n° 17 et ainsi de suite (1). Les figures n°s 16, 17, 18, 19, 20, 21, 22, 23, 24, 25, 26, 27, 28, 29, 30, 31, 32 ont toutes été fournies par une même série. Les figures n°s 34, 35, 36, 37, 38 ont été fournies par une seconde série de coupes très légèrement obliques de bas en haut et d'avant en arrière. Toutes les coupes latérales sont orientées de même, le bord antérieur en haut.

Fig. 39. Coupe latérale fournie par une troisième série plus favorable que les deux précédentes à la démonstration des deux racines du nerf antennaire. Cette figure est orientée comme les autres figures de coupes latérales.

Fig. 40-47. Coupes sagittales toutes empruntées à la même série, elles sont numérotées dans leur ordre naturel de dedans en dehors. La coupe n° 40 passe presque exactement par le plan médian, la coupe n° 41 est pratiquée en dehors de la coupe n° 40, la coupe n° 42 est pratiquée en dehors de la coupe n° 41 et ainsi de suite. Toutes les coupes sagittales sont orientées de même, le bord antérieur à droite du lecteur.

(1) Par suite d'une erreur dans le rangement des figures la coupe n° 17 a été placée au-dessus de la coupe n° 16. Cette transposition est sans importance, du moment que le lecteur sait que les dessins sont numérotés dans leur ordre naturel.

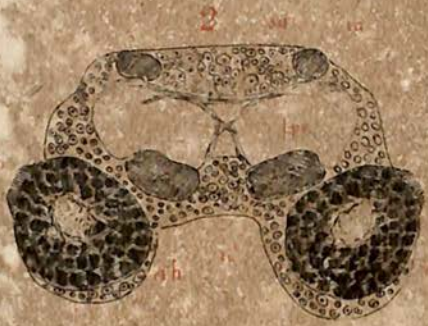



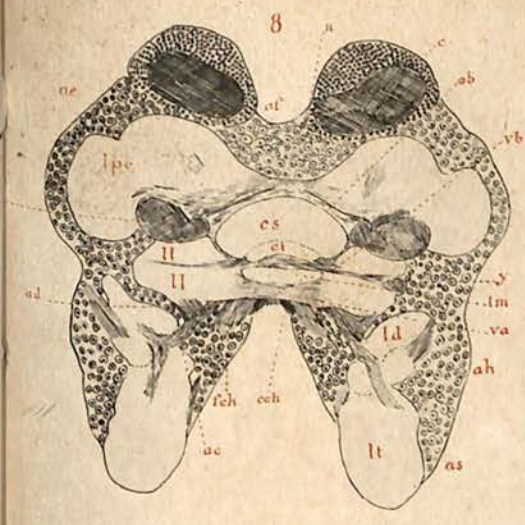

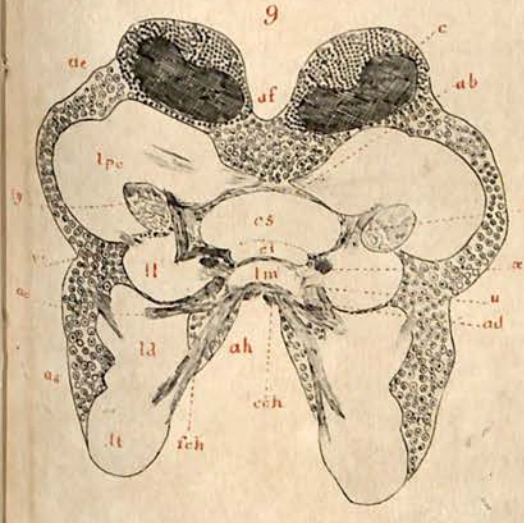

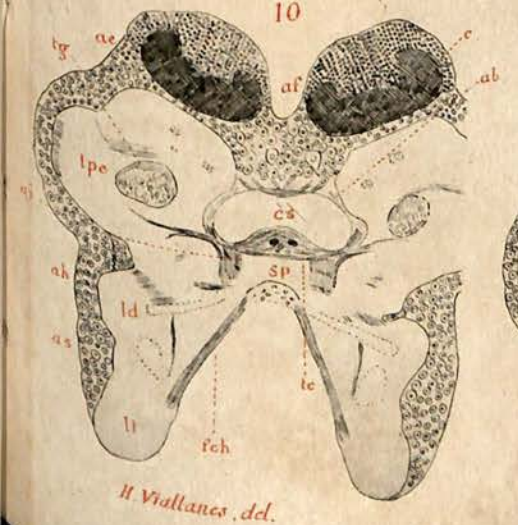

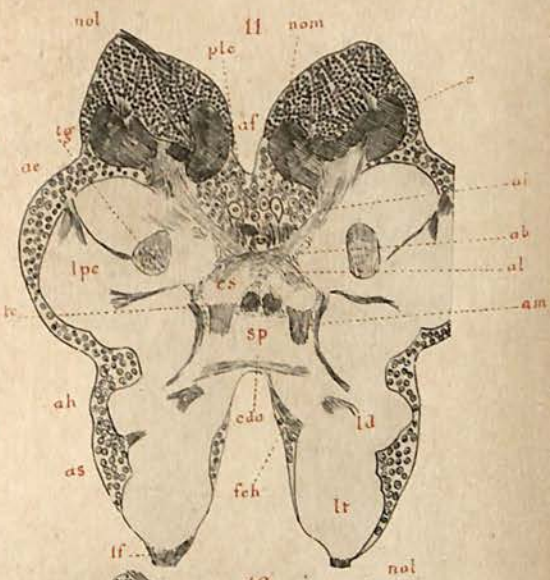

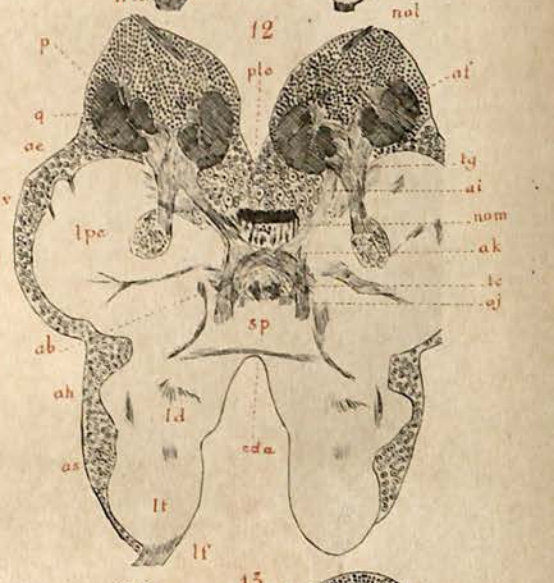

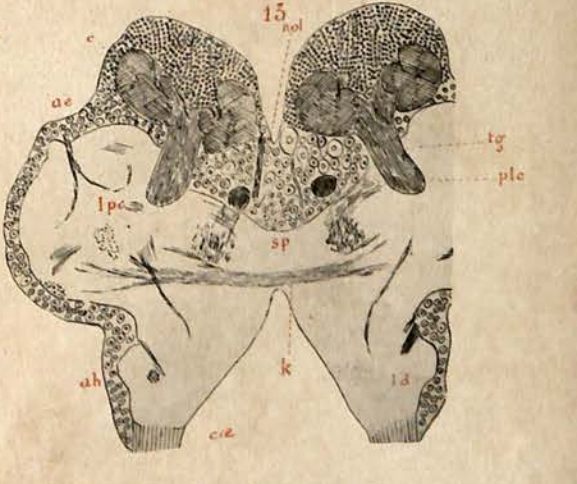

H. Viallanes, del.

Cerveau du Criquet.

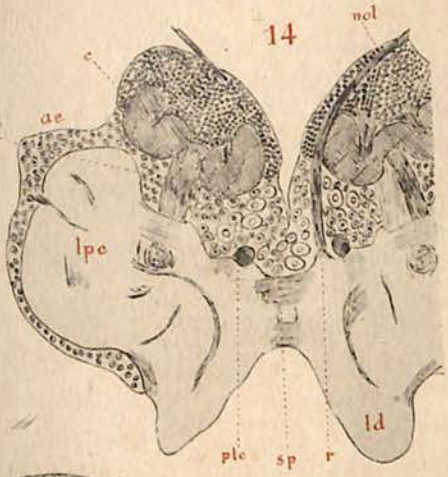

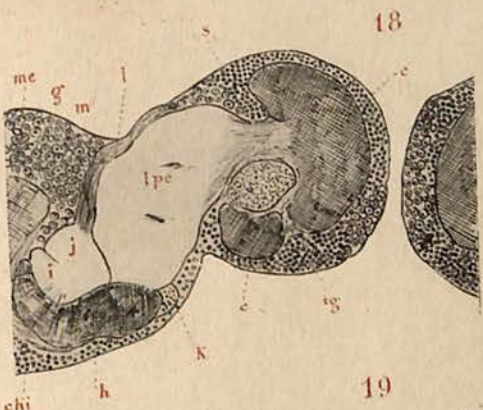

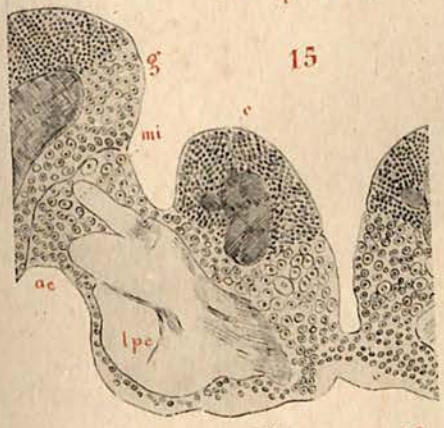

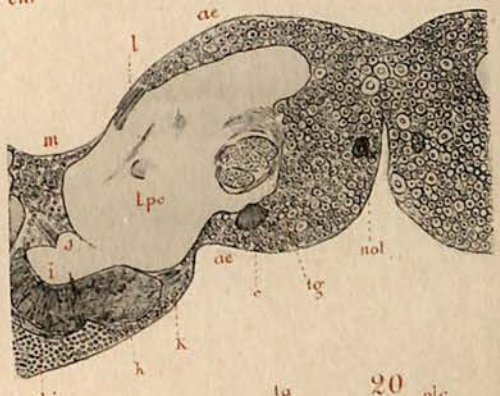

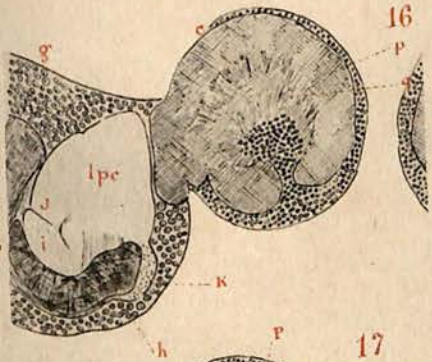

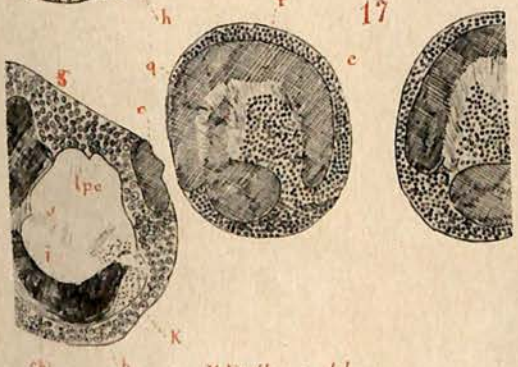

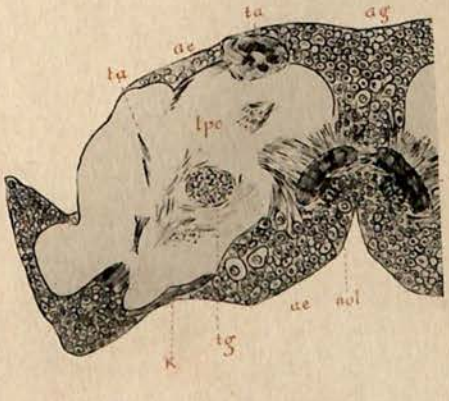

H. Vaillames del.

Cerveau du Criquet.

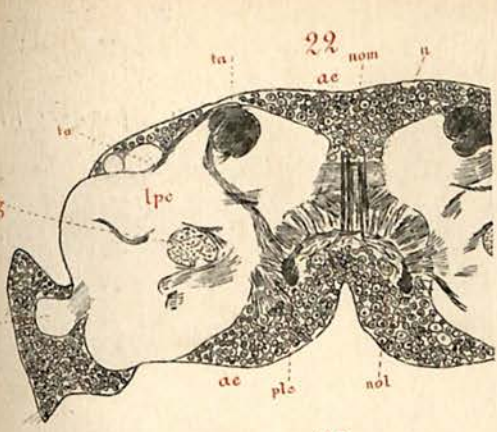

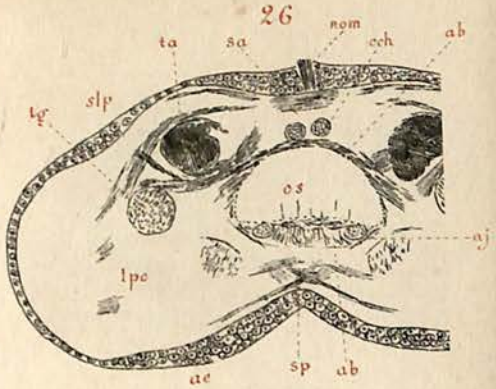

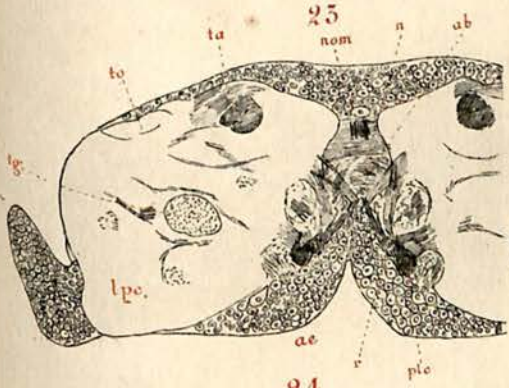

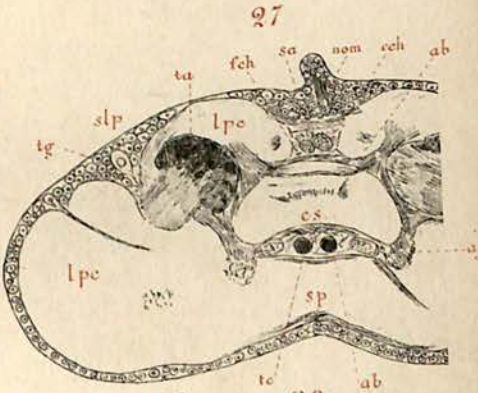

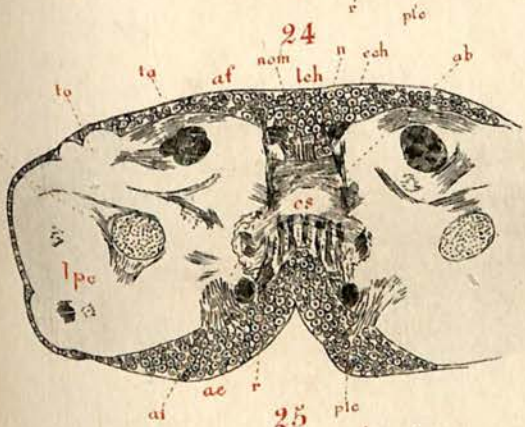

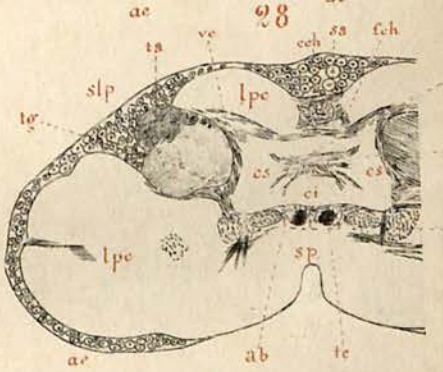

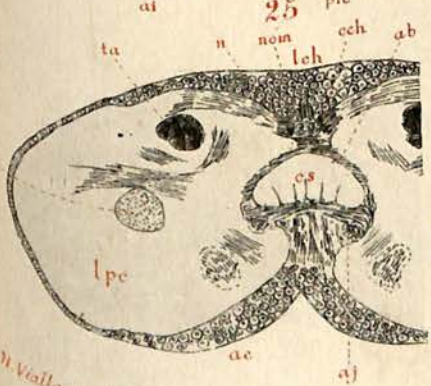

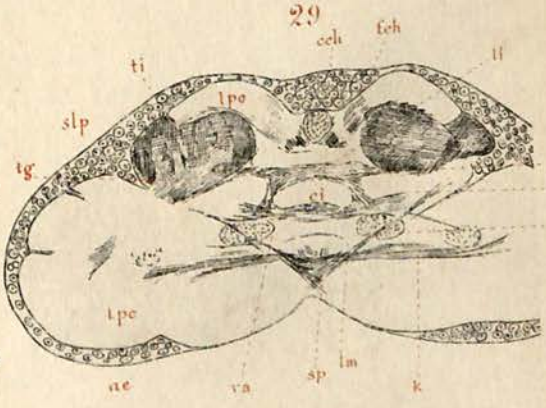

M. Viallanes del.

Cerveau du Criquet.

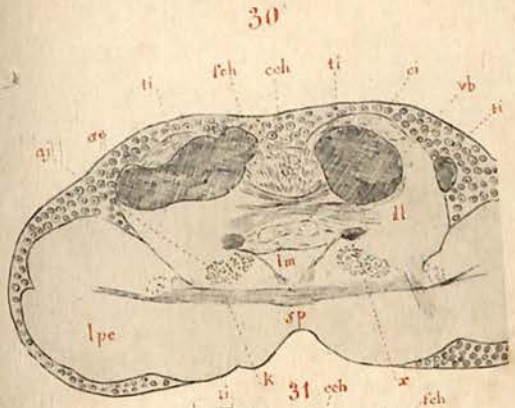

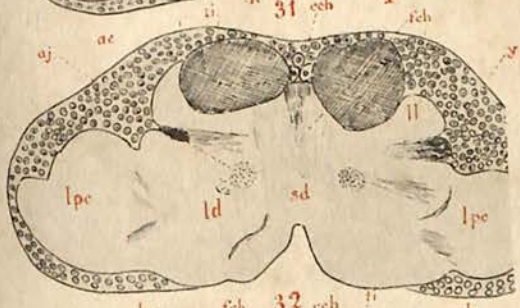

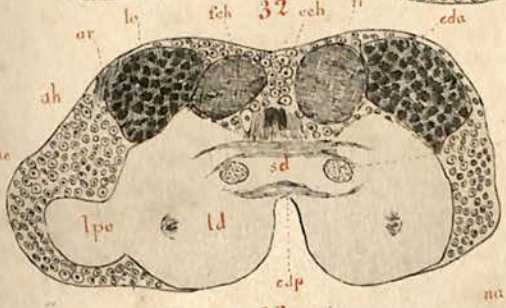

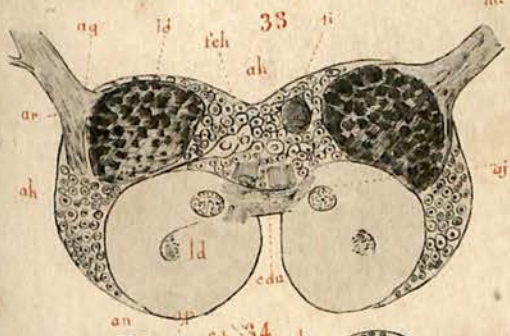

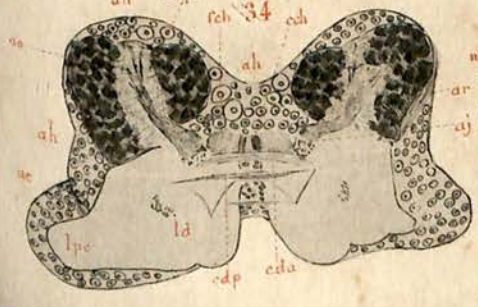

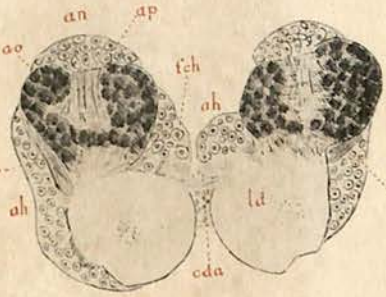

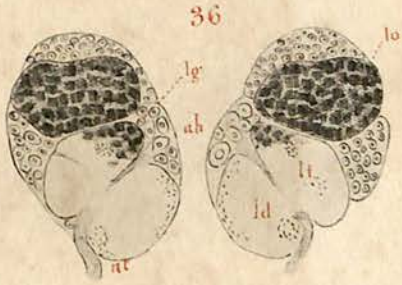

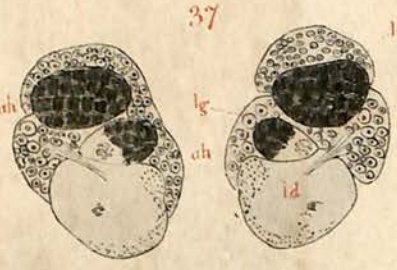

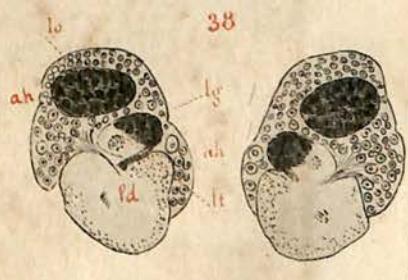

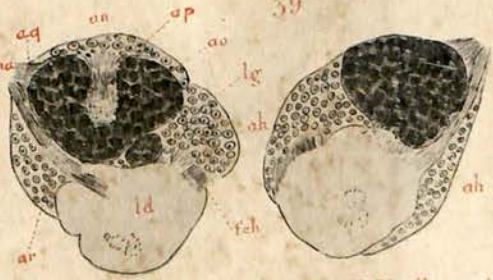

H. Viallanes del.

Cerveau du Criquet.

Cerveau du Criquet.

OBSERVATIONS

SUR

LES CRABES DES EAUX DOUCES DE L'AFRIQUE

Par M. A. MILNE EDWARDS.

Les Crabes des eaux douces de l'Afrique appartiennent tous au groupe des Thelphusiens. Les *Cardisomes* abondent aussi dans l'intérieur des terres, mais ils retournent toujours à la mer pour y pondre, et leurs larves ne se développent que dans l'eau salée, tandis que les Thelphuses ne quittent jamais les cours d'eau douce, et les femelles portent leurs jeunes attachés à leurs fausses pattes abdominales.

Un Gécarcin, le *Gecarcinus ruricola*, a été signalé aux îles San-Thomé et Rolas, dans les bois, près du rivage (1), et il ne diffère en rien du Tourlourou des Antilles.

Les Thelphuses proprement dites sont nombreuses en espèces, cependant elles n'atteignent pas au chiffre de celles qui vivent dans le sud de l'Asie. Les unes, comme la *Th. fluviatilis*, habitent le nord, d'autres ne se rencontrent que sur la côte orientale; ce sont : la *Th. obesa* A M E, la *Th. Berardi* M E, la *Th. socotrensis*, de l'île de Socotora; d'autres paraissent spéciales à l'Afrique occidentale, ce sont : la *Th. Aubryi* et la *Th. africana* A M E, du Gabon, la *Th. bayoniana*, la *Th. dubia* et la *Th. Anchietæ* Capello, la *Th. margaritaria* A M E. Plus au sud, dans l'Afrique australe, on a trouvé la *Th. depressa* Krauss, la *Th. inflata* et la *Th. perlata* M E.

A Madagascar existent deux espèces, la *Th. Goudoti* et la *Th. madagascariensis* M E. Les Parathelphuses, dont la cara-

(1) *Sitzungsberichte Ges. Marb.*, 1882, p. 26-27.

pace est dentée sur ses bords latéro-antérieurs, comptent plusieurs représentants, dont l'un avait été confondu avec les Thelphuses, sous le nom de *Th. nilotica*; d'autres espèces décrites plus loin étaient inconnues. L'*Hydrothelphusa*, de Madagascar, et la *Platythelphusa*, du lac Tanganika, constituent des formes dont la découverte est récente, ainsi que le singulier genre *Deckenia*, dont le baron de Decken a trouvé une espèce à Zanzibar.

Ce sont surtout les explorations de M. de Brazza et de ses compagnons, celles de M. Chaper et de Guiral, qui ont ajouté beaucoup de faits nouveaux à l'histoire zoologique des Thelphuses.

Thelphusa Aubryi.

MILNE EDWARDS, *Mémoire sur la famille des Ocypodiens* (*Annales des sciences naturelles*, 3e série, t. XX, p. 210, 1853).

— *Mélanges carcinologiques*, p. 176.

A. MILNE EDWARDS, *Revision du genre Thelphuse* (*Nouvelles Archives du Muséum*, t. V Mémoires, p. 186).

THELPHUSA AURANTIA Herklots, *Additamenta ad faunam Carcinologicam Africæ occidentalis*, 1851, p. 5, pl. 1, fig. 2. (*Sed non Telphusa aurantia Herbst. Naturgesch. der Krabben und Krebse*, pl. XLVIII, fig. 5).

THELPHUSA PELII Herklots, *Symbolæ carcinologicæ*, Leyde, 1861, p. 13 (en note).

THELPHUSA EMARGINATA Kingsley, *Carcinological notes* (*Proc. of the Acad. of nat. sc. of Philadelphia*, 1880, p. 36).

Carapace élargie en avant, étroite en arrière, aplatie transversalement, bombée longitudinalement, à surface lisse et brillante. Front marginé, très légèrement échancré sur la ligne médiane; sa largeur égalant la distance qui sépare son angle externe de la dent épibranchiale. Crête post-frontale très saillante, droite, s'étendant sans interruption du sillon mésogastrique jusqu'à la dent épibranchiale, et marquée de quelques indices de granulations visibles seulement à la loupe. L'espace compris entre cette crête et le bord fronto-orbitaire, fort étroit et profondément déprimé, surtout dans la portion sus-orbitaire externe. La portion de la carapace, située en arrière de cette crête, est presque lisse, les sillons inter-régionaires étant à peine marqués, à l'exception de ceux qui limitent l'empreinte cardiaque. Bords latéro-antérieurs très

arqués, cristiformes et très finement granuleux; la dent épibranchiale située à leur point de réunion avec la crête postfrontale est peu visible et constitue plutôt une grosse granulation qu'une dent. Une dent plus forte existe en avant, entre cette dernière et l'angle orbitaire externe.

Orbite large, à bord très légèrement échancré en dehors. Lobe hépatique inférieur renflé, marqué de quelques granulations et séparé du lobe branchial par une forte crête sinueuse, garnie de granulations, naissant de l'angle épibranchial et descendant vers le sillon du branchiostégite, qui est également très profond. Cadre buccal garni en avant d'un bord granuleux.

Pattes-mâchoires externes à surface marquée de ponctuations; leur mérognathe, tronqué en avant et pourvu d'un rebord saillant en dedans et en avant. Pinces subégales; la main ponctuée sur sa face externe, légèrement granuleuse en dessus, les doigts peu arqués et en contact par leur bord tranchant. Avant-bras armé en dedans de deux épines, la plus grande formant l'angle interne, la seconde, plus faible, située en arrière et un peu au-dessous de la précédente. Bras granuleux sur ses angles. Pattes ambulatoires peu élargies.

Appendice copulateur de la première paire, chez le mâle, long et grêle, formé de trois articles, dont le dernier est beaucoup plus développé que chez la *Th. fluviatilis* et en forme de cylindre conique. Appendice de la deuxième paire très renflé à la base du deuxième article, très grêle dans sa portion terminale, qui est courte.

Les individus de cette espèce, qui font partie de la collection du Muséum, ne sont pas de grande taille. Le plus gros, qui est un mâle, a les dimensions suivantes :

Largeur de la carapace.....	$0^m,058$
Longueur.....	$0^m,040$

La *Thelphusa Aubryi*, décrite d'abord par M. H. Milne Edwards, provenait du Gabon, où elle avait été recueillie par

M. Aubry Lecomte ; sous le nom de *Th. aurantia*, elle a été signalée à Saint-Georges del Mina, par Herklots, et sous le nom de *Th. emarginata*, à Natal, par M. Kingsley.

Il suffit d'examiner attentivement la figure de la *Th. aurantia*, donnée par Herklots, pour être convaincu de l'identité de cette Thelphuse avec la *Th. Aubryi*. Au contraire, elle diffère beaucoup du *Cacer aurantius* de Herbst, dont la crête post-frontale est sinueuse. Ces différences avaient d'ailleurs été reconnues par M. Gerstaecker, qui avait étudié l'exemplaire typique de la collection de Herbst (*Carcinologische beiträge*, *Troschels Archiv fur naturgesch.*, t. XXII, p. 151), et à la suite des observations publiées par le naturaliste allemand, Herklots avait substitué en 1861 le nom de *Th. Pelii* à celui de *Th. aurantia*, ne sachant pas que ce Crabe avait déjà reçu le nom de *Th. Aubryi*.

La description donnée par M. Kingsley, de la *Th. emarginata*, s'applique exactement à l'espèce du Gabon.

Thelphusa africana.

(Voy. fig. 8.)

A. MILNE EDWARDS, *Revision du genre Thelphuse* (*Nouvelles Arch. du Muséum*, t. V, Mémoires, p. 186, pl. XI, fig. 2 et 2 *a*, 1869).
DE MAN, *Carcinological studies. Notes from the Leyden Museum*, t. III, p. 123, 1881.

La forme de cette espèce se modifie beaucoup avec l'âge, et la description qui suit s'applique aux exemplaires de taille moyenne.

Carapace aplatie, médiocrement élargie. Surface rugueuse près des bords et surtout en arrière sur les régions cardiaque et brachiales. Front fortement marginé au-dessus de l'insertion des yeux, à bord moins épais dans la partie médiane, sa largeur est supérieure à la distance qui sépare son angle antéro-externe de la dent épibranchiale ; la portion de la carapace, située en avant de la crête post-frontale, est rugueuse et porte en dehors quelques granulations. Cette crête est

droite, saillante et s'étend du sillon méso-gastrique jusqu'à la dent épibranchiale, sans interruption, c'est à peine si le sillon cervical y dessine une étroite suture; elle est toujours dépourvue de granulations et presque entièrement lisse. Les sillons branchiaux sont larges et profonds, et en se réunissant au sillon post-gastrique, ils donnent l'empreinte d'un H situé dans la partie médiane de la carapace. Il existe deux lobes urogastriques arrondis et nettement cernés.

Les bords latéro-antérieurs forment une courbe régulière, la dent épibranchiale est très petite et elle est séparée de l'angle orbitaire externe par une dent triangulaire dont la pointe est dirigée en avant. Les régions ptérygostomiennes sont rugueuses et granuleuses.

Chez les jeunes individus de cette espèce, la carapace est très aplatie, et les bords latéro-antérieurs dessinent une crête saillante. Chez les individus de grande taille, le corps devient plus épais et plus élargi dans sa portion hépatique, le bord latéral est plus obtus, et la dent épibranchiale tend à s'effacer; le sillon hépatique inférieur qui s'étend de la deuxième dent latérale au branchiostège est superficiel et large.

Les pattes antérieures sont subégales chez les femelles et chez les individus jeunes. Mais chez les vieux mâles, l'une d'elles, généralement celle du côté droit, devient énorme, la pince est pourvue de doigts très longs et bâillants, le pouce étant fortement arqué, surtout dans sa portion terminale. Quelques grosses dents arment, à sa base, son bord tranchant, des denticulations très petites le garnissent dans le reste de son étendue. L'index présente une armature du même genre, il est recourbé en haut dans son tiers terminal, et sa pointe se croise avec celle du pouce. La pince est rugueuse en dessus, ponctuée en dehors.

Les pattes ambulatoires sont courtes et aplaties. Le pénultième article de celle de la cinquième paire est particulièrement large et en forme de palette; le doigt qui le suit est court comme celui de la première patte.

Les appendices génitaux mâles ressemblent à ceux de la

Thelphusa Aubryi, cependant on remarque que le pénultième article de l'appendice de la première paire est moins conique, et que son bord interne est plus sinueux.

J'ai brièvement décrit cette espèce, en 1869, d'après un unique exemplaire très jeune et en mauvais état, recueilli au Gabon par M. Aubry-Lecomte. A cette époque je n'ai donc pu faire connaître qu'incomplètement les caractères de cette Thelphuse; mais, depuis, le Muséum en a reçu de nombreux individus provenant du Congo, de l'Alima, du San-Benito et de l'Ogoué, et constituant des séries d'âge et de sexe différents. Les plus grands ont été capturés sur les bords du San-Benito, par Léon Guiral, voyageur du Muséum, qui a succombé aux fatigues excessives de l'exploration qu'il avait entreprise; enfin M. de Mau a indiqué l'existence de cette espèce à Libéria.

La plus grosse de ces Thelphuses était un mâle présentant les dimensions suivantes :

Largeur de la carapace	$0^{m},106$
Longueur	$0^{m},077$
Longueur de la pince droite	$0^{m},110$
Hauteur	$0^{m},045$
Longueur du pouce (en ligne droite)	$0^{m},070$

Un exemplaire de taille moyenne provenant de l'Ogoué avait les dimensions suivantes :

Largeur de la carapace	$0^{m},053$
Longueur	$0^{m},039$

Les rugosités de la carapace, le développement des lobules urogastriques, la profondeur des sillons branchio-cardiaques, distinguent nettement cette espèce de la *Thelphusa Aubryi*.

Thelphusa Decazei.

(Voy. fig. 7.)

A. Milne Edwards, *Bull. de la Soc. Philomathique*, t. X, p. 150, 1886.

Carapace large et épaisse, aplatie transversalement, très peu bombée d'avant en arrière; sa surface lisse, brillante comme de la porcelaine et dépourvue de rugosités. Front légèrement déclive et à bord un peu échancré sur la ligne médiane. Bord orbitaire supérieur un peu sinueux. Œil grand. Crête post-frontale, portant chez les jeunes individus des indices de granulations, lisse chez les individus de moyenne taille, saillante et s'étendant sans interruption d'un bord à l'autre de la carapace depuis le sillon mésogastrique. Le sillon cervical n'est pas visible. Vers son extrémité latérale cette crête se courbe en arrière pour se continuer sans ligne de démarcation avec le bord latéral. La dent épibranchiale, rudimentaire et granuliforme est placée au-dessous de ce bord, et elle est cachée par lui; une dent, peu saillante mais assez large à sa base, la sépare de l'angle orbitaire-interne. La partie fronto-orbitaire de la carapace, située au-devant de la crête post-frontale, est très déprimée, en forme de sillon, et sa surface est lisse. Les sillons inter-régionaires branchio-cardiaques sont peu profonds. Région sous-hépatique presque lisse, le sillon qui la limite en arrière très superficiel.

Les pinces du mâle sont peu inégales, du moins chez les individus que j'ai pu observer. Les pattes ambulatoires sont de longueur médiocre, mais le doigt de la cinquième paire est bien développé.

L'appendice copulateur mâle de la première paire est robuste et très courbé dans sa partie terminale; celui de la deuxième paire est grêle et droit.

Largeur de la carapace d'un mâle	$0^m,050$
Longueur.....	$0^m,037$

Cette espèce, bien que portant trois dents latéro-antéricures, est différente de la *Thelphusa africana* dont elle diffère par sa carapace non rugueuse et à peine lobulée dans la région médiane, et par ses pattes postérieures plus grêles et plus longues. Elle se distingue de la *Thelphusa Aubryi* par un certain nombre de caractères faciles à saisir, tel que la forme de la crête post-frontale qui se continue par une courbe continue avec les bords latéraux. Le front est plus large, enfin les pinces du mâle sont plus courtes et plus renflées.

Cette espèce a été recueillie à Franceville, sur l'Alima, par M. de Brazza et au San-Benito, par Léon Guiral.

Thelphusa bayoniana.

Brito Capello, *Descripção de tres especies novas de Crustaceos da Africa occidental*. Lisbonne, 1864, p. 3, pl. I, fig. 3 *a*.

— *Algumas species novas ou pouco conhecidas de Crustacees pertencentes aos generos « Calappa » e « Telphusa »* (*Jornal de sciencias mathematicas, physicas e naturaes. Acad. des sc. de Lisbonne*, 1870, t. III, p. 131, pl. II, fig. 9 et 10).

La *Thelphusa bayoniana* décrite par M. F. de Brito Capello provenait de Huilla et de Caconda, au sud d'Angola. Elle ressemble à la *Thelphusa dubia* du même auteur. Mais la carapace est plus épaisse, plus renflée; le front est beaucoup plus large, la dent épibranchiale moins forte et moins rejetée en arrière; enfin, la carapace est moins rugueuse. M. de Brito Capello a figuré les différentes variétés de forme que peut présenter cette espèce.

Thelphusa Anchietæ.

Brito Capello, *Algumas especies novas*, etc. (*Jornal de sciencias mathemat., physicas e naturaes*, 1870, t. III, p. 132, pl. II, fig. 11).

La *Thelphusa bayoniana* qui habite au sud d'Angola est représentée au nord de cette localité par une forme un peu différente, que M. F. de Brito Capello a décrite sous le nom de *Thelphusa Anchietæ*. La crête post-frontale est saillante, mais

presque droite, et elle ne s'infléchit pas en arrière vers ses extrémités, où il n'existe pas de dent épibranchiale saillante (1), mais seulement un angle au-dessous duquel existe un ressaut bien marqué correspondant au sillon sus-orbitaire; l'angle externe de l'orbite est peu avancé. Les bords antérieurs sont courbés en arc de cercle et présentent une arête bien prononcée et granulée. Les pattes ressemblent à celles de la *Thelphusa bayoniana*.

Cette Thelphuse a été trouvée près de Bragance, à Dondo, Pugo-Adango et Ambaca.

Thelphusa dubia.

Brito Capello, *Descripção d'uma nova especie de « Telphusa » d'Africa occidental* (*Jornal de sciencias mathematicas, physicas e naturaes. Acad. des sc. de Lisbonne*, t. IV, p. 254, pl. I, fig. 1 et 2 *a*, 1873).

M. F. de Brito Capello a décrit sous le nom de *Thelphusa dubia* une espèce provenant du Rio Cunena, intérieur de Mossamedes (Afrique occidentale) dont la carapace présente la même forme ; mais chez laquelle il n'existe, en arrière de l'angle orbitaire interne, qu'une seule dent latérale très forte et occupant la région épibranchiale ; la crête post-frontale est beaucoup moins arquée vers ses extrémités que chez les deux espèces précédentes. Enfin les bords latéraux se continuent en arrière par une ligne granuleuse, au-dessus de la région branchiale moyenne. J'ajouterai que le front est plus large et plus échancré au milieu.

Thelphusa perlata.

H. Milne Edwards, *Histoire naturelle des Crustacés*, t. II, p. 13.
— *Mélanges carcinologiques*, p. 175.
Mac Leay, *Smith's Zool. of South Africa, Annulosa*, p. 64.
Krauss, *Sud-afrikanischen Crustaceen*, p. 37.
Heller, *Voyage de la Novara*, p. 32.

(1) M. de Brito Capello a fait représenter (fig. 11 *a* de la pl. II) un de ces Crustacés où la dent épibranchiale est nettement indiquée.

STIMPSON, *Proceed. of the Acad. of nat. sc. of Philadelphia*, 1858, Prodromus, n° 180.
A. MILNE EDWARDS, *Revision des Thelphuses* (*Nouvelles Archives du Muséum*, t. V, Mémoires, p. 179) (non *Th. perlata* Brito Capello).

Carapace épaisse, très bombée dans le sens transversal et dans le sens longitudinal. Surface lisse, sauf près des bords latéraux où existent quelques granulations éparses. Sillons inter-régionaires peu marqués. Front large. Crête post-frontale saillante, continue depuis le sillon mésogastrique et obscurément granulée. Dent épibranchiale à peine visible; angle orbitaire externe peu avancé. Bords latéraux garnis d'une crête marginale finement granulée et formant une courbe régulière qui se prolonge en-dessus dans la partie postérieure sur les régions branchiales. Pattes antérieures subégales. Pattes ambulatoires courtes et comprimées. Le mâle est plus convexe que la femelle.

Largeur de la carapace.....	0m,078
Longueur.....	0m,056

Cette espèce se rapproche beaucoup de la *Thelphusa Anchietæ* et peut-être ne devrait-elle pas en être distinguée. Elle est commune dans toutes les rivières du sud de l'Afrique.

Mac Leay avait séparé les Thelphuses dont la crête post-frontale est continue des Thelphuses typiques et il les avait désignées sous le nom de *Patamonautes;* mais cette classification qui ne repose que sur des caractères très variables n'a pas été admise par les naturalistes.

Thelphusa margaritaria.

A. MILNE EDWARDS, *Revision du genre Thelphuse* (*Nouvelles Archives du Muséum*, t. 5, Mémoires, p. 185, pl. IX, fig. 4, 4 *a* et 4 *b*).
TELPHUSA PERLATA Brito Capello, *Algumas especies novas*, etc. (*Jornal de sciencias math., phys. e naturaes*, t. III, 1870, pl. II, fig. 12).

Carapace subquadrilatère, aplatie, lisse. Crête post-frontale peu saillante et continue depuis le sillon mésogast ique jusqu'aux bords latéraux, mais s'abaissant beaucoup en s'ap-

prochant de ceux-ci, de telle sorte qu'il n'existe dans les régions épibranchiales aucun ressaut correspondant au sillon sus-orbitaire et comparable à celui qui s'observe chez toutes les espèces précédentes ; aussi le bord latéro-antérieur forme-t-il, depuis l'angle post-orbitaire, une courbe régulière et granuleuse, sur laquelle aucune saillie épibranchiale ne se dessine. Les pattes ambulatoires sont courtes et comprimées. Le bras des pinces est armé d'une épine au-dessous et en avant, vers son extrémité.

Largeur de la carapace d'une femelle.....	$0^{m},033$
Longueur.....	$0^{m},027$

Cette Telphuse vit à l'île San-Thomé (côté occidentale d'Afrique), elle est bien reconnaissable à la forme des bords latéro-antérieurs, à l'absence de dent épibranchiale et à l'aplatissement de la carapace.

Thelphusa madagascariensis.

(Voy. fig. 5.)

A. Milne Edwards, *Annales des sciences naturelles, Zool.*, 6ᵉ série, art. nº 20, 1872.

Carapace bombée d'avant en arrière, presque plane transversalement, à régions branchiales peu renflées. Front avancé, lamelleux, légèrement déclive et échancré sur la ligne médiane. Orbites grandes. Angle orbitaire externe large et peu avancé, dent épibranchiale petite et continuée en arrière par un bord cristiforme et granulé. Parties latéro-antérieures de la carapace portant des granulations qui, sur les côtés, se disposent en petites lignes obliques et parallèles. Crête post-frontale interrompue et peu saillante.

Les pattes antérieures subégales; lisses chez les jeunes, elles deviennent légèrement rugueuses chez les individus très adultes. Les doigts des pinces sont en contact dans toute leur longueur. Avant-bras armé en dedans de deux épines, l'une antérieure très forte, l'autre postérieure très petite;

parfois une troisième pointe existe en arrière de la précédente. Bras entièrement caché sous la carapace, contrairement à ce qui existe chez la *Thelphusa Goudoti*, ses arêtes antérieures granuleuses. Pattes ambulatoires longues, comprimées, terminées par un doigt grêle et pourvu de quatre rangées d'épines.

Chez les femelles la carapace est plus renflée, moins granuleuse et la dent épibranchiale beaucoup moins marquée.

Largeur de la carapace d'un mâle.....	0m,050
Longueur.....	0m,040
Largeur de la carapace d'une femelle.....	0m,032
Longueur.....	0m,024

Cette espèce a été trouvée dans les petits torrents près de Bombétok, dans la rivière de Sakaléone et à Mahéla; elle vit à côté de la *Thelphusa Goudoti*, dont elle est toujours facile à distinguer par la forme de sa carapace et de ses pinces.

Thelphusa Ballayi.

(Voy. fig. 2. 2 *a* et 2 *b*.)

A. MILNE EDWARDS, *Bull. de la Société philomathique*, t. X, p. 149, 1886.

Carapace épaisse et renflée, plus étroite que celle de la *Telphusa Bayoniana* Cap. et de la *Th. depressa* Krauss. Front bilobé et déclive. Crête post-frontale faible et interrompue. Angle orbitaire externe peu avancé. Dent épibranchiale petite et aiguë. Surface de la carapace lisse. Pinces de la femelle faibles. Pattes ambulatoires courtes.

Je ne connais que la femelle de cette espèce, qui présente une certaine ressemblance avec la *Th. margaritaria* de l'île San-Thomé et avec la *Th. perlata* du Cap; mais le corps est plus épais et la dent épibranchiale plus aiguë et mieux détachée.

Largeur de la carapace.....	0m,024
Longueur.....	0m,018

ARTICLE N° 2.

Habite les ruisseaux du poste de Ngancin au Congo (Mission de Brazza).

Thelphusa fluviatilis.

CANCER FLUVIATILIS Rondelet, *Histoire des Poissons*, 2e partie, chap. XXXI, p. 153.
THELPHUSA FLUVIATILIS Latreille, *Encyclopédie*, texte, t. X, p. 563.
— Milne Edwards, *Histoire nat. des Crustacés*, t. II, p. 12 et *Règne animal de Cuvier, atlas Crustacés*, pl. XV, fig. 1.
POTAMON Savigny, *Égypte Crustacés*, pl. II, fig. 5 (figure très exacte).

Cette espèce, bien connue dans le sud de l'Europe, se rencontre aussi dans le nord de l'Afrique, depuis l'Égypte jusqu'au Maroc. En Algérie elle est commune et souvent ces Crabes sont rejetés par les eaux des puits artésiens forés dans l'Oued-Rhir.

Thelphusa Socotrensis.

HILGENDORF, dans Taschenberg, *Beiträge zur fauna der Insel Sokotra* (*Zeitsch. für Naturwissenschaften*, t. LVI, 1883, p. 171).
TELPHUSA GRANOSA C. Koelbel, *Carcinologisches* (*Sitzungsb. der k. Akad. der Wissench.*, t. LXL, p. 321, pl. I, fig. 6, 1884).

Carapace aplatie, peu élargie, front peu avancé, déclive, à bord droit ; yeux gros. Pas de crête post-frontale. Portion antérieure du test légèrement ridée. Bords latéro-antérieurs peu arqués et portant une dent épibranchiale très petite et aiguë. Sillons inter-régionaires à peine distincts, si ce n'est dans la portion centrale de la carapace.

Pinces faibles à doigts non béants, à surface un peu ridée. Pattes ambulatoires longues et comprimées.

Cette espèce se rapproche beaucoup des Thelphuses telles que la *Th. Dehaanii*, la *Th. obtusipes* dont Stimpson avait fait le sous-genre *Geothelphusa*.

Elle habite l'île de Socotora.

Thelphusa inflata.

H. MILNE EDWARDS, *Observations sur la classification des Crustacés* (*Annales des sciences naturelles*, 3e série, t. XX, p. 210, 1853). — *Mélanges carcinologiques*, p. 176.

A. MILNE EDWARDS, *Revision du genre Thelphuse (Nouvelles Archives du Muséum)* t. V, Mémoires, p. 182, pl. XI, fig. 5 et 5 *a*).

Carapace large, épaisse et renflée en avant, à surface lisse. Front très large et peu déclive, peu échancré sur la ligne médiane. Crête post-frontale peu saillante et légèrement flexueuse. Dent épibranchiale rudimentaire. Bords latéro-antérieurs régulièrement arqués, épais chez les vieux individus, marginés chez les jeunes. Sillons inter-régionaires peu marqués. Pattes antérieures inégales, la droite prenant chez les vieux mâles un grand développement, le pouce se courbant beaucoup de manière à ne toucher l'index que par son extrémité.

Largeur de la carapace d'un mâle.....	$0^{m},058$
Longueur.....	$0^{m},042$

Cette Thelphuse vit dans les eaux douces de Port-Natal, d'où Jules Verreaux en a envoyé plusieurs exemplaires au Muséum. Chez les mâles de grande taille, les régions branchiales se renflent beaucoup, aussi la carapace s'élargit-elle notablement en avant. La largeur du front distingue facilement cette espèce de la *Th. depressa* qui habite aussi le sud de l'Afrique.

Thelphusa depressa.

KRAUSS, *Südafrikanischen Crustaceen*, 1843, p. 38, pl, II, fig. 4.
H. MILNE EDWARDS, *Annales des sciences naturelles*, 3e série, t. XX, p. 210 et *Mélanges carcinologiques*, p. 176.
A. MILNE EDWARDS, *Revision du genre Thelphuse (Nouvelles Archives du Muséum*, t. V, Mémoires, p. 185).
HILGENDORF, *Baron von Decken's Reise, Crust.*, p. 77, pl. I, fig. 2.
MIERS, *Description of a new variety of River Crab. of the genus Thelphusa, from Kilima-njaro (Proceed. of the Zool. Soc. of London*, 1885, p. 237).

Carapace lisse, très déprimée, élargie en avant. Front étroit, sa largeur égalant le tiers de la largeur de la carapace. Crête post-frontale continue et légèrement granulée. Dent épibranchiale rudimentaire. Angle orbitaire externe peu saillant. Pattes antérieures inégales; la droite prenant chez le mâle un

grand développement, le pouce très arqué et ne s'appuyant sur l'index que par son extrémité. Pattes ambulatoires, longues et grêles.

Largeur de la carapace.....	0m,040
Longueur.....	0m,028

Cette espèce se trouve à Port-Natal.

Elle se distingue de la *Thelphusa inflata* par son front étroit, et par la forme aplatie de la carapace. Le bouclier céphalo-thoracique est disposé comme chez sa *Th. difformis*, mais dans cette dernière il n'existe pas de crête post-frontale saillante.

M. Miers a décrit une variété de cette espèce provenant de *Kilima-njaro* et reconnaissable à la suture cervicale plus fortement marquée, au bras plus denticulé, au doigt du pouce moins arqué. Il l'a désignée sous le nom de *Thelphusa depressa var. Johnstoni*. Les dimensions d'un mâle observé par ce naturaliste étaient les suivantes :

Largeur de la carapace.....	0m,0545
Longueur.....	0m,037

Thelphusa Goudoti.

H. Milne Edwards, *Annales des sciences naturelles*, 3e série, t. XX, p. 212 et *Mélanges carcinologiques*, p. 178.
A. Milne Edwards, *Nouvelles Archives du Muséum*, t. V, Mémoires, pl. VIII, fig. 4, 4 *a* et 4 *b*.

Carapace lisse, très bombée d'avant en arrière, très renflée dans la région branchiale antérieure. Front déclive et légèrement bilobé. Crête post-frontale formant un bourrelet épais et peu apparent. Bords latéro-antérieurs fortement arqués, portant une dent épibranchiale très petite. Angle orbitaire externe peu saillant.

Pattes antérieures longues et inégales; les bras dépassant notablement la carapace; doigts de la pince en contact dans toute leur longueur chez le mâle, comme chez la femelle.

L'une des dents de l'index beaucoup plus forte que les autres. Pattes antérieures longues et comprimées, à doigts grêles.

Largeur de la carapace.....	0m,040
Longueur.....	0m,028

Habite Madagascar, d'où le Muséum en a reçu autrefois plusieurs exemplaires du voyageur Goudot. M. Grandidier a également trouvé cette espèce dans les eaux douces sur la route de Bombetok à Tananarive.

Thelphusa obesa.

A. MILNE EDWARDS, *Nouvelles Archives du Muséum*, t. IV, p. 86, pl. XX, fig. 1-4, 1868.

— — *Revision du genre Thelphuse* (*op. cit.*), t. V, Mémoires, p. 178.

HILGENDORF, *Die von Hr. n. Peters in Moçambique gesammelten Crustaceen* (*Monatsb. der k. Akad. der Wissenchaf. zu Berlin*, 1878, p. 801).

Cette espèce, découverte à Zanzibar par M. A. Grandidier, est bien caractérisée par la forme renflée de sa carapace et par la faible saillie de la crête post-frontale. La description qui a été publiée dans les *Nouvelles Archives du Muséum* et les figures qui l'accompagnent en rendent la détermination facile ; cependant, depuis le voyage de M. Grandidier, le Muséum a reçu quelques-unes de ces Thelphuses provenant de localités différentes et permettant de mieux fixer les caractères de l'espèce, aussi je crois utile d'ajouter quelques détails à ceux déjà donnés. Chez les exemplaires jeunes la carapace est moins épaisse que chez les adultes, et la crête post-frontale est mieux marquée, elle se termine sur les côtés par une petite dent plus visible. Ce n'est que chez les mâles déjà vieux que les doigts de l'une des pinces, la droite généralement, prennent un développement exagéré, et que le pouce devient tellement arqué qu'il ne touche l'index que par son extrémité. Chez les femelles et chez les jeunes mâles, les doigts de la plus forte pince sont remarquablement comprimés et élevés, les denticulations qui arment leur bord tranchant sont petites et

serrées, enfin ces doigts sont en contact dans une grande partie de leur longueur.

Il est très facile de distinguer la *Thelphusa obesa* de la *Th. inflata*, car chez cette dernière, la carapace est plus aplatie, les orbites notablement plus petites, le bras des pinces plus long et le doigt mobile de celles-ci n'est jamais comprimé.

Cette espèce n'est pas rare à Zanzibar et sur la portion voisine du continent africain. M. Bloyet, agent de l'Association internationale africaine, l'a trouvée à Kondoa; M. Raffray, consul de France, l'a recueillie au pied des monts Shimba, en Éthiopie; enfin, Peters avait constaté sa présence à Mozambique.

Thelphusa Berardi.

SAVIGNY, *Égypte, Crustacés*, pl. II, fig. 6.
AUDOUIN, *Explication des planches de l'Égypte.*
H. MILNE EDWARDS, *Histoire naturelle des Crustacés*, t. II, p. 14.
— — *Mélanges carcinologiques*, p. 178.
A. MILNE EDWARDS, *Revision du genre Thelphuse* (*Nouvelles Archives du Muséum*, t. V, Mémoires, p. 177).
THELPHUSA DIFFORMIS H. Milne Edwards, *Ann. des sc. nat.*, 3e série, t. XX, p. 213, 1853, et *Mélanges carcinologiques*, p. 179.
A. MILNE EDWARDS, *Revision du genre Thelphuse* (*op. cit.*), p. 176, pl. IX, fig. 1, 1 *a* et 1 *b*).

Carapace entièrement lisse, épaisse, très renflée dans la région branchiale antérieure. Front étroit; pas de crête postfrontale; c'est à peine si, au-dessus et en arrière de chaque orbite, il existe un petit sillon peu marqué. Dent épibranchiale nulle. Bords latéro-antérieurs formant une courbe régulière et garnis d'une petite crête marginale très finement granulée. Sillons inter-régionaires à peine marqués : pinces longues. Celles du mâle fort inégales, la droite plus forte et à pouce très arqué et bâillant. L'index se relevant vers son extrémité, qui se met en contact avec le bout du pouce.

Cette espèce habite l'Égypte; elle est de petite taille.

Dimensions d'un mâle adulte :

Largeur de la carapace.....	0m,030
Longueur.....	0m,021

Par la forme de la carapace cette Thelphuse ressemble à la *Th. depressa* (Krauss), mais chez celle-ci il existe une crête post-frontale continue.

La distinction qui avait été faite de la *Th. Berardi* et de la *Th. difformis* n'était motivée que par la disposition des pinces de cette dernière; mais nous savons aujourd'hui que ce caractère n'est pas constant, et M. Miers nous apprend que, dans une série de ces Crabes qu'il a examinés, les doigts des pinces étaient tantôt droits, tantôt arqués. D'ailleurs, M. H. Milne Edwards avait eu soin de faire remarquer que n'ayant eu sous ses yeux qu'un seul individu présentant cette disposition, il ne pouvait décider si elle était caractéristique d'une espèce ou si elle était individuelle.

GENRE HYDROTHELPHUSA

A. MILNE EDWARDS, *Annales des sciences naturelles*, 6e série, art. n° 20, 1872.

J'ai décrit ce genre en 1872 d'après deux exemplaires, l'un mâle et l'autre femelle, provenant de Madagascar. Depuis cette époque j'en ai reçu d'autres représentant des âges différents et me permettant de mieux faire connaître les caractères de ces Crustacés.

C'est principalement par la disposition du front qu'ils se distinguent des Thelphuses ordinaires, celui-ci, au lieu d'être déclive, est presque horizontal, lamelleux et avancé. La crête post-frontale ne s'étend pas sans interruption d'un bord à l'autre de la carapace, elle se compose de deux petites crêtes progastriques situées en avant de deux autres crêtes latérales qui s'effacent avant d'atteindre le bord du bouclier céphalothoracique. Le corps est peu bombé, peu épais, aplati en dessus, presque quadrilatère; les régions branchiales sont peu renflées; il existe une dent épibranchiale placée en arrière de l'angle orbitaire externe. La région antennaire, les pattes-mâchoires, les pinces, les pattes ambulatoires et l'abdomen sont disposés comme chez les Thelphuses.

ARTICLE N° 2.

Hydrothelphusa agilis.

(Voy. fig. 9.)

A. Milne Edwards, *op. cit.*

Le front est largement échancré sur la ligne médiane et bordé, ainsi que les orbites, de fines granulations.

L'angle orbitaire externe forme une dent grande, triangulaire et dont la pointe est dirigée en avant et un peu en dedans; la dent épibranchiale est plus petite et dirigée faiblement en dehors. Le bord orbitaire inférieur est crénelé, les crénelures devenant spiniformes chez les vieux individus.

Le front est largement échancré sur la ligne médiane et bordé, ainsi que les orbites, de fines granulations.

La largeur de la carapace est peu considérable, proportionnellement à la longueur, elle est dans le rapport de 10 à 8; ce bouclier est aplati, il porte dans la région frontale des granulations irrégulières; ce mode d'ornementation se retrouve près des bords latéro-antérieurs; des lignes cristiformes obliques, parallèles entre elles et disposées transversalement, garnissent les bords latéro-postérieurs. Les sillons branchio-cardiaques sont profonds, écartés l'un de l'autre et presque droits; le sillon cervical est tout à fait effacé.

Les poils que j'avais signalés sur la moitié postérieure de la carapace d'un mâle primitivement décrit manquent le plus souvent.

La région sous-hépatique porte de grosses granulations.

Les pattes antérieures du mâle sont subégales et de grosseur médiocre ; les doigts de la pince ne sont pas bâillants, la main est lisse; l'avant-bras est armé de deux épines, dont l'antérieure est de beaucoup la plus forte; le bras est prismatique triangulaire et ses deux arêtes antérieures sont garnies d'épines assez fortes. Les pattes ambulatoires sont fortes, et terminées par des doigts longs, pointus et faiblement spinuleux sur leurs arêtes.

Le mérognathe des pattes-mâchoires externes est arrondi à son angle antéro-externe, il est entouré surtout en arrière d'un bord saillant et granulé.

L'abdomen du mâle est formé de sept articles; le dernier est régulièrement triangulaire. L'abdomen des femelles adultes s'élargit beaucoup et couvre la base des pattes.

Chez les jeunes, la carapace est plus étroite et plus aplatie; les granulations du front sont moins visibles et la dent épibranchiale est moins forte.

Dimensions d'un mâle adulte :

Largeur de la carapace.....	0m,050
Longueur.....	0m,041
Distance entre les angles orbitaires externes.	0m,036
Dimensions totales (les pattes étant étendues).	0m,180

Dimensions d'une femelle adulte :

Largeur de la carapace.....	0m,054
Longueur.....	0m,046

Cette espèce a été prise dans les cours d'eau sur la route de Bombétok à Tananarive et le long de la rivière de Sakaléone et de Tanatari, à Mahéla.

GENRE PARATHELPHUSA

H. MILNE EDWARDS, *Archives du Muséum*, t. VII, p. 171, 1855.
— — *Annales des sciences naturelles*, 1853, p. 213.
— — *Mélanges carcinologiques.*
J. WOOD-MASON, *Annals and Magazine of Natural history*, 1876, p. 120.

En indiquant les caractères de ce genre, l'auteur des mélanges carcinologiques fait remarquer que le front est lamelleux et s'avance horizontalement au delà des fossettes antennulaires, que la carapace est presque aussi longue que large, que les régions branchiales sont peu développées et que les bords latéro-antérieurs sont multidentés.

Deux espèces, la *Parethelphusa tridentata* et la *P. Sinensis*

avaient été placées dans cette division. En 1871, M. Wood Mason, qui a étudié avec un soin tout particulier les Crabes d'eau douce de la région indienne, découvrit deux espèces nouvelles; l'une de la haute Birmanie, et l'autre de la vallée du Gange, et dans une note publiée en 1876, cet auteur donne la liste des espèces connues de ce genre, au nombre de 7, appartenant toutes à l'Asie. Ce sont: 1° *Parathelphusa tridentata* M. Edw., de Java et Bornéo; 2° *P. Sinensis* M. Edw., de Birmanie et de Siam; 3° *P. Spinigera* W. Mason, de Calcutta; 4° *P. Martensii* W. M., de l'Inde; 5° *P. dayana* W. M., de la Birmanie; 6° *P. Edwardsii* W. M., de l'Inde, et 7° *P. crenulifera* W. M., du Pégu (1).

Les Parathelphuses ne sont pas cantonnées sur le continent asiatique, elles se touvent aussi en Afrique et la répartition de ce genre est la même que celle du genre Thelphuse : il faut, en effet, y rattacher une espèce connue depuis longtemps dans la vallée du Nil et à bords multidentés, ainsi que plusieurs espèces nouvelles dont je donne plus loin la description.

Parathelphusa nilotica.

THELPHUSA NILOTICA H. Milne Edwards, *Hist. nat. des Crustacés*, t. II, p. 12.
— — *Archives du Muséum*, t. VII, p. 170, pl. XII, fig. 2.
— — *Annales des sciences naturelles*, 3e série. t. XX, p. 210, 1853.
— — *Mélanges carcinologiques*, p. 176.
A. MILNE EDWARDS, *Revision du genre Thelphuse* (*Nouvelles Archives du Muséum*, t. V, Mémoires, p. 184).

Chez cette espèce les régions branchiales sont peu développées, leur surface est lisse. La crête post-frontale est continue. Les bords latéro-antérieurs sont armés d'une série de tubercules spiniformes situés en arrière de l'angle orbitaire externe et manquant sur les lobes mésobranchiaux. Les pinces sont longues et inégales; chez le mâle, le pouce de la grosse pince est très arqué et ne s'appuie sur l'index que par son extrémité;

(1) A ces espèces il faut ajouter la *Parathelphusa maculata* de Sumatra, récemment décrite par M. de Man (*Midden Sumatra*, IV, 13 *c*).

le bras est long et dépasse la carapace. Les pattes ambulatoires sont grêles.

Largeur de la carapace.....	0m,043
Longueur.....	0m,034

Habite la vallée du Nil.

Parathelphusa Brazzæ.

(Voy. fig. 6.)

THELPHUSA BRAZZÆ A. Milne Edwards, *Bull. de la Soc. philomathique*, t. X, p. 148, 1886.

Cette espèce doit se placer à côté de la *Parathelphusa nilotica* chez laquelle les bords latéro-antérieurs sont armés d'une série d'épines, mais elle se distingue par le front beaucoup plus avancé et formé de deux lobes lamelleux à peine séparés sur la ligne médiane, par la crête post-frontale à peine distincte (1), par les denticulations latéro-antérieures qui sont petites et divisées en deux groupes, l'un correspondant à la portion du bord situé en avant du sillon post-frontal et comptant six ou sept denticules, le second à la portion située en arrière du même sillon et comptant quatre ou cinq denticules. La carapace est bombée d'avant en arrière et les sillons interrégionaires sont à peine distincts. Les pinces de la femelle sont faibles, l'avant-bras porte en dedans deux épines, et son bord externe et antérieur est garni de quelques spinules. Les pattes ambulatoires sont fortes, la cuisse est garnie en dessus et à son extrémité d'une épine, la jambe et le pied ont leur bord supérieur spinuleux. Les doigts sont gros et pourvus sur leurs arêtes de fortes spinules.

Le mâle est inconnu.

(1) Le peu de saillie de la crête post-frontale et la faible largeur de la carapace donnent à cette espèce une certaine ressemblance avec les *Dilocarcinus* et les *Sylviocarcinus* américains.

Largeur de la carapace d'une femelle chargée d'œufs 0m,065
Longueur..... 0m,053

Pris au mois d'avril 1884, au poste de Ngancin, par M. de Brazza.

Parathelphusa Pœcilei.

(Voy. fig. 1.)

THELPHUSA PÆCILEI A. Milne Edwards, *Bull. de la Société philomathique*, t. X, p. 149, 1886.

Cette espèce prend place dans la même division que la précédente.

La carapace est remarquable par sa largeur et sa forme bombée d'avant en arrière beaucoup plus marquée que chez les autres Thelphusiens, même que chez le *Th. Goudoti*. Les bords latéro-antérieurs sont courts, épais, armés de trois dents spiniformes situées en arrière du sillon post-frontal; l'angle orbitaire externe est peu saillant.

Les pattes antérieures du mâle sont grandes et très inégales; celle du côté droit est la plus développée et ressemble à celle de certains Gélasimes, tels que le *Gelasimus Gaimardi* ou le *G. pugilator*; les doigts en sont grêles, arqués, et ils ne se touchent que par leur pointe; leur bord préhensile est presque complètement dépourvu de denticulations. L'avant-bras est armé en dedans de deux épines; le bras porte une épine sur son bord antérieur. Les doigts de la petite pince sont en contact dans toute leur longueur. Les pattes ambulatoires sont peu robustes. L'abdomen du mâle est nettement enchâssé dans le plastron sternal, et il se fait remarquer par la forme étroite du dernier article.

Largeur de la carapace..... 0m,033
Longueur..... 0m,021

Cette espèce habite l'Alima Lateké (mission de M. de Brazza).

Parathelphusa Chaperi.

(Voy. fig. 4.)

Cette espèce appartient au groupe des Parathelphuses. La carapace est très aplatie d'avant en arrière et transversalement. Le bord frontal est droit et non déprimé sur la ligne médiane. Le sillon post-frontal s'étend d'un bord à l'autre du bouclier céphalo-thoracique. L'angle orbitaire externe forme une dent triangulaire à large base, en arrière de laquelle existent une série de 5 ou 6 dents, dont la première ou épibranchiale est la plus grande, les autres diminuent graduellement de grandeur et ont la forme d'épines; la partie de la carapace qui y confine est marquée de rugosités. Les sillons inter-régionaires sont peu profonds, et la surface du test est lisse et brillante.

Les pattes antérieures de la femelle sont fortes et inégales, la plus développée est située du côté droit; le pouce de la pince est arqué, et il n'est en contact avec l'index que par son extrémité. Chacun de ces doigts porte à sa base une très grosse dent aplatie, ressemblant à une molaire; le reste de leur bord préhensile est garni de petites denticules. Les doigts de la pince gauche sont en contact dans toute leur longueur et dépourvus de grosse dent basilaire. L'avant-bras est armé, en dedans, d'une seule épine; le bras est pourvu d'une épine sur son bord antérieur. Les pattes ambulatoires sont courtes, grosses et légèrement comprimées.

Le mâle de cette Thelphuse est inconnu.

Largeur de la carapace.....	$0^m,053$
Longueur.....	$0^m,037$

Cette espèce a été découverte par M. Chaper en Assinie (côte occidentale d'Afrique).

Parathelphusa Chavanesi.

(Voy. fig. 3.)

THELPHUSA CHAVANESI A. Milne Edwards, *Bull. de la Soc. philomathique*, t. x, p. 150, 1886.

Carapace large et très aplatie, à surface rugueuse et ponctuée, à bords latéraux minces. Front peu déclive, orbites grandes; crête post-frontale très saillante, indistinctement granuleuse et continue depuis le sillon mésogastrique; elle est fortement arquée en dehors et aboutit à la base d'une grosse dent épibranchiale à pointe tournée en avant, à bords granulés et située beaucoup plus en arrière que d'ordinaire; une seconde dent aussi forte, mais occupant un plan inférieur, existe entre cette dernière et l'angle orbitaire interne. Sillons branchio-gastriques et branchio-cardiaques larges et bien marqués. Les lobules urogastriques nettement cerclés comme chez la *Th. africana*. Bord sous-orbitaire avancé et portant en dehors une petite échancrure. Région sous-hépatique rugueuse limitée en arrière par un sillon superficiel. Pattes antérieures du mâle peu développées, subégales et à doigts peu arqués. Pattes ambulatoires larges et grêles.

Appendice copulateur mâle de la 1re paire allongé et peu arqué; appendice de la 2e paire très grêle.

Parmi les Thelphuses pourvues de trois dents latérales, la *Thelphusa Chavanesi* est la seule dont la dent postérieure soit aussi forte, placée aussi loin en arrière, et dont la crête post-frontale soit arquée à ses extrémités. La forme aplatie et peu épaisse de la carapace, la disposition des sillons interrégionaires permettent aussi de caractériser cette espèce. Chez la *Thelphusa bayoniana* (Capello), dont la dent épibranchiale est presque aussi forte et dont la forme générale est semblable, il n'existe pas d'autre dent précédant l'angle orbitaire; la carapace est aussi plus large et plus bombée.

Largeur de la carapace d'un mâle.....	0m,056
Longueur.....	0m,040

Cette Parathelphuse a été recueillie par M. de Brazza aux environs de Franceville sur l'Alima.

GENRE PLATYTHELPHUSA nov. gen.

Ce genre, qui habite le lac Tanganika, appartient à la famille des Thelphuses; mais il se distingue de ces Crustacés par sa carapace presque quadrilatère, aplatie, à régions branchiales peu renflées, par son front avancé, lamelleux presque droit, à bord non sinueux, par la crête post-frontale peu saillante et nulle sur les côtés, par ses orbites portant en dehors et en dessous une fissure profonde et terminées en dedans par une épine sous-orbitaire aiguë ; elles sont fermées en dedans par un lobe spiniforme bien détaché de l'épine dont il vient d'être question, et par l'article basilaire de l'antenne, dont la tigelle mobile est serrée entre le prolongement lobiforme orbitaire interne et une pointe qui se détache en dessous de l'angle externe du front. Les fossettes antennulaires sont grandes, le cadre buccal est large en avant et très dilaté en dehors.

Les pattes-mâchoires externes sont courtes; le mérognathe est plus large que haut, son angle antéro-externe est bien marqué, quoique arrondi, et la tigelle mobile s'insère à son angle antéro-externe. Les régions ptérygostomiennes sont dépourvues du sillon hépatico-branchial qui existe chez toutes les Thelphuses.

Les pattes de la cinquième paire sont plus courtes ; leur pied est beaucoup plus élargi que celui des pattes précédentes et constitue une sorte de palette.

L'abdomen de la femelle est énorme, il forme une poche marsupiale où les jeunes trouvent un abri.

Le mâle est inconnu.

Platythelphusa armata nov. sp.

(Voy. fig. 10 *a* à 10 *d*.)

La carapace est peu bombée, les régions y sont mal délimitées, à l'exception de la région cardiaque. La crête post-frontale n'est visible qu'au-devant de la région gastrique; elle est plus avancée sur la ligne médiane que sur les côtés, et elle est finement granuleuse. Les régions branchiales portent en arrière et en dehors quelques lignes rugueuses ou granuleuses. Le front est peu déclive, et il se termine de chaque côté par une pointe aiguë, son bord est garni de très fines granulations. Une bordure analogue existe autour de l'orbite. Les bords latéro-antérieurs sont peu arqués; et ils se continuent presque directement avec les bords latéro-postérieurs. Ils sont armés de dents spiniformes et aiguës. L'angle orbitaire externe constitue la première de ces dents, elle est plus aplatie et plus triangulaire que les suivantes; quatre épines lui font suite, la deuxième et la troisième étant les plus fortes, la première et quatrième les plus petites, parfois quelques granulations pointues en occupent l'intervalle.

Les pattes antérieures de la femelle sont fortes et inégales, la droite est en général la plus grosse. Les pinces sont comprimées, leur bord supérieur est cristiforme et légèrement rugueux. Les doigts de la pince droite sont très gros, bâillants et pourvus d'une dent basilaire forte et aplatie. L'avant-bras est armé en dedans de trois épines, dont la première surmonte le tubercule articulaire de la main. Le bras porte une épine sur son bord antérieur et une petite épine en dessous, près de l'articulation de l'avant-bras. Les doigts de la pince droite sont en contact dans toute leur longueur et garnis de dents tranchantes.

Les pattes ambulatoires sont courtes et comprimées latéralement; la cuisse, la jambe et le pied sont surmontés d'une crête légèrement granuleuse, le doigt est garni de spinules sur

ses arêtes. Le pied de la cinquième patte est très élargi, très comprimé, et il rappelle celui de certains Portuniens; le doigt est plus court, plus massif, plus comprimé qu'aux pattes précédentes, et il est garni d'épines plus fortes.

Les jeunes qui garnissent en quantité les fausses pattes abdominales de la femelle présentent déjà la plupart des caractères de l'adulte; leur front est lamelleux, mais dépourvu des épines externes. Les dents latérales sont moins nombreuses et moins développées. Enfin les bords latéro-antérieurs sont plus droits.

Ce Crabe d'eau douce présente une grande ressemblance avec certaines espèces marines ou d'eau saumâtre du groupe des Grapsidés, telles que l'*Eriochirus sinensis*; on pourrait être tenté de le rapprocher de ces derniers si le développement de l'abdomen et l'absence de métamorphoses chez les jeunes ne le classaient pas de la manière la plus certaine à côté des Thelphuses, des Dilocarcins, des Boscies et des autres genres qui vivent dans les eaux courantes.

Largeur de la carapace d'une femelle chargée de ses petits	0m,065
Longueur	0m,053

Cette espèce, si l'on en juge par des fragments de pinces, doit atteindre une taille bien plus considérable. Elle a été trouvée au lac Tanganika, par le capitaine Joubert.

GENRE DECKENIA

HILGENDORF, *Baron von der Decken's Reisen in ost Afrika, Crust.*

Les Deckenies se rapprochent des Thelphuses par la forme de la carapace, et le développement des régions branchiales, ainsi que par les proportions des pattes; mais la région antennaire est tout à fait différente et ressemble à celle des Oxystomes. En effet le cadre buccal est échancré de chaque côté, de manière à prolonger, au delà du bord du mérognathe,

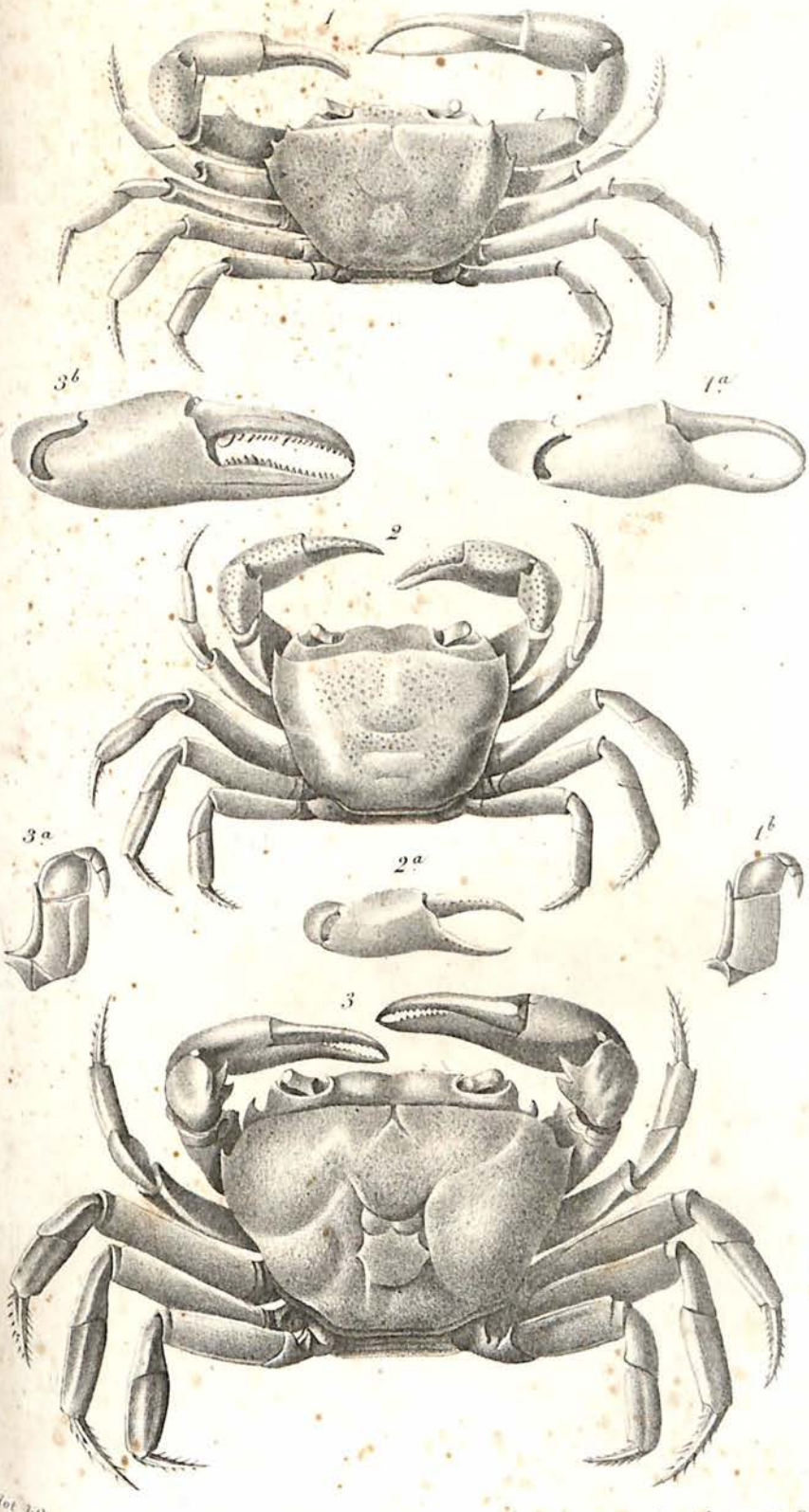

Nicolet lith. Imp. A. Lemercier, Paris.

Thelphusa Pœcilei. 2. Th. Ballayi. 3. Th. Chavanesii.

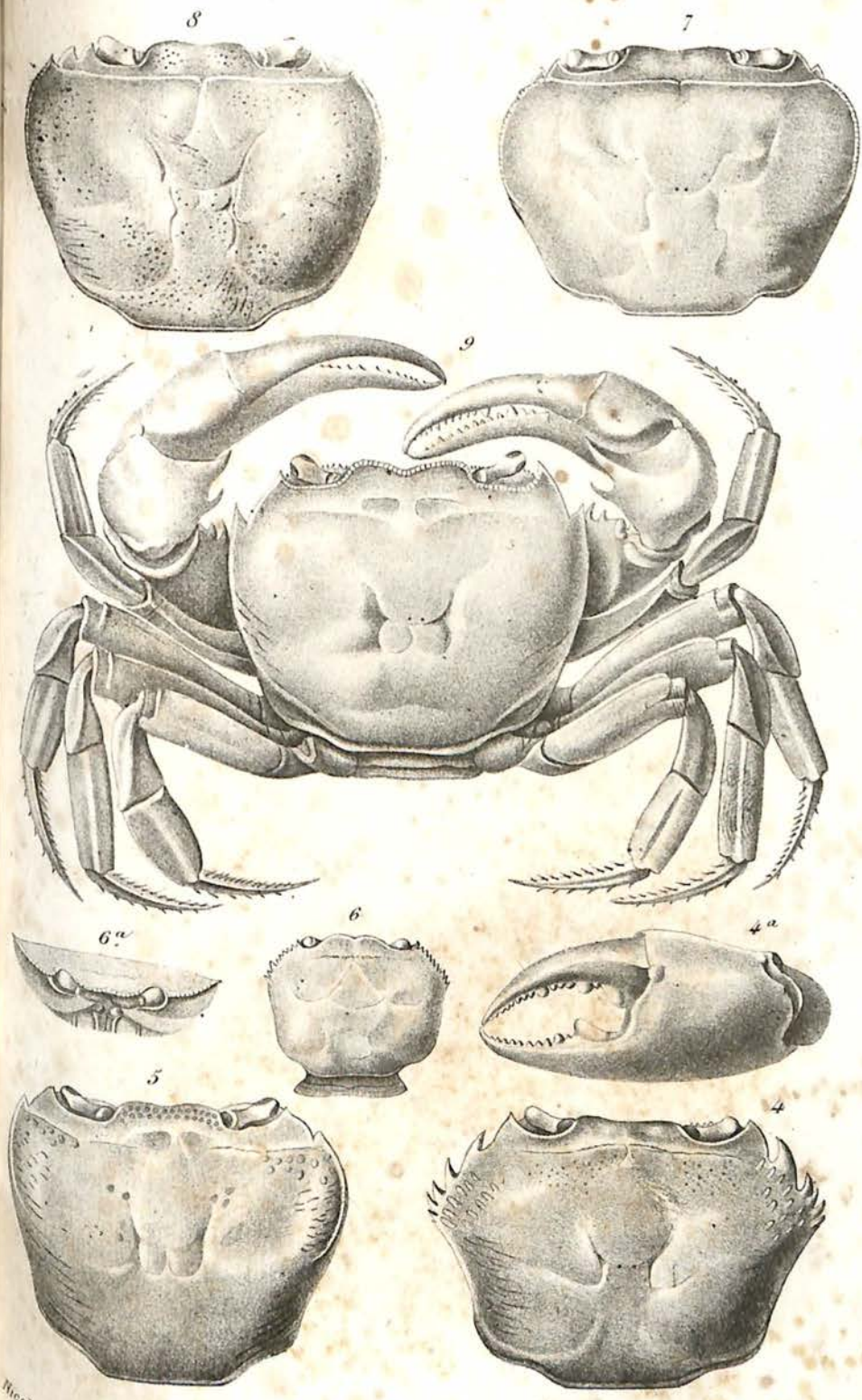

Riocreux lith. Imp. A. Lemercier, Paris.

4. Thelphusa Chaperi. 5. Th. Madagascariensis. 6. Th. Brazzæ. 7. Th. Decazei
8. Th. Africana. 9. Hydrothelphusa agilis.

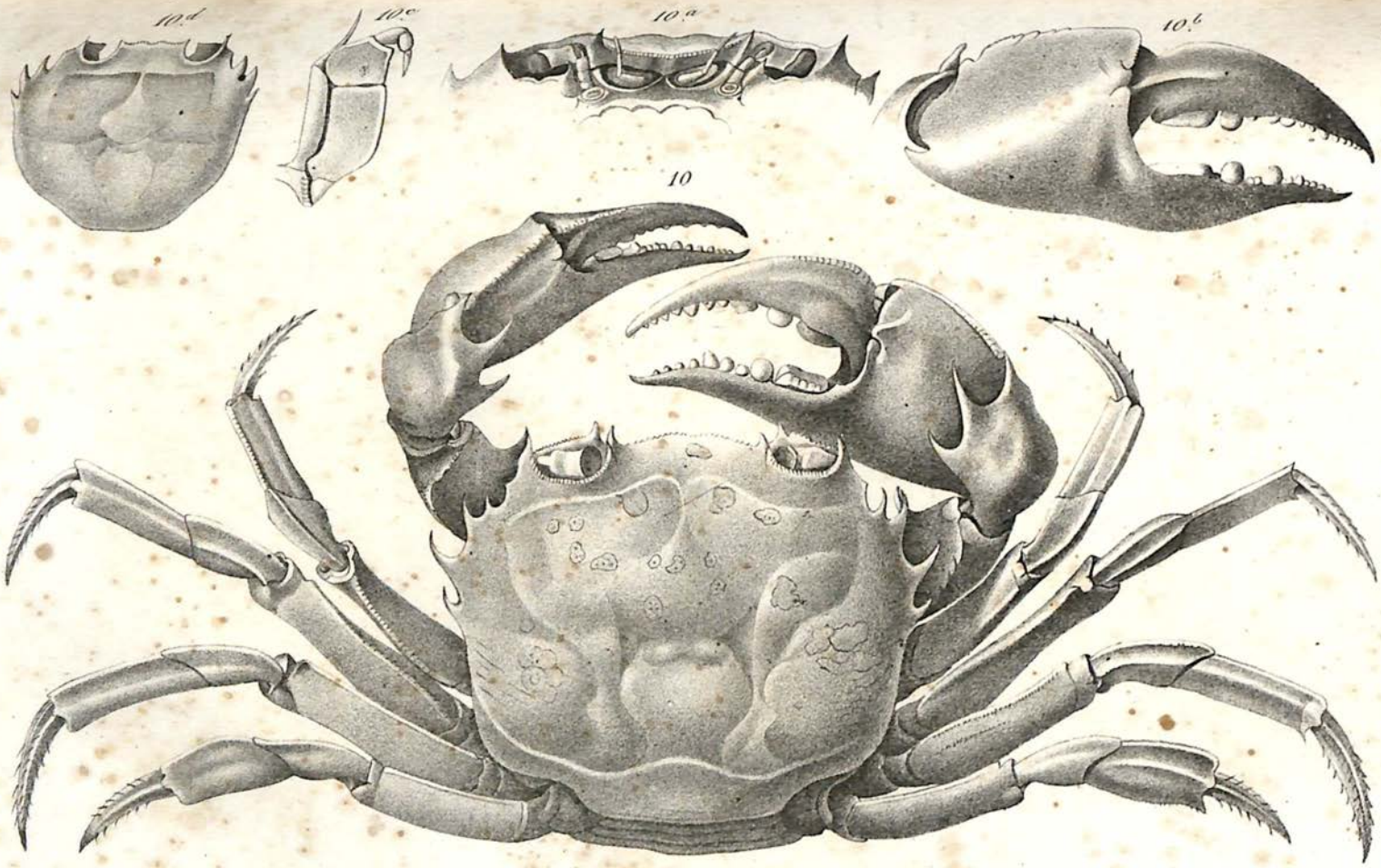

Nicolet lith.

Imp. A. Lemercier, Paris

Platythelphusa armata.

l'orifice efférent de la chambre branchiale. Les antennes internes sont logées longitudinalement entre ces deux canaux, les antennes externes sont situées dans la cavité orbitaire qui est très grande. Le mérognathe des pattes-mâchoires externes est tout à fait arrondi en dehors.

Deckenia imitatrix.

HILGENDORF, *op. cit.*

Cette espèce, qui est la seule connue de ce genre, habite la rivière Kudiano, à Zanzibar.

EXPLICATION DES FIGURES.

Fig. 1. *Thelphusa Pœcilei*, de grandeur naturelle.

Fig. 2. *Thelphusa Ballayi*, de grandeur naturelle.

Fig. 3. *Thelphusa Chavanesi*, légèrement réduite.

Fig. 4. Carapace de la *Thelphusa Chaperi*, de grandeur naturelle; 4 *a*, pince de la même espèce.

Fig. 5. Carapace de la *Thelphusa madagascariensis*, de grandeur naturelle.

Fig. 6. Carapace de la *Thelphusa Brazzæ*, de grandeur naturelle; 6 *a*, région fronto-orbitaire de la même.

Fig. 7. Carapace de la *Thelphusa Decazei*, un peu réduite.

Fig. 8. Carapace de la *Thelphusa africana*, un peu réduite.

Fig. 9. *Hydrothelphusa agilis*, de grandeur naturelle.

Fig. 10. *Platythelphusa armata*, de grandeur naturelle; 10 *a*, région antennaire; 10 *b*, pince; 10 *c*, patte-mâchoire externe; 10 *d*, carapace d'un jeune individu, de grandeur naturelle.

CONTRIBUTION A L'ÉTUDE

DE

L'APPAREIL MASTICATEUR CHEZ LES RONGEURS

NOTICE MYOLOGIQUE SUR *L'ARCTOMYS MARMOTTA*

Par M. J. KUNSTLER

Professeur adjoint à la Faculté des sciences de Bordeaux

Dans l'ordre des Rongeurs, la mastication affecte deux aspects bien distincts. Un certain nombre de représentants de ce groupe, tels que la Marmotte, l'Écureuil, le Rat, le Lérot, la Souris, nous montrent cet acte sous un jour bien différent de celui sous lequel on l'envisage communément. D'autres Rongeurs, le Cobaï, l'Agouti, le Lapin, le Lièvre, par exemple, ne présentent rien de spécial. La mastication de ces animaux est ordinairement considérée comme consistant en un mouvement antéro-postérieur de l'os maxillaire inférieur, caractéristique de l'acte de ronger. Chez les premières espèces que nous venons de citer, on peut observer un deuxième mode de mouvement, bien différent du premier, et indépendant de celui-ci. Ce fait a été mentionné par Jolyet et Chaker (1), mais sans que leur note soit accompagnée d'aucune description anatomique spéciale.

Outre le mouvement antéro-postérieur du maxillaire inférieur, les dents incisives de cet os possèdent un mouvement de latéralité bien marquée, qui leur permet, chez les espèces précitées, de s'écarter ou de se rapprocher l'une de l'autre,

(1) Jolyet et Chaker, *De l'acte de ronger, étudié chez les Rats* (*Comptes rendus des séances et Mémoires de la Société de biologie*, t. II, 6e série, 1875, p. 73).

de façon à agir comme des lames de ciseaux. Lorsque l'animal est au repos, sa mâchoire inférieure est rétractée et située en arrière de la mâchoire supérieure. Mais, lors de l'action, elle est projetée en avant et ses dents se trouvent écartées. La rapidité des mouvements alternatifs d'écartement et de rapprochement est remarquable; on les observe avec facilité en fixant un Rat sur le dos et en lui maintenant la lèvre inférieure abaissée. L'animal coupe ainsi les objets grêles qu'on lui présente, tels que des fragments de bois, et il peut arriver à produire de puissants efforts et à couper des corps plus durs. Pour cela, il écarte et rapproche rapidement ses incisives inférieures et, par un certain nombre de coups, il finit par les trancher. Dans ce mode particulier de mastication, les incisives supérieures ne paraissent guère servir que de point d'appui pour maintenir les corps à couper. La mastication ordinaire, qui se fait à l'aide des deux mâchoires, sert à ronger les corps volumineux, tandis que le procédé spécial, dont il est question ici, semble plutôt destiné à s'exercer sur les parties ténues, sur les arêtes, les filaments, etc.

En faisant une opération, disent Jolyet et Chaker, leur attention fut attirée par cette mobilité remarquable des incisives inférieures; ils virent que ces dents, qui présentaient un certain degré d'écartement, d'un demi-millimètre au moins, étaient susceptibles de se rapprocher entièrement lorsque l'animal exécutait des mouvements de mâchoires.

Cette mobilité des dents incisives inférieures aurait pu être pressentie comme une conséquence nécessaire du fait bien connu de la séparation complète et persistante des deux pièces qui composent le maxillaire inférieur chez ces Rongeurs. C'est un point sur lequel cependant on n'insiste pas dans les traités de zoologie; on parle seulement de la forme et de la disposition des dents incisives des Rongeurs qui permettent à ces animaux de limer et de réduire les substances, même les plus dures, en particules déliées, en un mot de les ronger.

Un Rat fixé sur le dos, sur une planchette de liège, et la

lèvre raccourcie par un point de suture, afin de découvrir les dents, continuent Jolyet et Chaker, saisit et coupe avec ses dents incisives inférieures, une allumette qui lui est présentée. On voit alors très bien que l'animal écarte et rapproche alternativement avec une rapidité étonnante les incisives inférieures pour couper l'objet. Un fil de cuivre fut saisi de la même manière par l'animal, et des efforts furent faits pour le couper. Ils auraient même pu ajouter que souvent ces efforts sont couronnés de succès.

Si, au lieu d'une allumette, on présente au Rat un morceau de bois aplati d'un demi-centimètre de largeur, on voit que celui-ci ronge d'abord le bord gauche du bois, par l'incisive droite, puis le bord opposé par l'incisive gauche ou inversement; puis, par une sorte de coup de ciseaux de ces deux incisives à la fois, il enlève la section.

Ce mode de mastication est rendu possible par le fait que les deux moitiés de l'os maxillaire inférieur sont bien distinctes chez ces espèces, et non unies par une soudure, comme cela arrive chez le Cobaï et le Lapin. C'est là une disposition qui se trouve chez l'embryon et les jeunes Mammifères, en général, où les deux branches du maxillaire inférieur sont distinctes, tandis que cette division persiste pendant toute la vie chez beaucoup d'êtres tels que les Carnassiers, les Ruminants, les Édentés, les Cétacés, les Marsupiaux, les Rongeurs. Mais chez ces animaux, elles sont reliées plus ou moins solidement par du tissu connectif, ordinairement du cartilage; quelquefois elles ne sont unies que d'une manière lâche; chez l'Échidné, cette union n'est plus due qu'à l'existence d'un seul ligament. C'est une disposition assez analogue à cette dernière qui caractérise un grand nombre de Rongeurs, dont les deux branches du maxillaire inférieur ne sont guère réunies que par des ligaments; mais ce n'est plus là l'organisation imparfaite de l'Échidné, mais bien une véritable articulation, un mode de structure hautement adapté à une fonction spéciale.

Mes recherches ont porté principalement sur la Marmotte, l'Écureuil et le Rat; elles devront être étendues au plus grand

nombre possible d'espèces, en raison de l'importance que pourrait avoir cette disposition anatomique au point de vue de la spécification. Dans ce travail, je me bornerai à la description de la structure de la région sous-maxillaire de la Marmotte (*Arctomys marmotta*).

Chez cet animal, chaque branche du maxillaire inférieur présente une facette articulaire antérieure et interne. Ainsi à l'extrémité terminale et du côté de la face interne se trouve une surface courbe, dont la convexité principale suit une ligne à peu près perpendiculaire aux deux bords libres du maxillaire et située à la région postérieure de la surface. Cette facette a une orientation générale telle qu'elle tronque l'extrémité antérieure et interne de l'os suivant un plan se dirigeant obliquement en avant, en bas et en dehors; de même l'arête articulaire se dirige obliquement en bas et en avant. Il résulte de cette structure anatomique que le mouvement des deux moitiés de cet appareil autour de ces plans courbes ne produit pas de simples déplacements de latéralité, écartement et rapprochement, mais encore une certaine rotation, de manière que les muscles qui produisent la rotation de ces os contribueront à rapprocher les incisives inférieures, tandis que leurs antagonistes les écarteront. Les facettes articulaires ont environ $0^m,008$ de longueur. La figure 1 montre la face interne de l'extrémité antérieure de la moitié gauche du maxillaire inférieur, avec sa surface articulaire, dont la région postérieure forme une arête saillante (*a*). Dans la figure 2, la même pièce est vue par le haut.

La symphyse mentonnière n'est constituée que par des ligaments, formant à peu près trois faisceaux. Le ligament le plus fort et le plus important est supérieur (fig. 3, *ls*). C'est un plan connectif coiffant l'extrémité articulaire, dont la longueur est d'environ un centimètre; il l'encapuchonne depuis la base des dents, et de là s'étend en arrière. Cette membrane fibreuse s'étend aussi entre les deux branches de l'os, en arrière, et entre les deux moitiés de l'articulation, en avant, et forme ainsi une sorte de tampon fibreux, surtout développé à ses

deux extrémités. Quel que soit le moment du fonctionnement, la région postérieure a toujours la forme d'un triangle dont le sommet est dirigé en avant, ce qui tient à ce qu'elle suit l'écartement des deux branches du maxillaire. Quand les dents sont écartées, la région antérieure a aussi un aspect triangulaire, mais à sommet dirigé en arrière et c'est dans la région moyenne que le ligament est le plus rétréci, de manière qu'il offre la configuration générale de deux triangles de dimensions inégales, opposés par le sommet, et envoyant latéralement des expansions encapuchonnant toute la région articulaire.

Un deuxième ligament est interosseux et unit les surfaces courbes. Enfin, à la face inférieure se trouve un autre petit ligament, d'aspect triangulaire, qui coiffe ce côté de l'os. Tous ces divers ligaments sont plus ou moins lâches et permettent facilement les mouvements de bascule des deux moitiés de la mâchoire. Les faisceaux musculaires qui écartent l'angle postérieur du maxillaire provoquent le mouvement de rotation commandé par l'articulation et les deux incisives se rapprochent l'une de l'autre.

Ces dents présentent des caractères spéciaux, bien particuliers aux espèces qui possèdent ce mode de mastication. Chez les êtres à symphyse soudée, les incisives inférieures sont massives et courtes, tandis que chez celles dont il est question ici, elles sont longues, fines, effilées, tranchantes. La face antérieure présente une surface arrondie transversalement ; de plus, elle est courbe suivant son axe longitudinal, à convexité antérieure, et ressemble à un cylindre recourbé. La face externe rappelle beaucoup la première, mais naturellement elle a une configuration arciforme. On y voit la limite entre l'émail jaune et l'ivoire blanc, marquée par une légère arête longitudinale. L'ivoire est marqué de stries fines, parallèles, partant de la face postérieure, et descendant un peu obliquement en bas et en avant. La dent représentée dans la figure 2 montre environ onze de ces stries. La face postérieure est très étroite et ne constitue guère qu'une arête arrondie. Enfin la face interne et plane, un peu excavée sui-

vant sa direction longitudinale, et son arête antérieure est légèrement taillée en biseau tranchant; c'est elle qui joue le principal rôle dans le mode de mastication qui nous occupe ici. Cette face est aussi striée, mais les lignes délicates que l'on y observe ne sont pas la continuation en ligne droite de celles qui se trouvent sur l'autre face; elles font avec elle un certain angle en se dirigeant en bas et en avant; elles se continuent sur l'arête postérieure avec leurs congénères par des prolongements d'une grande finesse et sont ainsi à cheval sur celle-ci comme des chevrons. Sur la figure 1, il y a huit de ces stries sur la partie pleine de la dent et six dans la région excavée. Car la partie supérieure de ces incisives, profondément excavée et fort tranchante, est transformée en une lame mince, aplatie d'avant en arrière. Ces stries ne se voient que chez les espèces présentant cette mastication spéciale et la caractérisent.

M. A. Hénocque (1), à propos de la communication de MM. Jolyet et Chaker, présenta à la Société de biologie des maxillaires inférieurs de Rat, de Souris, de Lérot (*Mus nitela*). On voit, dit-il, que le maxillaire inférieur est divisé en deux parties, réunies par un ligament triangulaire inférieur, et par un ligament interosseux formé de tissus fibreux et de fibres élastiques. Il y a là une articulation symphysaire, ou mieux, une syndesmose permettant les mouvements de latéralité des deux portions du maxillaire inférieur, par conséquent des incisives inférieures.

Muscle masséter. — Le muscle masséter de la Marmotte est fort développé, comme cela se voit d'ailleurs chez tous les Rongeurs en général. Il affecte, à peu près, la forme d'un quadrilatère dont le bord supérieur (fig. 3, *b*) prend naissance sur l'arcade zygomato-orbitaire, et dont le bord inférieur se termine sur le maxillaire inférieur.

En allant d'avant en arrière, les insertions d'origine se font :

(1) A. Hénocque, *Comptes rendus des séances et Mémoires de la Société de biologie*, t. II, 1875, p. 82.

1° sur le côté des os propres du nez, dans une étendue de 1 centimètre (fig. 3, *a*); 2° sur le rebord inférieur de l'orbite et sur la surface osseuse sous-jacente; cette surface mesure 0m,03 de longueur. Les insertions mentionnées ci-dessus se font directement par les fibres charnues. Nous trouvons en outre : 3° un fort tendon d'origine (fig. 3, *b*) qui se détache, le long du bord antérieur des faisceaux précités, d'un tubercule osseux auquel on peut donner le nom de *tubercule masséterin*. Ce tendon mesure à son origine 4 millimètres de largeur. Il se porte en arrière et en bas, s'élargit en éventail et ne tarde pas à donner naissance, par sa face profonde, à une foule de faisceaux charnus qui se confondent avec la masse du muscle. La fusion de ce faisceau avec le masséter est complète et se fait à 23 millimètres en arrière du tubercule masséterin (fig. 4).

L'insertion inférieure du masséter est remarquable. Un examen superficiel ferait croire qu'elle se fait vers la face externe du corps du maxillaire inférieur, sur la face externe de sa branche montante et sur l'apophyse qui se détache de l'angle postérieur de l'os; ces deux dernières insertions mesurant 30 millimètres de long sur 19 millimètres de haut. En réalité, le masséter croise la face externe du maxillaire sans y prendre insertion, pour ainsi dire. Le plus grand nombre de ses faisceaux gagnent le bord inférieur de l'os et se terminent : 1° les postérieurs, sur ses bords où ils se mettent en rapport avec l'extrémité du muscle ptérygoïdien interne; 2° les antérieurs contournent le bord inférieur, et viennent se confondre avec les faisceaux antérieurs du ptérygoïdien interne.

Ce n'est pas qu'il y ait fusion complète des deux muscles, c'est-à-dire qu'il y ait là des faisceaux allant de l'arcade zygomato-orbitaire jusqu'à la fosse ptérygoïdienne. Entre les deux muscles existe un raphé fort mince (fig. 7, *m*) que l'on met en évidence en sectionnant le point de jonction des deux masses musculaires. Cette lamelle tendineuse est fixée, isolément, en arrière, à l'extrémité de l'apophyse que présente l'angle postérieur du maxillaire inférieur. De là, la ligne de

jonction des deux masses s'étend en avant, appliquée contre le bord inférieur de l'os, avec lequel elle ne contracte guère d'adhérence, et l'on peut arriver à rabattre cette sorte de sangle charnue (fig. 7). Cet ensemble musculaire contourne donc ce bord par en bas, de manière à former un ensemble contractile continu, divisé en deux portions par une partie aponévrotique, située sur la ligne médiane inférieure. C'est la partie externe qui forme le masséter, tandis que l'interne est le ptérygoïdien interne.

Le muscle masséter imprime à la mâchoire inférieure un mouvement complexe; il la rapproche du maxillaire supérieur et est donc élévateur, il la pousse en avant et la fait saillir au-devant de celui-ci; il opère enfin le rapprochement des incisives; il est d'ailleurs le seul qui ait cette destination. En tirant sur le bord postérieur du maxillaire, il fait exécuter à son angle inférieur et postérieur un mouvement de projection en dehors, qui est le résultat d'une rotation de l'os autour d'un axe passant par les articulations de la symphyse et du condyle; le mouvement d'écartement de cette partie postérieure a pour conséquence un mouvement qui fait basculer l'extrémité antérieure en sens inverse, ce qui amène le rapprochement des incisives. En galvanisant ce muscle, soit sur le cadavre frais, soit sur un individu artificiellement endormi, ces faits sont mis en évidence, surtout si l'on agit sur la partie antérieure des muscles. Il y a, en effet, une différence assez grande dans le travail produit par ces deux parties. La région postérieure est principalement constituée par des fibres presque verticales qui vont de l'arcade zygomato-orbitaire au bord du maxillaire, tandis que les fibres de la partie antérieure se dirigent en avant et présentent une action bien moins franchement élévatrice; mais, par contre, elles contribuent plus à la projection en avant et au mouvement de rotation qui a pour effet de resserrer les dents. Il existe même un faisceau antérieur spécialisé, qui, ainsi que je l'ai dit, est une portion du masséter plus particulièrement adaptée à ces fonctions spéciales, et dont l'action est fort puissante; ce qui

constitue, en quelque sorte, un état intermédiaire, un passage vers la formation d'un muscle nouveau par dédoublement du masséter d'abord unique et indivis.

Muscle temporal. — Ce muscle est élévateur de la mâchoire inférieure, il est très complexe par son origine et est formé par une série de faisceaux. On y voit, en effet, un faisceau supérieur, un faisceau moyen et un faisceau inférieur. Cette division en trois faisceaux est fort répandue et même, chez certains Oiseaux, tels que l'Épervier, on en trouve quatre.

Le faisceau supérieur du temporal (fig. 3, *tfs*) affecte la forme d'un triangle à base supérieure dont la largeur est de 18 millimètres. Il se détache en haut de la face externe du pariétal, ainsi que de l'aponévrose temporale; il glisse derrière l'apophyse orbitaire externe et pénètre dans la cavité orbitaire en diminuant de largeur.

Le faisceau moyen du temporal (fig. 3, *tfm*) est le plus volumineux des trois; il est en grande partie recouvert par le précédent. Il prend naissance dans la fosse temporale, qui est fortement bombée, ainsi que sur la crête mastoïdo-occipitale (ligne courbe occipitale supérieure). Comme le faisceau supérieur, il pénètre dans la cavité orbitaire en s'atténuant.

Le faisceau inférieur du temporal (fig. 3, *tfi*) s'insère en arrière vers la face externe du tubercule zygomatique, ainsi que sur la face interne de l'arcade zygomato-orbitaire. La longueur de cette insertion curviligne est d'environ 23 millimètres. L'autre extrémité de ce faisceau va se joindre à ses congénères pour pénétrer dans la cavité orbitaire.

Les trois faisceaux que nous venons de décrire comme constituant le muscle temporal, assez nettement distincts à leur origine, se confondent après avoir pénétré dans l'orbite. Leur insertion inférieure se fait sur l'apophyse coronoïde du maxillaire inférieur, qu'ils coiffent en s'étendant assez loin le long de son arête antérieure; ils s'insèrent, en outre, sur les faces externe et interne, ainsi que le long du bord postérieur de cette apophyse.

ARTICLE N° 3.

Le muscle temporal est innervé par les branches temporales profondes du nerf maxillaire inférieur; et chaque faisceau a ses filets spéciaux.

Muscle digastrique. — Ce muscle est formé de deux portions, l'une antérieure, l'autre postérieure, comme chez l'homme et chez beaucoup d'autres Mammifères, tels que les Singes, les Ruminants, les Solipèdes, etc., chez lesquels ces deux parties, ou *ventres*, sont bien distinctes, tandis que chez une foule de Mammifères il n'y a qu'un muscle unique, s'insérant d'une part, au maxillaire inférieur, et, d'autre part, à l'apophyse mastoïde ou à la région adjacente de l'occipital.

Ventre antérieur du digastrique. — Les faisceaux musculaires qui, chez la Marmotte, sont homologues des ventres antérieurs du muscle digastrique de l'homme, constituent un plan musculaire unique, formé par la réunion sur la ligne médiane de ces deux ventres. Ce muscle unique se présente sous la forme d'une lame fortement aplatie, impaire et médiane, ses deux moitiés sont confondues en arrière. Elles ne se séparent qu'un peu au-devant de la moitié antérieure où le muscle se bifurque pour former deux faisceaux distincts (fig. 5, *v a d*).

Il prend naissance sur une portion tendineuse en fer à cheval, située à son extrémité postérieure. Là se trouve un tendon nacré, légèrement aplati, comme le muscle, formant une sorte d'arcade transversale à concavité postérieure, située au-dessus du corps de l'os hyoïde. Ce tendon unique correspond morphologiquement aux deux portions tendineuses distinctes qui se voient chez l'homme; ici les deux moitiés sont encore confondus sur la ligne médiane. Sa portion moyenne adhère intimement par sa face profonde, et dans une étendue de 8 millimètres, à un plan aponévrotique, qui s'insère lui-même sur le bord supérieur de l'hyoïde, et donne, d'autre part, insertion à quelques-uns des faisceaux postérieurs du muscle mylo-hyoïdien. C'est, si l'on veut, le raphé médian sus-hyoïdien élargi.

Le ventre antérieur du muscle digastrique s'insère sur la portion tendineuse du fer à cheval qui vient d'être décrit dans une étendue de 24 millimètres. Les faisceaux qui constituent ce muscle marchent parallèlement les uns aux autres, en se portant vers l'articulation médio-maxillaire. A 14 millimètres en avant de l'os hyoïde, ils obliquent en dehors, s'écartent de la ligne médiane et forment ainsi deux faisceaux distincts qui vont s'implanter à l'aide d'une courte aponévrose sur le bord inférieur du maxillaire.

Cette insertion se fait dans une étendue de 7 millimètres. L'écartement maximum de ces deux faisceaux terminaux est de 5 millimètres.

Ventre postérieur du muscle digastrique. — Les deux muscles postérieurs se présentent sous la forme de deux faisceaux bien nourris, d'une configuration conique allongée et légèrement aplatie, bien séparés entre eux sur la ligne médiane et symétriquement disposés.

Chacun de ces faisceaux prend naissance par la base du cône qu'il constitue, en dedans de l'apophyse mastoïde. Ces insertions se font directement par des fibres charnues et sont masquées par le muscle sterno-mastoïdien.

Ils convergent vers l'os hyoïde, et, à 18 millimètres au delà de l'apophyse mastoïde, ils se jettent sur un tendon nacré, étroit, légèrement aplati, comme le muscle, qui poursuit le trajet de ce dernier, gagne la ligne médiane, où il se confond avec celui du côté opposé en constituant l'arcade tendineuse déjà décrite. Les faisceaux charnus de ces deux muscles sont séparés des faisceaux les plus externes du ventre antérieur par un espace de 4 millimètres mesurés sur le tendon.

De cette disposition, il résulte que l'ensemble formé sur le muscle digastrique, qui vient d'être décrit, constitue à la région antérieure du cou un vaste fer à cheval, charnu à ses parties latérales et tendineux dans une région moyenne.

Le ventre antérieur du muscle digastrique est autrement

innervé que le ventre postérieur; les connexions de ces deux portions sont différentes, et, en même temps, elles sont bien séparées l'une de l'autre. Il paraîtrait donc plus juste de considérer cet ensemble comme constitué par deux muscles distincts, et non par un muscle unique. La portion antérieure est innervée par le nerf mylo-hyoïdien, rameau du nerf maxillaire inférieur; elle abaisse la mâchoire qu'elle rétracte aussi et elle contribue à écarter les dents. On devrait la désigner sous le terme plus vrai de *muscle abaisseur du maxillaire*. Le ventre postérieur du muscle digastrique est innervé par le nerf facial et reçoit quelques filets du nerf glosso-pharyngien; il pourrait être appelé *muscle mastoïdo-hyoïdien*.

Ce n'est pas que, par cette distinction du muscle digastrique en deux muscles chez la Marmotte, nous voulions étendre leur existence à tous les Mammifères. Ainsi qu'il a été dit plus haut, chez une foule de ces êtres, il n'y a qu'un muscle unique, s'insérant, d'une part, au maxillaire inférieur pour s'étendre de là vers l'apophyse mastoïde ou la région adjacente de l'occipital. C'est là un fait de genèse de muscles nouveaux aux dépens de faisceaux charnus préexistants, qui ne diffère en rien de ce qui se voit généralement dans de semblables cas. En général, l'embryogénie et l'anatomie comparée nous apprennent qu'un plan musculaire recevant des nerfs divers a une tendance à se segmenter en fragments correspondant à ceux-ci. La réciproque est d'ailleurs vraie jusqu'à un certain point, et si un muscle, innervé par différents filets d'un même nerf, se divise en faisceaux, ses filets nerveux grossissent et peuvent finir par constituer de véritables troncs. Chez la Marmotte, le masséter, par exemple, présente un semblable dédoublement. Comme exemple de segmentation de faisceaux musculaires en rapport avec des nerfs variés, on peut citer la formation des myotomes chez l'embryon des Vertébrés, en rapport avec les paires nerveuses rachidiennes. Le muscle digastrique, chez la Marmotte, transversalement divisé en deux muscles distincts, ne présente pas une scission longitudinale aussi complète. Chez l'Homme, le ventre antérieur est bien

autonome de chaque côté et séparé de son congénère sur la ligne médiane, tandis que chez la Marmotte le contraire a lieu, et cette région antérieure représente un plan musculaire unique, simplement bifurqué en avant; cette division, chez l'Homme, est prolongée en arrière, jusqu'à l'arcade tendineuse qui est elle-même dédoublée.

Muscle transverso-maxillaire. — Ce muscle remarquable est spécial aux Rongeurs, qui présentent le mode particulier de mastication qui nous occupe ici; il est entièrement adapté à cette fonction.

Situé entre les deux branches de l'os maxillaire inférieur, le muscle est placé entre le ventre antérieur du muscle digastrique et le muscle mylo-hyoïdien. Donc, si l'animal repose sur le côté dorsal, il sera au-dessous du premier et au-dessus du second (fig. 5 et fig. 6, *t m*).

Ce muscle, aperçu par Cuvier et Laurillad, est constitué par une série de faisceaux parallèles, dirigés transversalement d'un os maxillaire inférieur à l'autre. La direction de ses fibres, unique parmi les muscles de la mastication, est entièrement différente de celle des fibres de ceux-ci.

Les faisceaux antérieurs sont un peu plus courts que les faisceaux postérieurs, de telle sorte que l'ensemble du muscle affecte une configuration trapézoïdale. La longueur de son bord antérieur est, au minimum, de 6 millimètres, celle de son bord postérieur est au moins de 11 millimètres, et de 9 millimètres dans sa région moyenne. Sa longueur d'avant en arrière, ou la hauteur du trapèze, est de 9 millimètres. Enfin, la distance séparant le bord antérieur de ce muscle du fond de l'angle que forment les deux branches du maxillaire inférieur est d'environ 5 millimètres.

Les rapports du muscle transverso-maxillaire permettent de le retrouver et de le préparer facilement. Il recouvre le muscle mylo-hyoïdien et est recouvert sur ses côtés par les deux faisceaux terminaux du ventre antérieur du muscle digastrique. Sa partie moyenne, comprise entre ces deux derniers

faisceaux, se trouve directement en rapport avec la peau. Il est parfaitement distinct du muscle mylo-hyoïdien, dont il est séparé par une nappe de tissu cellulaire.

La galvanisation montre que ce muscle écarte les incisives et rapproche les deux branches de l'os maxillaire inférieur, ainsi que pouvaient déjà le faire prévoir son étude et la connaissance de la structure de l'articulation qui relie ces branches osseuses.

Muscle mylo-hyoïdien. — Ce muscle forme un plan continu entre les deux branches de l'os maxillaire inférieur et l'os hyoïde (fig. 6, *m h*).

Son bord, postérieur, au lieu d'être transversal, comme dans quelques espèces, affecte la forme d'un angle obtus, dont le sommet, dirigé en arrière, correspond à l'os hyoïde. De plus, le plan musculaire constitué par le mylo-hyoïdien n'est pas horizontal, mais fortement bombé, sa face inférieure étant convexe, tandis que sa face supérieure représente une gouttière antéro-postérieure, dans laquelle se loge la langue.

Quant à sa disposition, ce muscle diffère de ce qui se voit chez l'Homme. Les faisceaux prennent naissance sur la face interne du maxillaire inférieur et de là se portent parallèlement entre eux vers la ligne médiane et en arrière. Les faisceaux antérieurs et les faisceaux moyens s'insèrent sur le raphé sus-hyoïdien, tandis que les faisceaux postérieurs s'insèrent directement sur la face antérieure de l'os hyoïde. La direction des fibres est oblique, de haut en bas et d'avant en arrière. Le raphé est parfaitement marqué dans toute la région sus-hyoïdienne; nous n'avons vu aucun faisceau passer directement d'un côté à l'autre. Ce raphé s'élargit, en outre, à son extrémité postérieure, de manière à former un petit triangle dont la base correspond à l'os hyoïde et mesure 6 millimètres de longueur. Le sommet de ce triangle n'est que la continuation du raphé. Nous avons déjà dit que le tendon en arcade du muscle digastrique se fusionnait avec cette aponévrose.

Il est certain que le rôle du muscle mylo-hyoïdien est de provoquer l'écartement des dents incisives inférieures chez les espèces qui nous occupent ici, fait prouvé par la galvanisation. Mais Jolyet et Chaker sont allés jusqu'à attribuer cette fonction exclusivement à ce muscle, et, en le coupant, ils ont observé que les incisives ne se rapprochent plus. Il y a tout lieu de croire que ces observateurs, ignorant l'existence du muscle transverso-maxillaire, l'ont sectionné en même temps que le muscle mylo-hyoïdien, de sorte que, dans leur étude physiologique, ils ont méconnu son action comme aussi ils ont négligé de galvaniser le ptérygoïdien externe.

Muscle génio-hyoïdien. — Ce muscle, double en avant, simple en arrière, va de l'os maxillaire inférieur à l'os hyoïde. En avant, les deux muscles naissent de chaque côté de l'articulation médio-maxillaire, sur de petites rugosités, qui représentent les apophyses géni; de là, ils se portent directement en longeant la ligne médiane, puis se confondent ensemble sur cette ligne, à 18 millimètres en arrière de leur origine, pour former un muscle unique qui va s'insérer sur le bord supérieur de l'os hyoïde. La largeur du muscle, dans la région où il est constitué par la fusion des deux faisceaux antérieurs, est de 9 millimètres. Il est entièrement recouvert, comme chez l'Homme, par le muscle mylo-hyoïdien.

Muscle ptérygoïdien interne. — Ce muscle, de forme quadrilatère allongée, présente son insertion fixe dans la fosse ptérygoïde, sur une longueur d'environ 1 centimètre et demi; de là, il se rend au ligament qui termine le muscle masséter, à l'angle postérieur du maxillaire inférieur, en se dirigeant obliquement en arrière et en bas (fig. 7, *p t i*). Il est releveur de la mâchoire, mais aussi écarteur des incisives.

Muscle ptérygoïdien externe. — Ce muscle affecte aussi une configuration rectangulaire. Son insertion fixe se fait sur la face externe de l'aile externe des apophyses ptérygoïdes; elle

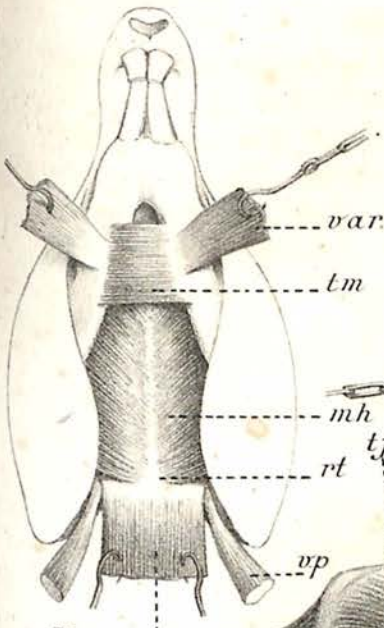

Fig. 6

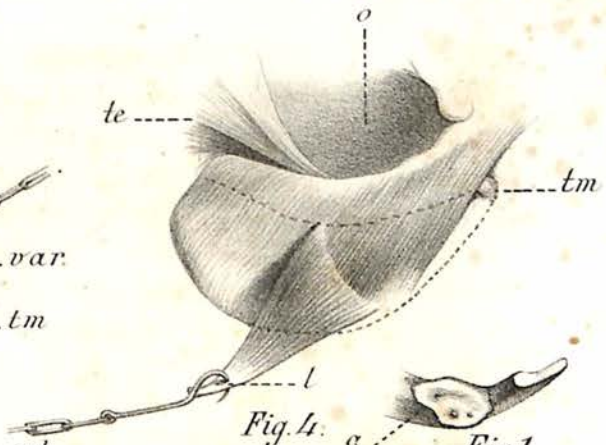

Fig. 4.

Fig. 1

Fig. 2

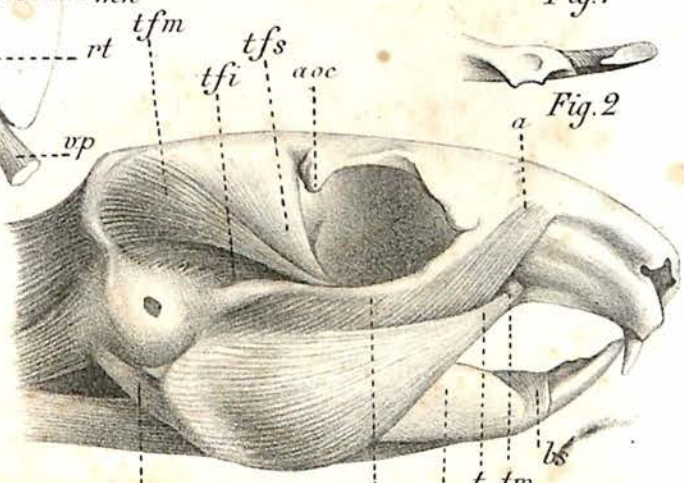

Fig. 3

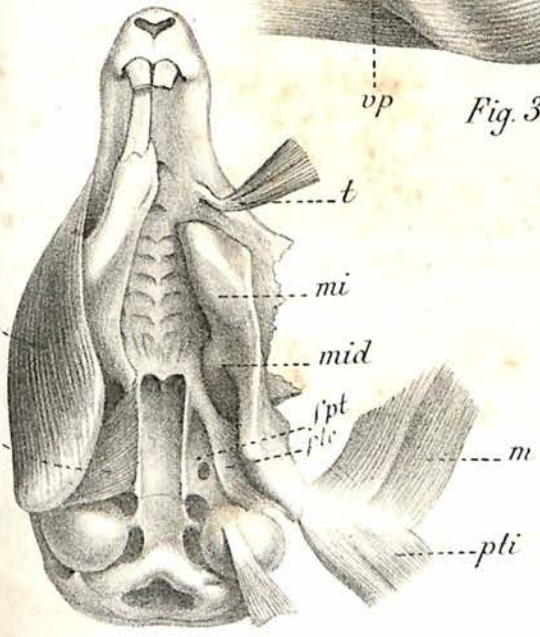

Fig. 7

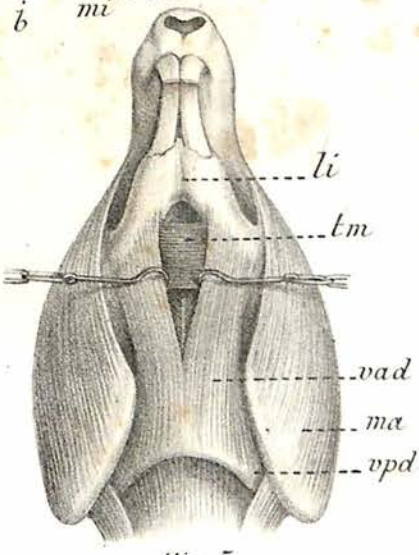

Fig. 5

Millot lith

Appareil masticateur des Rongeurs

est située au-dessus de celle du muscle précédent. Il va s'insérer, d'autre part, au bord postérieur de l'os maxillaire inférieur, et, partiellement, à sa face interne, mais surtout au pourtour interne du condyle articulaire qui présente une fossette d'insertion à ce niveau. Ce muscle écarte les incisives et projette la mâchoire en avant.

Je me propose d'étendre mes recherches au plus grand nombre possible de Rongeurs, en raison de l'intérêt qu'offre, dans ce groupe si difficile à classer, toute disposition susceptible de fournir des caractères distinctifs entre les diverses espèces qui le constituent. Il est intéressant de savoir si les traits anatomiques qui ont fourni la matière de ce Mémoire correspondent à un groupe naturel, dans l'ordre des Rongeurs, ou s'ils se rencontrent chez des espèces variées et bien différentes par le reste de leur organisation.

EXPLICATION DE LA PLANCHE X

Arctomys marmotta.

Fig. 1. Fragment antérieur d'un os maxillaire inférieur, vu par sa face interne, montrant la facette articulaire et l'incisive taillée en biseau effilé, avec ses stries.

Fig. 2. Le même fragment vu par sa face supérieure.

Fig. 3. Face droite de la tête de la Marmotte. — *ls*, ligament supérieur de l'articulation médio-maxillaire; *tm*, tubercule massétérin; *t*, tendon du faisceau antérieur du muscle masséter; *mi*, os maxillaire inférieur; *a* et *b*, insertion supérieure de la grande portion du muscle masséter; *aoe*, apophyse orbitaire externe; *tfs*, faisceau supérieur du muscle temporal; *tfm*, faisceau moyen du muscle temporal; *tfi*, faisceau inférieur du muscle temporal; *vp*, ventre postérieur du muscle digastrique.

Fig. 4. Muscle masséter isolé, vu du côté droit; son faisceau maxillaire est rabattu, son tendon d'origine (*t*) étant coupé. — *tm*, tubercule massétérin; *o*, orbite; *te*, muscle temporal.

Fig. 5. Tête de Marmotte vue par la face inférieure. — *li*, ligament inférieur de l'articulation médio-maxillaire; *tm*, muscle transverso-maxillaire découvert, les ventres antérieurs du muscle digastrique étant maintenus un peu

écartés; *vad*, ventre antérieur du muscle digastrique; *vpd*, ventre postérieur du muscle digastrique; *ma*, muscle masséter.

Fig. 6. Tête de Marmotte, face inférieure, le muscle digastrique étant sectionné au niveau de la région moyenne de son ventre antérieur et de l'extrémité postérieure de son ventre postérieur. — *var*, portion antérieure du ventre antérieur du digastrique relevée; *tm*, muscle transverso-maxillaire; *mh*, muscle mylo-hyoïdien; *rd*, raphé sus-hyoïdien, élargi en triangle; *vap*, portion postérieure du ventre antérieur du muscle digastrique rabattue; *vp*, ventre postérieur du muscle digastrique.

Fig. 7. Même tête, montrant les régions plus profondes. — *t*, tendon du faisceau maxillaire du masséter, inséré sur le tubercule massétérin; *mi*, bord inférieur de l'os maxillaire inférieur; *mid*, portion dentifère de cet os; *fpt*, fosse ptérygoïdienne mise à découvert par l'ablation du muscle ptérygoïdien interne; *pte*, muscle ptérygoïdien externe; *m*, muscle masséter; *pti*, muscle ptérygoïdien interne, uni au masséter par un tendon.

OBSERVATIONS

SUR

UNE MALADIE ANALOGUE AU SCORBUT

OBSERVÉE CHEZ CERTAINS REPTILES

Par M. E. MAGITOT.

Il y a déjà plusieurs années, mon ami le professeur Léon Vaillant avait remarqué chez certains Reptiles de la ménagerie du Muséum, et particulièrement chez les Ophidiens, une maladie singulière, qui paraissait avoir pour siège principal la cavité buccale, avec déformation et gonflement de la tête et quelques autres phénomènes sur le tégument extérieur.

Cette maladie avait attiré à plusieurs reprises l'attention, non seulement de M. Vaillant, mais encore des employés et gardiens de l'ancienne ménagerie ou de la nouvelle, et spécialement de M. Desguez. Cependant elle ne paraît avoir été décrite par aucun auteur.

En effet, ni le traité magistral de Duméril et Bibron, ni les dictionnaires d'histoire naturelle parus depuis le commencement de ce siècle, ni Schlegel, ni Ruftz de Lavison, n'en font mention. M. Sénéchal lui-même, qui publia en 1865 une note sur *quelques points de pathologie comparée observés chez les pensionnaires du Muséum*, semble en avoir complètement ignoré l'existence, et se borne à signaler chez quelques Ophidiens des espèces de kystes sous-cutanés, très communs il est vrai dans cet ordre de Reptiles. Seul, Jacquart relate les observations suivies d'autopsie de quatre Boas de la ménagerie, morts l'un à la suite d'ulcération de la voûte palatine, avec helminthes du conduit laryngé, les trois autres d'angine diph-

téritique, dans laquelle on aurait trouvé l'identité des fausses membranes avec celles du croup chez l'homme (1).

Cette maladie, toutefois, est loin d'être rare ; car, en réunissant les cas que nous avons observés nous-même à la ménagerie du Muséum à ceux que nous avons pu retrouver dans une enquête rétrospective, nous sommes parvenu au chiffre d'une trentaine de cas bien caractérisés; elle est, du reste, connue dans les ménageries de Reptiles, où elle cause une grande mortalité, sous le nom de *mal de gueule*.

Nous verrons plus loin comment se répartissent par espèces les cas observés ; mais il nous faut établir d'abord quels sont les caractères essentiels de l'affection.

Or nos études sur cette maladie chez plusieurs sujets de la ménagerie, et en particulier chez un Python molure, nous permettra de décrire les lésions pathologiques.

Ce Python molure, qui est un sujet adulte de trois à quatre mètres de longueur, est entré à la ménagerie en mai 1878. Il fut pris il y a environ deux ans, et sans cause appréciable, des accidents qu'on observe aujourd'hui.

La tête est absolument déformée ; de telle sorte qu'au lieu d'être amincie et effilée antérieurement, comme à l'état normal, elle présente à son extrémité le même diamètre qu'à sa base ; elle est comme sphéroïdale. Cette déformation est due au gonflement considérable des deux côtés de la mâchoire supérieure. La peau et les écailles ne présentent cependant rien de particulier ; mais les yeux, qui sont atteints par le gonflement, sont soulevés, frappés d'exophtalmie. En outre, la cornée est devenue opaque et la vision est abolie (pl. XI, fig. 2).

Si l'on obtient de l'animal l'ouverture de la gueule, on reconnaît aussitôt que la mâchoire supérieure est le siège d'une inflammation des plus vives, tandis que l'inférieure ne semble pas différer sensiblement de l'état normal.

La muqueuse qui revêt la mâchoire supérieure est rouge,

(1) Voy. *Comptes rendus et Mémoires de la Société de biologie*, 1857, p. 122, et 1858, p. 83.

injectée, présentant en plusieurs points des foyers purulents. On remarque en outre en dehors, au voisinage de la peau, deux bourrelets de muqueuse qui pendent en réalité hors de la gueule, en sorte que, dans l'état de repos, on voit ces deux bourrelets débordant sur les côtés.

La double rangée de dents qui garnissent la mâchoire supérieure est entièrement désorganisée; un grand nombre sont tombées; quelques autres sont en place, mais déviées et ébranlées. Sur plusieurs points, on remarque un gonflement considérable, avec rougeur et état fongueux de la muqueuse. Sur d'autres, on trouve de véritables ulcérations, avec des amas de matière concrète blanchâtre et épaisse comme du mastic. Cette matière est le pus tel qu'il s'observe chez les Reptiles (pl. X, fig. 2).

Quant à la mâchoire inférieure, elle est ordinairement beaucoup moins atteinte; quelquefois même elle reste entièrement saine.

Tel est l'état de la gueule, ainsi que nous l'avons observé chez le Python molure qui fut pendant deux ans malade à la ménagerie, et qui vient de mourir le 28 mars. Tel était aussi l'état que nous avons constaté à l'autopsie de plusieurs autres Pythons dont les têtes avaient été conservées dans l'alcool depuis plusieurs années.

Mais les lésions anatomiques ne se bornent pas à la muqueuse buccale; ainsi on observe d'abord des gonflements de la région oculaire avec injection de la conjonctive, des traces de kératite et une sorte de suintement séreux. Autour de la tête et au voisinage de la région cervicale, on rencontre les tubérosités déjà signalées par Duméril et Sénéchal sous le nom de kystes, et qui semblent être pour nous des ganglions lymphatiques enflammés sous l'influence des lésions du voisinage. Enfin, plusieurs points de la peau, et en particulier les interstices des écailles ventrales, sont le siège de traînées ou plaques érythémateuses dont l'aspect rappelle assez bien les plaques pétéchiales.

A ces différents signes objectifs, il faut ajouter d'abord que

les sujets atteints de cette affection éprouvent des difficultés plus ou moins grandes à saisir leur proie; ils deviennent nonchalants, se refroidissent et meurent. La durée de l'affection est toutefois fort longue; le Python molure qui vient de succomber a été, comme on l'a vu, malade pendant deux ans.

L'examen du mucus buccal a été entrepris au point de vue de l'existence présumée d'organismes qui pourraient être les agents de la maladie. Cette recherche a été faite au laboratoire de M. Pasteur, et par les soins obligeants de M. le docteur Roux.

Les résultats sont que dans le mucus buccal pris sur le Python malade, et observé à l'état frais un quart d'heure après, on reconnaît l'existence de bacilles dont le caractère et le nombre sont tels que, suivant l'expression de M. Pasteur, ils ont certainement « *une influence pathogène* ».

Ces bacilles ont été dessinés par nous au laboratoire de l'École normale; la figure est annexée à ce mémoire (pl. XI, fig. 4). Quant à leur signification, sans vouloir rien préjuger ici de leur rôle essentiel dans la production de la maladie, nous devons nous borner à en signaler l'existence. Ces bacilles sont très abondants; ils paraissent *purs*, c'est-à-dire sans mélange d'aucun autre organisme. Ce sont des bâtonnets de 1 à 2 μ de longueur, se colorant par les couleurs d'aniline, le bleu de gentiane et les autres agents usités en pareil cas.

Si, maintenant, reprenant les considérations cliniques, nous essayons de grouper les cas observés depuis une dizaine d'années à la ménagerie, et dans lesquels la maladie a été exactement reconnue, nous arrivons au résultat suivant :

Nous commencerons par énumérer les observations de M. Desguez :

1° Un Télescope (couleuvre d'Égypte), mort en 1875;

2° Un Crotale, malade vers la même époque, mort;

3° Deux Bothrops, morts;

4° Un Boa constrictor, malade en 1876, guéri;

5° Deux grands Lézards Varans du désert, malades en 1876, morts ;

6° Un Crotale entré malade le 19 janvier 1883, mort le 15 novembre suivant sans avoir voulu manger une seule fois ;

7° Deux Pythons, morts ;

8° Un grand Python molure, guéri après plusieurs mois de maladie ;

9° Le Python observé récemment par nous et qui vient de mourir ;

10° Un grand Lézard Varan de Sumatra, malade en ce moment ;

11° Une Couleuvre (*Tropidonotus fasciatus*) également malade en ce moment, avec les phénomènes ordinaires : gonflement et déformation de la tête, boursouflement des yeux, cécité, ulcérations sanguinolentes de la gueule, raies jaunâtres aux écailles ventrales, etc.. ;

12° Les quatre autopsies de Jacquart, citées plus haut.

Ceci porte à 18 le nombre des sujets malades à la ménagerie. A ce nombre il faut ajouter les pensionnaires nombreux que reçoit pendant l'hiver le Muséum, et qui proviennent des ménageries ambulantes.

Chez ces derniers, la mortalité est considérable, presque constante, c'est-à-dire que c'est précisément à cette affection que succombent si fréquemment les Serpents exhibés dans les foires. La cause ici n'est pas difficile à trouver, c'est encore à l'absence complète de soins de propreté, à l'encombrement, au défaut de nourriture, au refroidissement.

C'est ainsi qu'une vingtaine environ de Boas et Pythons sont morts à la ménagerie, entrés malades par suite de mauvais traitements.

Nous arrivons de la sorte au chiffre de trente-quatre sujets atteints du *mal de gueule*, sur lesquels trois seulement ont survécu.

Ces faits établissent, en outre, de la manière la plus nette, le mécanisme de production de la maladie et les conditions de son développement.

L'exemple d'un grand Python qui a guéri au Muséum, vient encore confirmer cette pathogénie : arrivé à la ménagerie, après un très long voyage, dans une caisse humide et malpropre, sans protection contre le froid, il présenta tous les phénomènes de la maladie, mais après six mois d'une installation salubre et chaude, il se remit complètement.

Ces considérations ne seraient pas complètes si nous n'y ajoutions certaines remarques touchant la nature infectieuse et la contagion de la maladie.

Plusieurs observations de M. Desguez établissent clairement que la cohabitation de certains Reptiles avec un individu malade produit presque inévitablement la contagion ; des Couleuvres, des Lézards placés dans la cage d'un Boa affecté, ont été malades à leur tour. Cependant nous devons dire que nos tentatives d'inoculation du pus d'un individu affecté à un autre n'ont pas, jusqu'à présent, donné de résultat.

CONCLUSIONS

1° Il existe chez les Reptiles, et plus communément chez les Ophidiens, une affection non décrite jusqu'à présent et qui occupe la gueule et les régions voisines, s'accompagnant de phénomènes généraux et de certains symptômes cutanés. Cette affection, grave, le plus souvent mortelle, paraît être tout à fait comparable au scorbut ;

2° Les lésions anatomiques, observées chez les sujets malades ou à l'autopsie, sont celles du scorbut : inflammation de la muqueuse buccale, abcès, hémorragies, ulcérations, chute des crochets, plaques cutanées d'apparence hémorragique, inflammation des ganglions lymphatiques de la tête et du cou, etc.;

3° Les causes et le mécanisme de production de la maladie sont analogues à ceux qui amènent le scorbut, c'est-à-dire l'encombrement, l'humidité, le refroidissement, et, en général, toutes les mauvaises conditions hygiéniques ;

Fig. 1

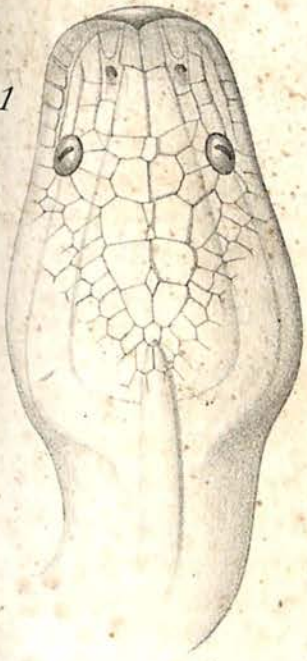

Fig. 4

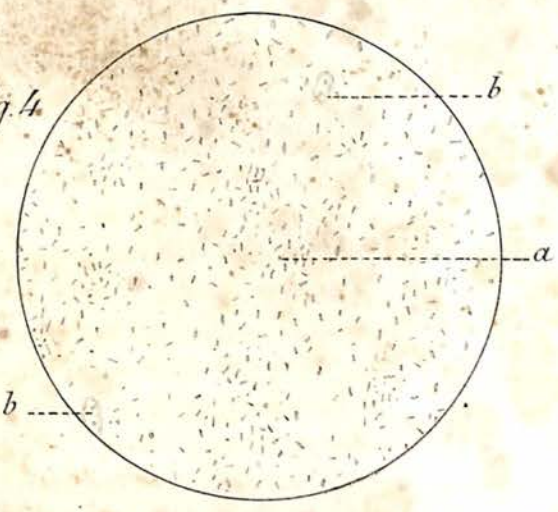

Fig. 2

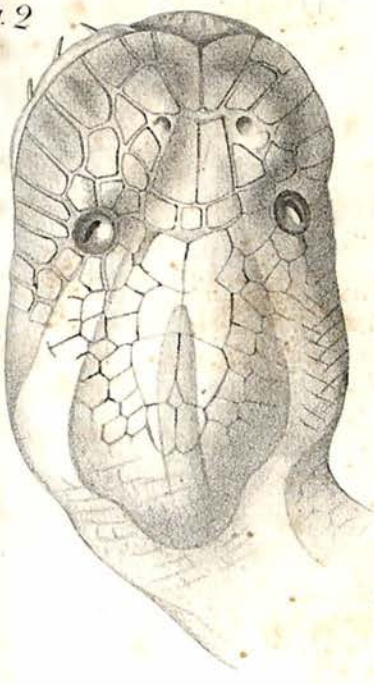

Fig. 3

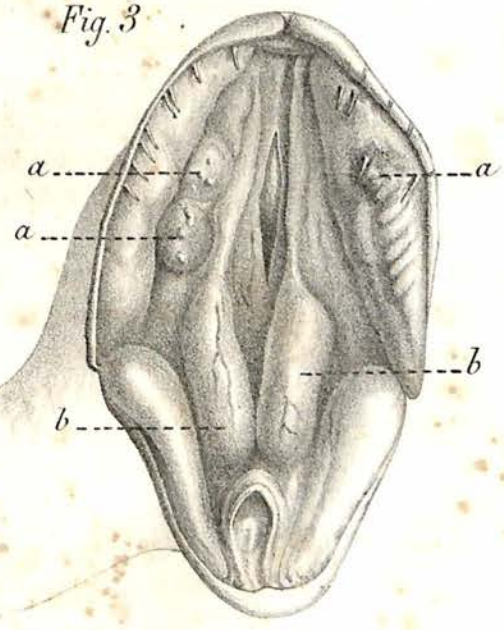

Nicolet et Magitot, ad. nat. del. Millot lith.

Maladie de la gueule des Reptiles.

4° L'étude microscopique du mucus buccal chez les sujets malades a conduit à la découverte d'un nombre considérable de bacilles que M. Pasteur n'hésite pas à regarder comme les agents morbides ;

5° La maladie est susceptible de guérison soit spontanée, soit provoquée par la suppression des conditions susdites de son développement, c'est-à-dire par l'installation des sujets atteints dans un milieu convenablement chauffé, privé d'humidité et pourvu de toutes les conditions de propreté ;

6° Les applications astringentes locales, teintures végétales, la teinture d'iode, l'acide chromique faible, paraissent modifier sensiblement l'état de la muqueuse buccale chez les sujets dont la maladie n'est pas trop avancée. Toutefois l'issue la plus ordinaire est la mort.

EXPLICATION DE LA PLANCHE XI

Fig. 1. Forme extérieure de la tête d'un Python sain.

Fig. 2. État extérieur de la tête d'un Python de même taille que le précédent, et affecté de *mal de gueule*. La tête est entièrement déformée par gonflement de toutes les parties; les yeux sont opaques et les crochets ébranlés font saillie hors de la cavité buccale.

Fig. 3. État de la muqueuse buccale chez le même Python (fig. 2). — *a a a*, abcès et ulcérations ayant entraîné l'ébranlement et la chute des crochets; *b b*, état injecté et boursouflé de la muqueuse.

Fig. 4. Préparation microscopique d'une goutte de muco-pus, empruntée aux ulcérations indiquées dans la figure précédente.— *a*, bacilles en bâtonnet *b*, cellules épithéliales de la muqueuse.
Grossissement de 750 diamètres.

BIBLIOGRAPHIE

CATALOGUE OSTÉOLOGIQUE DES MAMMIFÈRES

DU MUSÉUM D'HISTOIRE NATURELLE DES PAYS-BAS

Par M. F.-A. JENTINK

1 vol. in-8°, Leyde, 1887.

Depuis plusieurs années, Schlegel, puis M. F. A. Jentink se sont donné la tâche de faire connaître au monde scientifique les richesses que renferme le Musée d'histoire naturelle des Pays-Bas. Ils ont déjà fait paraître huit volumes, consacrés à la revue méthodique et critique des collections déposées dans cet établissement.

Aujourd'hui, M. Jentink vient d'accroître cette série de publications en nous donnant un neuvième volume comprenant le catalogue ostéologique des Mammifères. Ce nouvel ouvrage ne peut être accueilli qu'avec la plus grande faveur, car il servira à guider les savants en les informant des espèces rares ou intéressantes qu'ils peuvent observer au Musée de Leyde, et il facilitera ainsi les études zoologiques et ostéologiques.

Nous venons de parcourir le volumineux catalogue de M. Jentink et nous avons été surpris par le nombre et la valeur des échantillons qui s'y trouvent mentionnés. Le Musée de Leyde ne renferme pas, en effet, moins de 1103 squelettes de Mammifères et de 3898 têtes de ces mêmes animaux. Certaines séries sont particulièrement remarquables, spécialement celle des Singes (276 squelettes ; 830 crânes), celle des Chiroptères (128 squelettes; 637 crânes); celle des Carnivores (218 squelettes ; 597 crânes). Dans la partie consacrée aux

Cétacés, nous trouvons l'indication de pièces précieuses ayant servi à établir des diagnoses spécifiques ou ayant été figurées. Je mentionnerai les crânes des *Steno Malayanus* (Less.) et *Reindwardtii* (Schl.) représentés dans les *Abhandlungen* de M. Schlegel. Le second de ces échantillons est un des types de l'espèce. Le crâne du *Prodelphinus longirostris*, décrit par Gray dans les *Spicilegia*, a été figuré dans les *Abhandlungen*. Il en a été de même du squelette du *Prodelphinus superciliosus* de Garnot et Lesson, du squelette du *Delphinus delphis* de Linné, du squelette (type) du *Lagenorhynchus Eschrictii* de Schlegel, du squelette (type) du *Neomeris melas* de Schlegel, du squelette (type) du *Sibbaldius Schlegelii* de Flower. Dans toutes les sections du catalogue, on trouverait d'aussi précieuses richesses à signaler, mais celles qui viennent d'être rappelées peuvent déjà donner une idée de la valeur des collections du Musée de Leyde.

Les savants, qui ont eu la direction de ce grand établissement scientifique, ne paraissent pas avoir eu seulement pour but de réunir les squelettes ou les crânes du plus grand nombre possible de Mammifères, mais ils nous semblent, d'après la lecture du catalogue de M. Jentink, avoir songé à grouper plusieurs échantillons d'une même espèce, dans le but probable de déterminer les variations que peut présenter à l'état libre une forme animale déterminée. On comprend quelle est la valeur que possèdent, pour les zoologistes, des collections ainsi constituées. On peut citer comme exemple de ces séries, celle qui se rapporte au *Cuscus orientalis* de Pallas, renfermant 7 squelettes et 62 crânes. Pour la plupart des espèces on a eu le soin de placer à côté des squelettes ou des crânes de mâles des squelettes ou des crânes de femelles et de jeunes individus d'âges divers.

Lorsqu'on se souvient que le Musée de Leyde a été dirigé par Temmink, par Schlegel et maintenant par Jentink, on ne saurait être surpris de le voir renfermer des collections d'une aussi grande valeur, et de reconnaître qu'elles ont été constituées suivant un excellent esprit scientifique.

Il serait à souhaiter qu'il fût fait partout ce qui a été fait à Berlin, à Londres, à Leyde, qu'on se décidât enfin à placer, à côté des Vertébrés, conservés en peau, leur squelette. Ce n'est qu'en procédant ainsi qu'il est possible de faire de la bonne zoologie, car à notre époque il est démontré que c'est seulement en joignant à l'étude des caractères extérieurs celle du squelette, qu'il est possible de préciser les particularités spécifiques d'un animal. Est-il besoin d'ajouter que beaucoup de petites espèces ne peuvent être reconnues que par l'examen de leur squelette. Aussi espérons-nous qu'au Muséum de Paris, tout en laissant au service de l'anatomie comparée les pièces qui lui sont nécessaires, on ne tardera pas à rattacher aux diverses collections zoologiques de Vertébrés les squelettes des espèces qu'elles comprenent.

H. F.

ARTICLE N° 5.

RECHERCHES ANATOMIQUES, HISTOLOGIQUES ET EMBRYOLOGIQUES

SUR

L'APPAREIL GASTRIQUE DES OISEAUX

Par M. Maurice CAZIN.

INTRODUCTION

Passant en revue les divers procédés employés par la Nature pour le perfectionnement des organismes, l'illustre chef de la zoologie physiologique a formulé ainsi l'un des principes de physiologie générale dont il a le premier démontré l'importance : « Ce qui contribue à donner aux êtres animés un rang plus ou moins élevé, c'est la qualité bien plus que la quantité des produits de la machine vivante. Or, dans les créations de la Nature, de même que dans l'industrie des hommes, c'est surtout par la *division du travail* que ce perfectionnement s'obtient (1). » Et, plus loin, venant à parler des organismes supérieurs, dans lesquels la division du travail s'accentue de plus en plus, les facultés diverses s'isolant et se localisant, H. Milne Edwards dit également : « Les facultés de l'animal deviennent d'autant plus exquises que cette division du travail est portée plus loin ; quand un même organe exerce à la fois plusieurs fonctions, les effets produits sont tous imparfaits, et tout instrument physiologique remplit d'autant mieux son rôle que ce rôle est plus spécial (2). »

La plupart des modifications essentielles que présente l'appareil digestif des Vertébrés résultent, en effet, de la division

(1) H. Milne Edwards, *Leçons sur la physiologie et l'anatomie comparée de l'homme et des animaux*, t. I, p. 16.

(2) *Loc. cit.*, p. 19.

du travail fonctionnel, qui peut s'opérer dans des conditions différentes, pour aboutir au même résultat. C'est ainsi que chez les animaux qui se nourrissent de matières végétales, l'action des sucs digestifs est d'autant plus efficace que les aliments se trouvent mieux broyés et divisés : chez le Mammifère, ce broiement est effectué dans la cavité buccale par un appareil masticateur, c'est-à-dire par les mâchoires armées de dents, aidées de l'action des joues, des lèvres et de la langue, et les parois musculaires de l'estomac ne donnent guère lieu qu'à des phénomènes de transport; chez l'Oiseau la mastication buccale n'existe pas, mais, en revanche, il se produit une division du travail dans l'estomac même, les fonctions chimique et mécanique de l'estomac se localisant la première dans le ventricule pepsique, la deuxième dans le gésier, qui, lorsque ses muscles sont bien développés, constitue souvent un organe triturateur assez puissant pour ne pas le céder en force à l'appareil masticateur des Mammifères.

Lorsque l'on compare l'estomac des Oiseaux, et particulièrement l'estomac des Oiseaux granivores, aux estomacs simples que l'on observe chez les Reptiles, les Batraciens et les Poissons, on voit que la division de l'estomac, chez l'Oiseau, en deux parties de valeur physiologique différente, constitue un perfectionnement notable de l'appareil digestif; et, si l'existence d'un appareil de mastication buccale donne à l'appareil digestif de la plupart des Mammifères un caractère de supériorité plus grande, cela tient à ce que la division du travail s'effectue d'une autre façon, qui a précisément pour but de spécialiser davantage le rôle de l'estomac, en reportant une partie de ses fonctions dans une autre portion de l'appareil digestif.

L'appareil gastrique des Oiseaux, exerçant à la fois un rôle chimique et un rôle mécanique, le plus souvent très important, offre donc, en réalité, une organisation beaucoup plus compliquée que celle de l'estomac des autres Vertébrés. L'étude de cet appareil présente, par conséquent, un intérêt

tout particulier, et j'ai cru utile de la reprendre entièrement, parce que les observations qui ont été publiées sur l'estomac des Oiseaux, disséminées dans différents ouvrages, sont, pour la plupart, tout à fait incomplètes.

Les variations que présente la structure fondamentale de l'estomac, dans les différents groupes qui composent la classe des Oiseaux, étant essentiellement liées au mode d'alimentation, j'ai surtout cherché à étudier, d'une façon complète, l'organisation de l'estomac chez un nombre suffisant d'espèces appartenant aux différents régimes, et j'ai fait ainsi un travail d'ensemble qui, jusqu'ici, n'avait tenté personne, malgré les questions intéressantes que comportait le sujet. Parmi les auteurs qui ont étudié l'estomac des Oiseaux, les uns, et ce sont naturellement les plus anciens, se sont occupés uniquement de l'anatomie macroscopique; les autres, plus récents, ont observé certains détails d'anatomie microscopique. Ayant divisé ce travail en deux parties, se rapportant, la première à l'anatomie macroscopique, la deuxième à l'anatomie microscopique, je ferai, au début de chacune d'elles, le résumé des travaux qui s'y rattachent.

Dans la première partie, j'étudierai successivement : la forme extérieure de l'estomac, en insistant principalement sur la forme du gésier des Oiseaux herbivores et granivores, dont l'examen, complété par l'étude de la structure interne, conduit à des conclusions importantes au sujet du fonctionnement de cet organe; la structure de la surface libre de la muqueuse stomacale que l'on a généralement négligée complètement; enfin la structure macroscopique des glandes gastriques composées et leur répartition dans l'épaisseur des parois du ventricule pepsique.

Dans la seconde partie, j'insisterai plus longuement sur la structure microscopique de la muqueuse stomacale, la plupart des travaux qui m'ont précédé ne renfermant, sur ce sujet, que des données incomplètes, dont quelques-unes même sont erronées. Cette description de la structure microscopique de la muqueuse stomacale et des glandes gastriques

composées, chez une trentaine d'oiseaux herbivores, granivores, insectivores, omnivores et carnivores, sera complétée par une étude du développement embryonnaire de l'estomac.

En terminant, je résumerai brièvement, sous forme de conclusions, les faits principaux que j'ai pu observer, en soulignant les résultats que je crois m'appartenir, après avoir analysé soigneusement tous les travaux dont j'ai eu connaissance.

Les recherches que j'ai entreprises, il y a plus de trois années, sur la structure du tube digestif des Oiseaux, et que j'ai dû limiter, pour le présent, à l'estomac, ont été exécutées dans le laboratoire de zoologie anatomique du Muséum. C'est grâce aux matériaux mis à ma disposition par M. le professeur A. Milne Edwards, grâce surtout à ses conseils, à la sage direction qu'il a donnée à mes recherches, que j'ai pu entreprendre et accomplir ce travail. Aussi me fais-je un devoir d'adresser ici à mon très éminent maître la vive et respectueuse expression de ma reconnaissance et de le remercier des bienveillants encouragements qu'il n'a cessé de me prodiguer depuis le commencement de mes études scientifiques.

Je tiens également à exprimer ma profonde gratitude à M. le professeur Ranvier, qui a bien voulu, à plusieurs reprises, examiner mes préparations, et à M. le professeur Cornil, qui, après m'avoir accueilli dans son laboratoire, m'a constamment prêté le précieux appui de sa longue et sûre expérience, s'est intéressé à mes efforts et a multiplié à mon égard les preuves de son inépuisable bienveillance.

Je dois enfin remercier vivement M. le docteur Filhol, sous-directeur du Laboratoire de zoologie anatomique, qui, pendant toute la durée de mes recherches, m'a toujours témoigné la plus grande sollicitude, M. Oustalet, aide-naturaliste au Muséum, qui m'a fourni de nombreuses indications, et M. le docteur Viallanes, répétiteur à l'École des hautes études, dont les soins éclairés ne m'ont jamais fait défaut.

HISTORIQUE DES TRAVAUX RELATIFS A L'ANATOMIE MACROSCOPIQUE DE L'ESTOMAC DES OISEAUX

Réaumur (1752) (1), dans ses recherches *sur la digestion des Oiseaux*, s'est occupé uniquement de déterminer expérimentalement l'action triturante ou dissolvante de l'estomac sur les aliments et les objets divers qu'il introduisait dans cet organe; il a laissé complètement de côté l'étude anatomique du ventricule succenturié et du gésier, et n'a donné aucun renseignement précis sur le mode de fonctionnement des muscles du gésier.

Ayant à passer en revue un grand nombre de travaux qui se rapportent plus directement à l'objet de mes recherches, je me borne à mentionner ces expériences, qui sont d'ailleurs universellement connues.

Hunter (1786) (2), à l'exemple de Harvey, a constaté par l'auscultation le bruit que font, en s'entre-choquant, les pierres contenues dans le gésier des Oiseaux granivores, lorsque cet organe est en activité, et il s'est ainsi rendu compte du rôle que jouent ces pierres dans le broiement des aliments; mais il a été moins heureux en cherchant à étudier directement les mouvements du gésier, et il dit n'avoir pu les observer ni même les sentir avec la main.

Hunter a pensé, toutefois, que les deux faces internes du gésier glissaient en sens contraire, l'une par rapport à l'autre, et cela dans une direction *circulaire* et non rectiligne; il a vu la nécessité d'un mouvement circulaire dans ce fait que les poils de chenilles implantés, à certaines époques de l'année, dans la membrane cornée du gésier du Coucou, sont disposés dans un seul sens, à partir d'un point central correspondant à la partie moyenne de la couche cornée. Ainsi qu'on le verra,

(1) Réaumur, *Sur la digestion des Oiseaux*, 1er mém. (*Mém. Ac. sc.*, 1752, p. 266-307); 2e mém. (*id.*, p. 461-495).

(2) Hunter, *Œuvres complètes*, trad. par Richelot, 1839-1841, t. IV, p. 158.

l'étude de la structure du gésier des Oiseaux granivores ne confirme pas cette hypothèse d'un mouvement circulaire.

Dans ses troisième et quatrième lectures (1814) (1), *Home* donne la description très sommaire de l'estomac d'un certain nombre d'Oiseaux carnivores, herbivores et granivores, indiquant principalement la forme des glandes du ventricule succenturié et leur mode de répartition. Il a figuré ces glandes chez l'Aigle, le Fou de Bassan, la Mouette, le Pigeon, le Cygne, l'Oie, la Poule, le Dindon, l'Autruche d'Amérique, l'Autruche d'Afrique, et il n'a rencontré de glandes multilobées que chez des Oiseaux herbivores ou granivores.

Comme conclusion de ses observations, Home cherche à établir les relations qui peuvent exister entre le genre de vie des Oiseaux et le nombre ainsi que la complication des glandes de leur estomac; son opinion est que moins la nourriture est abondante, suivant les conditions plus ou moins difficiles de son existence, plus l'Oiseau a besoin d'*économiser* sa nourriture et doit avoir dans ce but des glandes nombreuses et compliquées.

Dans sa cinquième lecture, Home s'occupe du fonctionnement du gésier. Pour les Oiseaux qui se nourrissent de grains et les Oiseaux de proie, il dit seulement que le contenu de leur gésier subit un mouvement rotatoire. Chez les herbivores il y a au contraire, d'après lui, un mouvement différent provenant d'une forme différente du gésier; prenant comme exemples le Dindon, l'Oie, le Cygne, il dit que chez ces Oiseaux la masse musculaire *gauche* du gésier est beaucoup plus développée que celle du côté *droit*, et que l'action principale est exercée par la masse musculaire gauche, tandis que la masse musculaire droite sert à ramener en arrière les aliments. Il est à remarquer qu'en désignant comme *droite* et *gauche* les masses musculaires *antérieure* et *postérieure*, Home a méconnu l'orientation du gésier dans le corps de l'animal.

(1) Home, *Lectures on comparative Anatomy*, t. I.

En 1817, Home (1) a décrit et figuré, chez l'Hirondelle de Java, les glandes du ventricule succenturié comme étant bordées de franges libres, dont la hauteur est supérieure à celle des glandes elles-mêmes.

Cuvier (2) a donné des descriptions macroscopiques de l'estomac pour un certain nombre d'Oiseaux, et il dit que la surface interne du ventricule succenturié « peut être unie et lisse, plissée en long, ce qui est rare, elle peut présenter autant de mamelons que d'orifices de glandes, être divisée par de nombreux feuillets plissés, ondulés et contournés autour des orifices, et même frangés, ce qui donne à ces parois l'aspect velouté ». La surface interne du ventricule succenturié peut évidemment, dans beaucoup de cas, paraître unie et lisse à l'œil nu, mais je n'ai pas rencontré d'oiseau où elle se montrât, à l'examen microscopique, entièrement dépourvue de saillies. Chez la Grue, le Grand Plongeon, le Castagneux, le Cygne, Cuvier a parfaitement vu les plis lamellaires de la muqueuse du ventricule succenturié, formant des circonvolutions autour des orifices des glandes.

Sous le rapport de la composition musculeuse du gésier, Cuvier distingue le *gésier simple* des Rapaces et d'un certain nombre d'Échassiers et de Palmipèdes, qui possède « une simple couche musculeuse, dont la coupe épaisse d'une, deux ou trois lignes, au plus, est à peu près égale partout, sans qu'on puisse dire dans ce cas que le gésier est armé de muscles particuliers », et le *gésier compliqué*, qu'on rencontre principalement chez tous les Granivores, et dans lequel il y a « deux muscles qui sont comme surajoutés à la structure ordinaire ». Dans ce cas, lorsqu'on sectionne le gésier suivant un plan parallèle à ses deux faces, « la partie charnue de ces muscles présente la figure d'une massue courbée en arc, dont la concavité répond aux parois intérieures de l'estomac, et dont le

(1) Home, *Some account of the Nests of the Java Swallow and of the glands that secrete the mucus of which they are composed* (*Philos. Trans.*, t. CVII).

(2) Cuvier, *Leçons d'anatomie comparée*, 2e édition, t. IV, 1835, p. 82.

gros bout de celui qui est antérieur ou inférieur touche au pylore, tandis que le petit bout de l'autre muscle est placé également en avant, mais autour du cardia ». La seule conclusion tirée par Cuvier de cette disposition, est que « la plus grande force des muscles du gésier devait être exercée pour empêcher la sortie des aliments, ou pour les broyer au fond du cul-de-sac ».

Pour ce qui concerne la structure du revêtement coriace du gésier, il est important de noter que déjà Cuvier avait fait, pour l'Autruche, cette remarque : « L'épiderme n'y semble composé que de petites aiguilles cylindriques, pressées les unes contre les autres, ou perpendiculaires aux parois de l'estomac ; elles se séparent très facilement l'une de l'autre et se détachent de ces parois avec la même facilité. » Cuvier dit également que « l'épiderme du gésier, dans les Perroquets, est de même formé évidemment d'aiguilles appliquées les unes contre les autres, mais elles y paraissent inclinées en avant ou en arrière, ou perpendiculaires, suivant les ondulations ou les plis que forment les parois de cet estomac, et elles sont détachées et libres à la surface interne de ce viscère qu'elles rendent inégale et hérissée de papilles ».

H. Milne Edwards a montré (1860), dans ses leçons magistrales (1), que les glandes gastriques composées des Oiseaux étaient tantôt distribuées à peu près uniformément sur toute la surface des parois du ventricule pepsique (Emeu, Casoar de la Nouvelle-Hollande, Aptéryx, Aigle, Faucon, Perroquets, Cygne), tantôt groupées de façon à former une ceinture annulaire (Dindon, Pétrel) ou deux masses ovalaires (Marabout, Cormoran), ou même une seule masse circulaire (Nandou), ou ovalaire (Autruche). Exposant les principaux résultats des expériences instituées par les membres de l'ancienne Académie *del Cimento* et par quelques autres physiologistes, pour démontrer la puissance de l'action triturante du gésier,

(1) H. Milne Edwards, *Leçons sur la physiologie et l'anatomie comparée de l'homme et des animaux*, t. VI, 1860, 55e leçon, p. 295-300, et t. V, p. 255.

H. Milne Edwards rappelle que « Borelli évalua à treize cent cinquante livres la force déployée par le gésier d'un Dindon, une pression égale à six cent soixante-quinze livres étant produite par chacune des faces opposées de cet organe », et que, d'autre part; dans les expériences de Réaumur, « un tube de métal qui ne pouvait être aplati entre une pince qu'à l'aide d'une pression équivalant à plus de quatre cent trente-sept livres, exercée sur chaque branche de l'instrument, éprouva cette déformation dans le gésier d'un Dindon ».

Parlant de la structure du gésier, H. Milne Edwards a surtout insisté sur ce fait que l'épaisseur de la couche musculeuse du gésier est plus ou moins grande, suivant la dureté des aliments sur lesquels l'organe exerce son action triturante; c'est ainsi que dans les espèces omnivores ou granivores le gésier est généralement très puissant, et qu'il est, au contraire, peu musculeux dans les espèces carnassières et souvent se distingue à peine du ventricule pepsique, dont il semble être la continuation.

Garrod (1) (1872), en décrivant la forme extérieure et les muscles du gésier de l'Oie, a méconnu complètement l'asymétrie de cet organe par rapport à son axe longitudinal, et par suite, considérant le gésier comme un simple organe d'écrasement, il a cherché à démontrer qu'il ne pouvait en aucune façon s'y produire un mouvement latéral d'une des masses musculaires sur l'autre. D'autre part, s'appuyant sur ce principe que le tissu musculaire, lorsqu'il se contracte, ne change pas de volume, mais gagne en épaisseur ce qu'il perd en longueur, Garrod en a conclu avec raison que les masses musculaires *antérieure* et *postérieure*, et non pas *latérales*, comme il l'a écrit, doivent en se contractant diminuer la cavité du gésier, par le seul fait de l'augmentation que subit leur volume dans une direction perpendiculaire à la direction de leurs fibres.

(1) Garrod, *On the Mechanism of the Gizzard in Birds* (*Proceed. Zool. Soc.*, London, 1872, p. 525-529).

Je dois ajouter que, après avoir affirmé, en résumant les conclusions de ses observations, que toutes les forces résultant de la contraction des muscles du gésier étaient converties en une force compressive perpendiculaire à l'axe longitudinal du gésier, Garrod, dans une courte note jointe à son mémoire, semble être revenu sur son opinion première; il a remarqué en effet que, à l'extrémité inférieure d'une des faces de la cavité du gésier et à l'extrémité supérieure de l'autre, le revêtement coriace était plus puissamment développé que dans le reste du gésier, et il a conclu de ce fait qu'il devait se produire un léger mouvement, en haut et en bas, des deux masses musculaires du gésier pendant leur contraction.

Dans cette note additionnelle, Garrod ne dit pas davantage avoir constaté l'asymétrie du gésier par rapport à son axe longitudinal; étant donné que, en définitive, il n'a tenu aucun compte du fait anatomique essentiel, c'est-à-dire de l'asymétrie des masses musculaires antérieure et postérieure par rapport à l'axe longitudinal du gésier, l'argument tiré de l'épaisseur inégale du revêtement coriace, que Garrod donne à l'appui de l'hypothèse d'un mouvement latéral, ne suffit pas à infirmer les arguments qu'il a cru trouver dans la disposition des masses musculaires, et qui l'ont conduit à affirmer la production exclusive d'une force perpendiculaire à l'axe longitudinal du gésier, lors de la contraction des masses musculaires.

M. *Gadow* (1) (1879), dans un important mémoire sur l'anatomie comparée de l'appareil digestif des Oiseaux, indique brièvement la forme de l'estomac et la puissance musculaire du gésier chez un grand nombre d'Oiseaux. Il adopte la distinction, établie par Cuvier, des gésiers simples et des gésiers compliqués, mais il appelle *muscles latéraux* les masses musculaires des gésiers compliqués, qui, ainsi que je le montrerai, sont, en réalité, l'une antérieure et l'autre postérieure.

(1) Gadow, *Versuch einer vergleichenden Anatomie des Verdauungssystemes der Vögel* (*Jenaische Zeitschrift für Naturwissenschaft*, vol. XIII, Neue Folge VI, 16 planches, Iena, 1879).

M. Gadow, parlant des gésiers simples, pense que leur sécrétion ne doit avoir aucune action chimique, et pour les gésiers compliqués, l'auteur, qui dans ses descriptions semble ne tenir aucun compte de leur asymétrie par rapport à l'axe, dit seulement que les deux faces opposées, limitant la cavité de l'organe, s'appliquent réciproquement l'une sur l'autre par leurs concavités et leurs convexités, et agissent, grâce au mouvement antagoniste des muscles, comme les deux plans d'une râpe.

D'après M. Gadow, il existe une poche pylorique chez les *Pygopodes*, *Steganopodes*, *Erodii*; *Mergus*, *Gallinula*; *Ciconia alba* et *nigra*, *Leptotilus Argala* et *Mœrabu*.

M. *Viallanes* (1878) (1), en étudiant le tube digestif du Carpophage Goliath, a décrit et figuré les dents coniques que porte le revêtement coriace du gésier, et qui ne sont que des épaississements de ce revêtement, la couche glandulaire sous-jacente ne pénétrant pas à leur intérieur.

Des productions semblables ont été décrites par *Garrod* (1878) (2) dans le gésier du *Carpophaga latrans*.

M. *Forbes* (1882) (3), dans une note sur l'anatomie du *Plotus melanogaster*, a consacré quelques lignes à l'estomac de cet Oiseau; mais la description qu'il en donne est si incomplète que j'ai cru devoir la reprendre entièrement, d'autant plus que les dénominations employées par cet anatomiste m'ont paru peu exactes. C'est ainsi que M. Forbes a fait de la poche pylorique du *Plotus melanogaster* un deuxième estomac, et, par conséquent, n'a pas distingué le gésier, qui est cependant assez nettement caractérisé par les aponévroses nacrées qu'il présente sur ses deux faces; et qui, bien que communiquant lar-

(1) Viallanes, *Note sur le tube digestif du Carpophage Goliath* (*Ann. sc. nat.*, 6e série, t. VIII, art. 12).

(2) Garrod, *Note on the Gizzard and other organs of Carpophaga latrans* (*Proceed. Zool. Soc.*, London, 1878, p. 102-105).

(3) Forbes, *On some points in the Anatomy of the Indian Darter* (*Plotus melanogaster*) *and on the Mechanism of the Neck in the Darters* (*Plotus*), *in Connexion with their Habits* (*Proceed. Zool. Soc.*, London, 1882).

gement avec la première division de l'estomac, ne doit pas être confondu avec celle-ci.

M. Forbes, qui d'ailleurs ne s'est pas occupé de la structure microscopique de l'estomac du *Plotus melanogaster*, appelle *épithélium* le revêtement qui tapisse l'estomac dans toute son étendue, en dehors de la portion couverte de filaments; quant à ces filaments, il ne dit rien de leur forme, de leur aspect et de leur nature.

ANATOMIE MACROSCOPIQUE

L'estomac des Oiseaux est généralement considéré comme composé de deux parties, qui forment tantôt une poche unique, tantôt deux poches successives, séparées par un étranglement.

La première partie de l'estomac, qui fait suite immédiatement à l'œsophage, contient dans l'épaisseur de ses parois des glandes qui sécrètent le suc gastrique; on l'a désignée sous les noms d'*infundibulum*, de *ventriculus bulbosus*, de *cavité cardiaque*, de *ventricule*, de *bulbe glanduleux*, de *proventricule*, d'*estomac glanduleux*, de *ventricule succenturié*, de *ventricule pepsique*.

La seconde partie de l'estomac, dont les fonctions sont purement mécaniques, est caractérisée principalement par le grand développement que prend sa tunique musculaire chez beaucoup d'Oiseaux; elle est connue sous les noms de *gésier*, de *ventricule*, d'*estomac musculaire*, d'*estomac proprement dit*, et représente la portion pylorique de l'estomac.

Les variations qu'on observe dans la forme et les dimensions relatives de ces deux parties de l'estomac sont, pour la plupart, énumérées dans un grand nombre d'ouvrages, mais toutes les descriptions qui s'y rapportent sont très succinctes; et, comme avant d'aborder l'examen histologique d'un organe il est nécessaire d'en connaître la structure macroscopique dans tous ses détails, je dois décrire, d'une façon plus complète qu'on ne l'a fait jusqu'à présent, les différentes parties de l'estomac des Oiseaux, et, pour plus de précision,

l'estomac de la Poule domestique sera, tout d'abord, l'objet d'une description spéciale. Parmi les Oiseaux communs que l'on a sous la main, la Poule domestique est, en effet, celui qui convient le mieux pour une étude complète de l'estomac.

Je passerai ensuite rapidement en revue les principales formes d'estomacs que l'on rencontre dans la classe des Oiseaux, depuis les formes compliquées, présentant un gésier très musculeux, jusqu'aux formes les plus simples, dans lesquelles l'estomac ne comprend qu'une seule poche, à parois faiblement musculeuses.

Dans cette partie descriptive, je négligerai beaucoup de détails bien connus, qui se trouvent dans tous les traités d'anatomie comparée, et j'insisterai, par contre, sur un certain nombre de faits nouveaux que j'ai eu l'occasion d'observer, et sur plusieurs points intéressants au sujet desquels il existe une grande confusion.

ESTOMAC DE LA POULE DOMESTIQUE

Situé presque tout entier dans la partie gauche de la cavité abdominale, l'estomac de la Poule ne dépasse la ligne médiane, vers la droite, que d'une faible quantité, quand on l'observe dans sa position normale.

Le ventricule pepsique, qui est séparé du gésier par un étranglement très net, se trouve caché par le foie, lorsqu'on regarde les viscères en place, dans la cavité abdominale ouverte sur sa face antérieure.

Le gésier, au contraire, fait saillie librement en avant, et, si l'on a eu soin de respecter tous les rapports, il se présente comme une grosse lentille biconvexe, à bord aplati, dont les deux faces convexes sont sensiblement parallèles au plan médian du corps, bien qu'elles puissent à la rigueur paraître inclinées très légèrement de gauche à droite et d'arrière en avant.

Telle est exactement la position normale du gésier, qui,

par conséquent, présente à considérer deux *faces latérales*. J'ai pu, d'ailleurs, vérifier très aisément cette orientation du gésier, en saisissant cet organe entre les doigts à travers les parois de l'abdomen sur l'animal vivant, maintenu dans sa station normale.

Lorsque, au contraire, l'animal étant placé sur le dos, on enlève sans précautions toute la paroi antérieure de l'abdomen, le gésier, n'étant plus maintenu en place, bascule de gauche à droite et sa position se trouve complètement modifiée, ainsi que ses rapports; il vient, en effet, occuper une partie de la moitié droite de la cavité abdominale, et son bord antérieur, reporté à droite, devient latéral, sa face droite devenant postérieure, et sa face gauche antérieure; on voit alors, à gauche, le bord postérieur, qui, de même que le bord antérieur, est devenu latéral. C'est-là l'origine des qualifications erronées qui ont été le plus souvent appliquées aux faces et aux bords du gésier (1), grâce à l'interversion des rapports, et qui faussent, par cela même, toute la description de l'organe.

Surface externe. — L'estomac étant dégagé complètement du corps de l'animal, on voit que le ventricule pepsique est allongé, tubulaire, mais beaucoup plus fortement renflé dans sa partie moyenne qu'à ses deux extrémités. Le gésier, outre ses deux faces latérales, son bord antérieur et son bord postérieur, offre à considérer deux extrémités, l'une inférieure, formant cul-de-sac, l'autre supérieure, faisant suite à la première partie de l'estomac, et deux orifices : l'un, situé au sommet de l'extrémité supérieure, établit la communication entre les deux parties de l'estomac; le deuxième, plus petit, placé au-dessous du premier, en haut et en avant de la face droite du gésier, s'ouvre dans le duodénum et constitue l'orifice pylorique.

Chacune des faces du gésier, dont le diamètre antéro-pos-

(1) Home, *loc. cit.* — Owen, *Anatomy of Vertebrates*, t. II. — Garrod, *loc. cit.* — Gadow, *loc. cit.* — Wiedersheim, *Lerhbuch der vergleichenden Anat. der Wirbelthiere.*

ARTICLE N° 6.

térieur est plus grand que le diamètre vertical, présente une sorte d'aponévrose nacrée formée par deux larges expansions qui partent du centre et s'étalent en forme d'éventail, l'une vers le bord antérieur, l'autre vers le bord postérieur.

L'expansion aponévrotique antérieure de la face droite et l'expansion aponévrotique antérieure de la face gauche d'une part, les expansions aponévrotiques postérieures d'autre part, sont reliées l'une à l'autre par de nombreux faisceaux musculaires transversaux disposés en couches serrées, et constituant les deux énormes masses charnues qui forment la plus grande partie du volume total du gésier et répondent, l'une à son bord antérieur, l'autre à son bord postérieur.

L'extrémité supérieure est constituée par une sorte de poche à convexité supérieure, qui, lorsqu'on la regarde d'en haut, est ovalaire, à grand axe dirigé transversalement, et disposée, pour ainsi dire, à cheval sur les deux masses musculaires dont je viens de parler. Les parois de cette poche sont formées essentiellement par des fibres musculaires transversales à concavité inférieure, qui s'insèrent de chaque côté au bord supérieur concave des centres aponévrotiques latéraux; il existe en outre un certain nombre de fibres annulaires autour de l'orifice supérieur s'ouvrant dans le ventricule pepsique.

L'extrémité inférieure du gésier est formée par un cul-de-sac ayant à peu près la même forme que la poche supérieure, et constitué par des fibres musculaires transversales, à concavité supérieure, allant du bord inférieur concave du centre aponévrotique d'une des faces latérales au bord correspondant du centre aponévrotique de la face opposée.

Le gésier est donc limité extérieurement : à droite et à gauche, par les aponévroses latérales, en avant et en arrière, par les masses musculaires antérieure et postérieure, en haut et en bas, par les poches musculaires supérieure et inférieure.

De même que j'ai insisté sur la position normale du gésier dans le corps de l'animal, je crois utile d'attirer l'attention

sur la forme du gésier, car on peut en tirer des conclusions intéressantes au sujet du fonctionnement de cet organe, qui a donné lieu à diverses hypothèses. L'action des fibres musculaires de la poche supérieure ou du cul-de-sac inférieur se comprend sans difficulté; il est clair que, lors de la contraction de ces fibres, le volume de la cavité qu'elles limitent diminue beaucoup, et que les aliments et les cailloux contenus dans cette cavité sont refoulés vers le centre du gésier, où ils se trouvent compris entre les deux grosses masses musculaires antérieure et postérieure. Ces deux masses charnues ont une puissance énorme, ainsi que l'ont montré des expériences célèbres, et, lorsqu'elles se contractent, les aliments subissent une pression considérable; c'est précisément au sujet de la façon dont s'exerce cette pression que les opinions diffèrent.

Le gésier, en effet, peut paraître, à première vue, symétrique par rapport à son axe longitudinal, et l'on peut en conclure que les deux masses musculaires antérieure et postérieure, en se contractant, agissent comme le ferait un anneau musculaire parfaitement régulier, et que les deux surfaces internes qui leur correspondent tendent à venir au contact par un simple mouvement de rapprochement direct.

Mais lorsqu'on examine attentivement le gésier, on reconnaît qu'il n'est nullement symétrique par rapport à son axe longitudinal. En effet, les masses musculaires antérieure et postérieure ne sont pas symétriques par rapport à l'axe du gésier, en ce sens que leur portion la plus saillante ne se trouve pas sur un même plan transversal perpendiculaire à l'axe en son milieu, le point culminant de la masse antérieure se trouvant au-dessus de ce plan, et celui de la masse postérieure au-dessous. C'est pourquoi, lorsqu'on regarde une des faces latérales du gésier, sa forme générale paraît irrégulière : elle représente à peu près une ellipse dont le grand axe est oblique par rapport à l'axe longitudinal du gésier.

En outre il existe, en avant et en haut, entre la masse musculaire antérieure et la poche musculaire supérieure, un

sillon bien marqué (*sillon antéro-supérieur*) (1), qui manque en arrière au même niveau, c'est-à-dire entre la poche musculaire supérieure et la masse musculaire postérieure; inversement, on observe en arrière et en bas, entre la masse musculaire postérieure et la poche musculaire inférieure, un sillon semblable (*sillon postéro-inférieur*) (2) qu'on ne trouve pas en avant, entre cette poche et la masse musculaire antérieure.

Si, d'autre part, on incise les parois du gésier suivant son plan médian antéro-postérieur, on voit que la section de la masse musculaire antérieure (3), très large dans sa partie supérieure, diminue progressivement d'épaisseur de *haut en bas* et se continue d'une façon insensible, à sa partie inférieure, avec la section de la tunique musculaire du cul-de-sac inférieur, qui est elle-même assez mince et s'atténue encore davantage à mesure qu'on approche du sillon postéro-inférieur, au niveau duquel elle est extrêmement réduite. La section de la masse musculaire postérieure (4) est exactement semblable à celle de la masse antérieure, mais elle est disposée en sens inverse; c'est, en effet, dans sa partie inférieure qu'elle offre le plus grand développement, formant brusquement une forte saillie au-dessus du sillon postéro-inférieur, qui la sépare de la poche inférieure; elle diminue ensuite progressivement de *bas en haut*, et se continue sans interruption avec la section de la tunique musculaire de la poche supérieure, qui se termine au sillon antéro-supérieur.

La section du gésier par le plan médian forme donc une figure qui présente une symétrie assez nette par rapport à un centre situé au milieu de l'un quelconque de ses diamètres, mais qui n'est nullement symétrique par rapport à l'axe longitudinal de l'organe, et, dans ces conditions, la théorie actuelle du mécanisme du gésier, établie par Garrod, se trouve être

(1) Fig. 2, *sas*.
(2) *Id.*, *spi*.
(3) *Id.*, *mma*.
(4) *Id.*, *mmp*.

en complet désaccord avec la structure anatomique de l'organe.

Pour expliquer la façon dont peut s'opérer le rapprochement des deux surfaces opposées qui correspondent aux masses musculaires antérieure et postérieure, et qui, étant sensiblement parallèles et à rayons de courbures opposés, sont en un mot superposables, prenons sur l'une d'elles un élément de surface et considérons le plan diamétral qui passe par cet élément. Toutes les fibres musculaires comprises dans ce plan agissent de même pour donner en ce point une force qui est naturellement contenue dans le plan diamétral. Étant donnée sa forme sinueuse, la surface interne ne peut être normale en chacun de ses points au plan diamétral correspondant, et, par conséquent, la force que nous venons de considérer ne sera pas en général normale à la paroi interne. Par suite, cette force peut être décomposée en deux autres, l'une normale, qui tend à rapprocher les deux parois opposées, en écrasant le contenu stomacal, l'autre tangente à ces surfaces, qui tend à les faire glisser l'une sur l'autre. Nous pouvons conclure de là qu'il se produit à l'intérieur du gésier, lors de sa contraction, un double mouvement d'*écrasement* et de *frottement*, et non pas un simple mouvement d'écrasement, comme on le croit généralement.

Surface interne de l'estomac. — On sait que l'estomac de la Poule est divisé extérieurement par un étranglement en deux parties, le ventricule pepsique et le gésier. Lorsqu'on fend l'estomac suivant sa longueur et qu'on l'étale, l'examen de la surface interne permet de distinguer deux régions, l'une blanchâtre et molle au toucher, présentant de petits mamelons arrondis percés d'un orifice, et l'autre jaune, complètement dépourvue d'orifices et offrant des plis ou des saillies plus ou moins régulières; mais ces deux régions d'un aspect différent ne correspondent pas aux deux divisions extérieures, car la première, qui constitue la partie glandulaire de l'estomac, n'atteint pas l'étranglement, et l'intervalle qui l'en sépare forme une zone de passage, dépourvue de glandes et ayant déjà

l'apparence de la surface interne du gésier qui lui fait suite. Il faut donc en réalité, lorsqu'on étudie la muqueuse de l'estomac de la Poule, distinguer dans cet organe non pas deux parties seulement, comme on le fait ordinairement, mais trois divisions, une portion glandulaire, une portion intermédiaire, et le gésier, que l'on peut désigner sous le nom de portion musculaire.

Portion glandulaire de l'estomac. — Lorsqu'on examine sous l'eau la surface interne de la portion glandulaire, débarrassée de la couche de mucus qui la recouvre, on voit que la muqueuse, aussi bien sur les mamelons arrondis que dans leurs intervalles, est loin d'être lisse; chaque mamelon est constitué en réalité par une série de lamelles concentriques en forme de fer à cheval, dont les extrémités sont en contact, de façon à donner l'illusion d'anneaux complets (1). Les intervalles séparant les mamelons sont couverts également de lamelles, qui, au lieu de former des cercles concentriques, suivent des courbes à grand rayon, transversales ou longitudinales, embrassant plusieurs mamelons à la fois et reliant pour ainsi dire graduellement les systèmes de lamelles concentriques qui entourent les orifices glandulaires.

Lorsqu'on découvre la face profonde de la muqueuse, en enlevant la tunique musculaire, on aperçoit les glandes gastriques, couchées obliquement les unes sur les autres dans des directions plus ou moins régulières, le plus souvent d'arrière en avant par rapport à l'axe longitudinal de l'estomac; celles qui sont situées à la limite inférieure de la portion glandulaire sont pour la plupart étalées en quelque sorte autour de leur orifice. On les isole facilement les unes des autres, et l'on voit alors qu'elles sont multilobées, légèrement amincies vers leur col (2). Elles sont assez volumineuses, ayant environ de 7 à 10 millimètres de longueur sur 3 ou 4 de largeur; leurs dimensions varient d'ailleurs suivant les points considérés et

(1) Fig. 8.
(2) Fig. 6.

atteignent généralement leur maximum dans la partie moyenne de la région glandulaire de l'estomac. Si l'on fend une de ces glandes suivant sa longueur, on constate l'existence d'une vaste cavité centrale dans laquelle s'ouvrent, par de larges ouvertures, des cavités secondaires correspondant aux lobes de la glande.

Zone intermédiaire de l'estomac. — Le revêtement de la portion intermédiaire de l'estomac est beaucoup plus consistant que le revêtement muqueux de la portion glandulaire; d'autre part, il est plus mou et moins résistant que celui du gésier et adhère moins fortement à la muqueuse. Il est ordinairement coloré en jaune clair; tantôt sa surface est lisse, tantôt elle offre de larges plis longitudinaux ou des saillies irrégulières; ainsi que je l'ai déjà dit, on n'y voit aucun orifice glandulaire, les parois de la zone intermédiaire ne renfermant aucune glande comparable à celles de la portion glandulaire de l'estomac.

Portion musculaire de l'estomac. — Le revêtement coriace, rugueux, de couleur jaune, qui tapisse la surface interne du gésier, est assez adhérent à la muqueuse lorsque l'organe est frais; il se détache au contraire pour ainsi dire de lui-même, quelque temps après la mort de l'animal. Il conserve à peu près la même épaisseur dans toute l'étendue de la cavité du gésier, sauf à l'intérieur des poches supérieure et inférieure, où il est un peu plus mince; il forme sur les deux faces correspondant aux masses musculaires antérieure et postérieure deux disques opposés l'un à l'autre. Chacun de ces disques présente une dizaine de bandes parallèles, séparées par des sillons et correspondant à des soulèvements longitudinaux de la muqueuse; quelques-unes, d'entre elles sont bifurquées; celles du disque antérieur se continuent en bas, d'une façon plus ou moins régulière, avec des bandes analogues qui sillonnent d'avant en arrière la surface interne de la poche inférieure du gésier, et elles du disque postérieur se continuent en haut, de la même façon, avec des saillies semblables qui forment une sorte de mosaïque grossière à la surface de la

cavité de la poche supérieure (1). L'asymétrie du gésier, par rapport à son axe longitudinal, se poursuit donc jusque dans le revêtement coriace. La masse musculaire postérieure détermine, à l'intérieur de l'organe, au niveau du sillon inférieur que nous avons signalé à l'extérieur du gésier, une forte saillie au-dessous de laquelle se trouve une excavation transversale assez profonde, située à la limite postérieure de la poche terminale du gésier; la masse musculaire antérieure limite de même, au niveau du sillon supérieur, une excavation semblable, qui correspond par conséquent à la partie antérieure de la poche supérieure du gésier, et au fond de laquelle est situé l'orifice pylorique.

GÉNÉRALITÉS SUR L'ESTOMAC DES OISEAUX

Après cette étude détaillée de l'estomac de la Poule domestique, je ne m'arrêterai pas longuement sur l'anatomie descriptive de l'estomac dans les différents groupes d'Oiseaux, les nombreuses variations qu'on observe à ce sujet étant, pour la plupart, exposées dans les *Leçons sur la physiologie et l'anatomie comparée* de H. Milne Edwards. Il me suffira de décrire sommairement les principales formes, dont j'étudierai plus loin la structure microscopique ; j'aurai, en même temps, l'occasion de revenir sur certains faits au sujet desquels j'ai déjà insisté à propos de la Poule domestique, et d'ajouter quelques détails intéressants qui n'ont pas encore été signalés.

Orientation de l'estomac. — Je crois pouvoir généraliser, dans une certaine mesure, ce que j'ai dit plus haut pour l'orientation de l'estomac de la Poule, déterminée par l'observation exacte des rapports normaux de l'organe.

En effet, dans toutes les espèces chez lesquelles j'ai examiné les viscères en place (Pintade, Pigeon domestique, Perruche ondulée, Pics, Casse-noix, Geai, Hirondelle, Roitelet, Cincle aquatique, Bec-croisé, Canard domestique, Goéland cen-

(1) Fig. 2.

dré, etc., etc.), en prenant certaines précautions pour ouvrir la cavité abdominale, j'ai constamment trouvé les faces du gésier situées l'une à droite, l'autre à gauche, les masses musculaires étant, par conséquent, antérieure et postérieure, et non pas latérales, comme on le dit généralement (1).

Dans quelques cas, cependant, l'organe était légèrement incliné de gauche à droite, sa face gauche regardant un peu en avant, et sa face droite un peu en arrière ; dans ces conditions, lorsqu'on enlève la paroi antérieure de l'abdomen, sans avoir soin de ne pas modifier les rapports, l'estomac peut basculer complètement de gauche à droite sans qu'on y prenne garde.

D'autre part, chez quelques Oiseaux, la Cigogne par exemple, cette obliquité des faces du gésier est très accentuée, sans que pour cela elles doivent être considérées comme antérieure et postérieure.

Forme extérieure de l'estomac. — Chez la plupart des Oiseaux, l'estomac montre extérieurement deux parties distinctes, comme chez la Poule domestique, et, lorsqu'il n'y a pas un véritable étranglement qui sépare le ventricule pepsique du gésier, l'épaisseur des muscles de ce dernier, si développés chez les Oiseaux qui se nourrissent de matières végétales, suffit à établir nettement les limites du gésier.

Chez les Oiseaux qui se nourrissent de chair, la division de l'estomac correspondant au gésier est au contraire, en général, très peu musculeuse, et souvent alors il n'y a pas de délimitation à l'extérieur entre la portion glandulaire et le gésier. C'est ainsi que chez l'Épervier, pour ne prendre qu'un exemple, l'estomac est constitué par une seule poche, qui se dilate dans sa partie inférieure terminée en cul-de-sac ; il n'y a pas d'étranglement extérieur, et la partie correspondant au gésier ne présente pas de masses musculaires comparables à celles que j'ai décrites dans le gésier de la Poule, la tunique muscu-

(1) Home, *loc. cit.* — Owen, *loc. cit.* — Garrod, *loc. cit.* — Gadow, *loc. cit.* — Wiedersheim, *loc. cit.*

laire ayant à peu près la même épaisseur dans toute l'étendue de l'estomac ; le gésier n'est reconnaissable extérieurement qu'à la présence d'une aponévrose nacrée sur chacune de ses faces et par la position de l'orifice pylorique. Celle-ci est en effet à peu près constante, quelle que soit la forme de l'estomac, car le gésier forme toujours un cul-de-sac, les orifices d'entrée et de sortie étant situés tous deux dans sa région supérieure, généralement à une faible distance l'un de l'autre. Il peut cependant y avoir, à cet égard, quelques exceptions, puisque chez l'*Euphonia violacea*, par exemple, d'après la description et les dessins de Lund (1), l'estomac, y compris la partie correspondant au gésier, se présente sous forme d'un tube à peu près régulièrement cylindrique, qui est ouvert à ses deux extrémités, et se continue directement avec l'intestin, sans qu'il y ait une notable différence de calibre entre celui-ci et l'estomac. Cette disposition paraît être, jusqu'à présent, une particularité propre au genre Euphones, car aucun fait semblable n'a été, à ma connaissance, signalé chez d'autres Oiseaux.

La forme de l'estomac ne varie pas seulement suivant le développement plus ou moins considérable des muscles du gésier, elle varie surtout, ainsi que je le montrerai, suivant les proportions que prennent le ventricule pepsique et le gésier, l'un par rapport à l'autre.

Enfin, chez certains Oiseaux, il existe une poche supplémentaire, connue sous le nom de *poche pylorique*, ou *estomac pylorique*, et située entre l'estomac proprement dit et l'intestin. On observe fréquemment, dans la partie supérieure du gésier, au point où l'intestin prend naissance, un renflement formé par les parois du gésier et qui constitue quelquefois une saillie assez considérable pour que l'on puisse croire à l'existence d'une poche pylorique ; mais, en réalité, ce renflement ne correspond qu'à une dépression interne, au fond de laquelle

(1) Lund Peter Wilh., *De genere Euphone, præsertim de singulari canalis intestinalis structura in hoc Avium genere*, fig. 2 et 3.

se trouve l'orifice pylorique. Il n'y a de poche pylorique que dans le cas où le renflement est isolé complètement du gésier par un rétrécissement, qui réduit à un orifice étroit la communication existant entre le gésier et le renflement pylorique.

C'est ainsi que, chez la Poule d'eau, ainsi que j'ai pu m'en assurer, il y a une simple saillie du gésier, au niveau du commencement de l'intestin, sans qu'il y ait une poche pylorique à proprement parler, c'est-à-dire une poche distincte, séparée nettement du gésier par un étranglement.

M. Gadow, qui range la Poule d'eau parmi les Oiseaux possédant un estomac pylorique (1), donne donc à ce terme une signification beaucoup trop étendue, car, si l'on admet l'existence d'un estomac pylorique pour la Poule d'eau, il n'y a pas de raisons pour ne pas l'admettre, sinon dans la majorité des cas, au moins chez un nombre considérable d'espèces que l'on n'a jamais considérées, jusqu'à présent, comme pourvues d'un estomac pylorique.

Lorsqu'il y a une véritable poche pylorique, elle forme une deuxième ou une troisième dilatation de l'estomac, suivant que le ventricule pepsique et le gésier sont réunis en une seule poche, comme c'est le cas pour le Héron cendré, le Bihoreau, ou constituent, au contraire, deux renflements successifs, comme chez le *Plotus melanogaster* par exemple.

Ventricule pepsique. — Comme on le verra bientôt, le ventricule pepsique, ou estomac glandulaire, comprend le plus souvent deux régions distinctives, une région glandulaire et une région non glandulaire, qui, dans bien des cas, est aussi développée que la première. Je conserverai néanmoins, pour désigner la première partie de l'estomac, précédant le gésier, ces termes consacrés par l'usage, bien qu'ils ne répondent pas toujours rigoureusement à la structure anatomique, ainsi que cela ressortira des quelques exemples que j'aurai l'occasion de citer à ce sujet.

Chez la plupart des Oiseaux granivores, herbivores ou omni-

(1) Gadow, *loc. cit.*

vores, le ventricule pepsique présente une forme tubulaire, ses parois sont peu extensibles, et sa cavité est ordinairement peu spacieuse, comparativement à celle du gésier ; les aliments ne font d'ailleurs que traverser le ventricule pepsique, pour s'accumuler dans le gésier, où ils s'imbibent du suc gastrique sécrété par les glandes du ventricule pepsique.

Chez d'autres Oiseaux, au contraire, la première cavité de l'estomac est plus grande que la cavité du gésier ; ainsi chez certains Pics, chez le *Picus martius* en particulier, le ventricule pepsique est presque deux fois aussi long que le gésier. Mais, d'autre part, chez le *Picus major*, le ventricule pepsique est plus court que le gésier ; on voit, d'après ce seul exemple, qu'il n'y a guère de rapport constant à établir entre le régime des espèces que l'on considère et le volume de leur ventricule pepsique.

Chez les Oiseaux carnassiers, c'est-à-dire chez certains Échassiers, chez un grand nombre de Palmipèdes piscivores, chez la plupart des Rapaces, le ventricule pepsique et le gésier forment une seule poche qui reçoit les aliments ingérés, lesquels tendent cependant à s'accumuler dans le cul-de-sac inférieur de l'estomac, constitué, dans la plupart des cas, par le gésier ; le ventricule pepsique peut alors prendre, chez ces Oiseaux, un grand développement, et ses parois peuvent être très extensibles. On voit même fréquemment cette division de l'estomac dépasser de beaucoup en volume la portion correspondant au gésier.

Enfin, une disposition plus rare, et que l'on rencontre en particulier chez les Pétrels, chez l'*Ossifraga gigantea* par exemple, est celle où le ventricule pepsique, extrêmement développé, est parfaitement distinct extérieurement du gésier, et forme, en quelque sorte à lui seul, la cavité dans laquelle séjournent les aliments ; le ventricule pepsique, en effet, au lieu de se continuer en bas avec le gésier, comme c'est le cas ordinaire, se termine en un large cul-de-sac, dans sa partie inférieure, puis se recourbe pour ainsi dire sur lui-même et se prolonge à ce niveau sous forme d'un conduit plus étroit, qui

est dirigé de bas en haut et de gauche à droite, et à la partie supérieure duquel se trouve le gésier. Celui-ci est, proportionnellement au ventricule pepsique, excessivement petit ; chez l'*Ossifraga gigantea* que j'ai eu entre les mains, il n'était guère plus gros qu'une noix, tandis que le ventricule pepsique mesurait plus de 20 centimètres de hauteur (1). Ainsi, chez l'*Ossifraga gigantea*, le fond de l'estomac n'est pas formé par le gésier, comme cela a lieu généralement chez les Oiseaux, mais par le ventricule pepsique, qui représente, pour ainsi dire, un estomac simple de Mammifère, tandis que le gésier ne joue qu'un rôle tout à fait secondaire.

M. Cattaneo, dans un travail assez récent, dit que les aliments ne s'arrêtent jamais dans la partie glandulaire de l'estomac des Oiseaux (2), parce que, dans les nombreux examens qu'il a pu faire sur les espèces les plus variées, il ne lui est jamais arrivé de rencontrer des aliments dans cette partie de l'estomac (3). M. Cattaneo a fait là, comme on le voit, une généralisation trop absolue.

Forme extérieure du gésier. — Chez les Oiseaux pourvus d'un gésier à parois minces, la forme extérieure de cet organe offre, en général, peu d'intérêt ; on trouve sur chaque face une aponévrose, très souvent réduite à un petit disque central, d'où rayonnent des fibres musculaires qui forment une couche d'épaisseur à peu près égale dans toute l'étendue de l'organe, sans qu'il y ait lieu de distinguer, comme chez la Poule, une masse musculaire antérieure et une masse musculaire postérieure.

Lorsque, au contraire, les faisceaux musculaires du gésier constituent des masses distinctes, qui font de cette portion de l'estomac un puissant organe de trituration, la forme extérieure du gésier offre d'ordinaire une disposition semblable

(1) Maurice Cazin, *Observations sur l'anatomie du Pétrel géant (Ossifraga gigantea)* (*Bibl. de l'École des hautes études*, t. XXXI, art. 9, p. 24).

(2) Cattaneo, *Istologia e sviluppo dell' apparato gastrico degli uccelli*, Milano, 1884, p. 47 et p. 74.

(3) *Ibid.*, p. 47.

à celle que j'ai décrite en étudiant le gésier de la Poule.

En effet, chez tous les Oiseaux pourvus d'un gésier bien développé, que j'ai eu l'occasion de disséquer, j'ai retrouvé, d'une façon généralement très nette, cette asymétrie des faces latérales du gésier, sur laquelle j'ai insisté à propos de la poule.

Cette asymétrie par rapport à l'axe longitudinal du gésier se manifeste, tantôt principalement par la présence de deux sillons, l'un, postéro-supérieur, situé entre la masse musculaire antérieure et le renflement supérieur du gésier, le second, postéro-inférieur, situé entre la masse musculaire postérieure et le cul-de-sac inférieur du gésier; tantôt seulement par la forme des expansions aponévrotiques latérales et par la disposition inverse, l'une par rapport à l'autre, des masses musculaires antérieure et postérieure, qui, dans la plupart des cas, vont en s'atténuant, d'une manière très appréciable, la première de haut en bas, la seconde de bas en haut.

J'ajouterai, sans y insister davantage, faute d'avoir pu recueillir à ce sujet un nombre d'observations suffisant, que j'ai rencontré chez une Poule d'eau, une Pintade et plusieurs Geais, un gésier dans lequel une des masses musculaires était beaucoup plus développée que l'autre, les deux masses musculaires étant, comme à l'ordinaire, asymétriques par rapport à l'axe longitudinal du gésier.

Il est à remarquer que, dans ces différents cas, c'était la masse musculaire postérieure qui était la plus développée; chez les Geais, elle était deux fois plus épaisse que la masse musculaire antérieure.

Je dois rapprocher ces faits des descriptions de Home relatives au gésier du Dindon et au gésier de l'Oie. Home (1) dit, en effet, que chez ces deux oiseaux, et surtout chez l'Oie, le muscle gauche (c'est-à-dire le muscle *postérieur*, lorsque

(1) Home, *Lectures on comparative Anatomy*, lect. 5 (*on the Bills and Gizzards of Birds*), p. 314-316, pl. LXII et LXIII.

l'organe est dans sa position normale) est beaucoup plus épais que le muscle droit (*antérieur*). J'ai moi-même examiné plusieurs gésiers de Dindon et d'Oie, et je n'ai pas constaté qu'il existât une disproportion appréciable entre les deux masses musculaires antérieure et postérieure. D'après cela, j'inclinerais à penser que les cas dans lesquels la masse musculaire postérieure est plus développée que la masse musculaire antérieure doivent être considérés comme exceptionnels.

Surface interne et structure macroscopique du ventricule pepsique. — L'aspect de la surface interne du ventricule pepsique, débarrassée de la couche de mucus qui la recouvre et examinée sous l'eau, varie beaucoup suivant la forme et l'arrangement des fines saillies superficielles de la muqueuse; tantôt on distingue seulement une apparence veloutée, due à des prolongements plus ou moins larges, tantôt on voit des lamelles concentriques, disposées régulièrement autour des orifices glandulaires, suivant un arrangement analogue à celui que j'ai décrit dans le ventricule pepsique de la Poule domestique; ailleurs on observe des plis lamellaires s'anastomosant les uns avec les autres sans aucune régularité; enfin, dans d'autres cas, c'est à peine si, à la loupe, on distingue quelques plis longitudinaux dans les intervalles qui séparent les orifices des glandes.

Quelle que soit leur forme, tous ces plis, qui seront décrits lorsque j'étudierai la structure microscopique de l'estomac, n'intéressent que la muqueuse proprement dite, et ne sont, dans beaucoup de cas, appréciables qu'à la loupe. La surface ainsi constituée, avec ces fines saillies recouvertes d'une couche de mucus, est tantôt uniforme, tantôt divisée en un certain nombre de bourrelets longitudinaux, séparés par des sillons plus ou moins profonds; ces bourrelets sont formés par des plissements de la muqueuse tout entière et même, quelquefois, d'une partie de la tunique musculaire; et font généralement suite à des plis analogues de l'œsophage et se continuent souvent jusque dans le gésier; j'ai trouvé cette disposition particulièrement développée chez le Goéland

cendré, dont le ventricule pepsique est divisé en sept ou huit colonnes épaisses qui se continuent directement avec les bourrelets longitudinaux que présente la surface interne du gésier.

Répartition des glandes du ventricule pepsique. — Le ventricule pepsique, en général, ne renferme pas de glandes dans toute l'étendue de ses parois, et la partie glandulaire proprement dite ne s'étend pas, dans la majorité des cas, jusqu'au gésier.

Le plus souvent les glandes sont disposées régulièrement, les unes à côté des autres, formant une ceinture de largeur à peu près uniforme, qui occupe une partie plus ou moins considérable du ventricule pepsique; dans ce cas la partie inférieure du ventricule ne renferme pas ordinairement de glandes, et constitue, comme chez la Poule, une zone intermédiaire qui s'étend entre la partie glandulaire de l'estomac et le gésier.

Cette zone intermédiaire est souvent même plus développée que la partie glandulaire; ainsi, chez le *Picus martius*, les glandes n'existent que dans le premier tiers environ du ventricule pepsique, comme j'ai pu m'en assurer sur une section longitudinale de l'estomac, et la zone intermédiaire, dépourvue de glandes, qui sépare la partie glandulaire du gésier, est plus longue que le gésier lui-même.

On désigne assez communément le ventricule pepsique sous le nom de ventricule succenturié, à cause de la disposition zonaire que présentent fréquemment les glandes du ventricule, mais cette dénomination ne peut s'appliquer à la généralité des cas.

La ceinture formée dans le ventricule pepsique par les glandes disposées en couche dense présente souvent des bords irréguliers, dentelés. Dans d'autres cas, elle est nettement divisée en quatre bandes longitudinales, séparées par de faibles intervalles. Chez certains Oiseaux, tels que le Flamant, la Grue du Canada, le petit Courlis, le Sphénisque, le Macareux, le Bihoreau, etc., les glandes forment une couche

annulaire qui n'a pas la même épaisseur dans toute son étendue, et se trouve, pour ainsi dire, constituée par deux masses ovales, réunies bord à bord, plus épaisses à leur centre qu'à leur périphérie. Dans d'autres espèces, chez le *Plotus Levaillanti*, d'après Garrod (1), et chez le *Plotus melanogaster*, par exemple, les glandes forment par leur agglomération deux masses circulaires, opposées l'une à l'autre, et ces masses sont séparées l'une de l'autre par des intervalles qui ne renferment pas de glandes, de sorte qu'il n'y a plus de ceinture glandulaire complète.

La centralisation des glandes gastriques, dans une partie limitée du ventricule pepsique, est encore plus accentuée chez quelques Oiseaux; ainsi, chez l'Autruche, les glandes forment une longue bande elliptique située sur un côté seulement du ventricule pepsique (2); chez le Nandou (3), elles sont rassemblées en une petite masse unique située dans la région postérieure du ventricule; de même chez le Kamichi, d'après la description de Garrod (4), dont j'ai pu vérifier l'exactitude, les glandes sont agglomérées de façon à constituer un petit disque à peu près elliptique, qui n'occupe qu'une surface relativement très peu considérable, dans la région supérieure et postérieure du ventricule pepsique.

Le plus haut degré de centralisation des glandes gastriques, que l'on ait rencontré chez les Oiseaux, a été signalé par Garrod (5) chez le *Plotus anhinga;* les glandes gastriques sont localisées, chez cet oiseau, dans une petite poche spéciale, qui s'ouvre dans le ventricule par un orifice distinct.

Il est à remarquer que, contrairement à ce qui aurait lieu

(1) Garrod, *Notes on Points in the Anatomy of Levaillant's Darter (Plotus Levaillanti)* (*Proceed. Zool. Soc.*, London, 1878, p. 679).

(2) Home, *loc. cit.*, pl. LVI.

(3) *Ibid.*, pl. LIV.

(4) Garrod, *On the Anatomy of Chauna derbiana and on the Systematic Position of the Screamers* (*Palamedeidæ*) (*Proceed. Zool. Soc.*, London, 1876, p. 189, pl. XII-XV).

(5) Garrod, *Notes on the Anatomy of Plotus anhinga* (*Proceed. Zool. Soc.*, London, 1876, p. 335, pl. XXVI-XXVIII).

si le ventricule pepsique était toujours pourvu de glandes dans toute son étendue, le nombre des glandes gastriques ne semble pas être, d'une façon absolue, en rapport avec les dimensions du ventricule pepsique, qui peut être très volumineux et ne pas renfermer plus de glandes qu'un ventricule beaucoup plus petit.

J'ai pu observer, en effet, que, chaque fois que la cavité du ventricule pepsique est très grande, les glandes sont ordinairement localisées dans une partie restreinte du ventricule, ou alors que, dans le cas où elles sont réparties régulièrement dans les parois du ventricule, au lieu de former une couche dense, elles sont séparées les unes des autres par des intervalles assez considérables, comme cela a lieu chez l'*Ossifraga gigantea*.

Je ne crois pas que l'on puisse établir de rapport entre la nature des aliments ingérés et les dimensions du ventricule pepsique; en effet, deux Oiseaux ayant un mode d'alimentation entièrement semblable, le *Picus martius* et le *Picus major*, par exemple, ont, le premier un ventricule pepsique beaucoup plus volumineux que le gésier, le second un ventricule pepsique plus petit que le gésier, mais, chez l'un comme chez l'autre, la partie glandulaire de l'estomac est développée de la même façon, et l'augmentation de volume du ventricule pepsique du *Picus martius* ne porte que sur la région de l'estomac, dépourvue de glandes, que j'ai désignée sous le nom de zone intermédiaire.

Si, d'autre part, on tient compte de ce fait que les Oiseaux possédant un ventricule pepsique très développé sont pour la plupart des Oiseaux piscivores, ingérant des proies volumineuses, et si l'on se reporte aux faits que j'ai énumérés plus haut, on doit en conclure que, lorsque le ventricule pepsique présente un grand développement, c'est surtout comme cavité destinée à contenir les aliments, et non pas comme organe sécréteur, qu'il a subi une augmentation.

Variations de forme des glandes du ventricule pepsique. — Chez la plupart des Oiseaux (Pigeon, Huîtrier, Canard, Goéland, Bihoreau, Flamant, Kamichi, Épervier, etc., etc.), les

glandes du ventricule pepsique sont simples, et non multilobées comme chez la Poule domestique; elles ont alors, en général, la forme de petits cylindres terminés par une extrémité close de forme conique ou arrondie. Elles sont, au contraire, multilobées, c'est-à-dire formées de plusieurs lobes distincts débouchant dans une cavité commune, chez un petit nombre d'Oiseaux, parmi lesquels Home a cité l'Oie, le Dindon, l'Autruche, le Nandou d'Amérique. Cette forme a été considérée à tort comme propre aux Oiseaux herbivores; j'ai rencontré, en effet, des glandes multilobées chez deux Oiseaux carnivores, le Pétrel géant (*Ossifraga gigantea*) et le Sphénisque du Cap. Il n'y a donc pas à établir, comme on a cherché à le faire, un rapport entre le régime animal ou végétal des Oiseaux et la complexité de leurs glandes gastriques.

Chez l'*Ossifraga gigantea*, les glandes gastriques sont en quelque sorte aplaties parallèlement à la surface de la muqueuse; les lobes, disposés sur un seul rang autour de l'orifice commun, sont libres seulement à leur extrémité périphérique, et sont séparés les uns des autres par des sillons qui vont en s'atténuant vers l'orifice de la glande (1).

Les glandes gastriques du *Spheniscus demersus* ont une forme plus régulière, les nombreux lobes qui les composent faisant à peine saillie à la périphérie (2).

Surface interne du gésier. — Chez les Oiseaux granivores, herbivores, insectivores ou omnivores dont le gésier est bien développé, la surface interne de cet organe est constamment tapissée par un revêtement coriace, plus ou moins épais, coloré généralement en jaune, cette coloration pouvant d'ailleurs être modifiée et passer, par exemple, au rouge, au vert ou au brun sous l'action des aliments contenus dans l'estomac, tels que fruits, herbes, etc. La surface du revêtement présente des rides et des saillies plus ou moins accentuées,

(1) Fig. 32.
(2) Fig. 31.

qui forment des dessins très variés, ressemblant quelquefois à de véritables mosaïques.

Je ne m'arrêterai pas à décrire les variations que l'on observe dans l'aspect du revêtement coriace du gésier, et je me contenterai d'une remarque générale, qui vient s'ajouter à ce que j'ai dit plus haut relativement à l'asymétrie du gésier par rapport à son axe longitudinal, tout en généralisant l'observation que j'ai faite en étudiant la surface interne du gésier de la Poule domestique.

Chez tous les Oiseaux, pourvus d'un gésier bien développé, que j'ai pu examiner, j'ai toujours retrouvé d'une façon plus ou moins nette, suivant les cas, une asymétrie de la surface interne du gésier, correspondant à celle que l'on observe en considérant la surface externe de l'organe.

Cette asymétrie par rapport à l'axe longitudinal du gésier réside principalement, comme chez la Poule domestique, dans l'existence de deux excavations transversales, symétriques par rapport au centre de l'organe, mais asymétriques par rapport à son axe longitudinal, et situées, l'une dans la partie inférieure de la face postérieure, l'autre, au fond de laquelle se trouve l'orifice pylorique, dans la partie supérieure de la face antérieure.

Lorsque les faces antérieure et postérieure limitant la cavité du gésier présentent des bandes longitudinales séparées par des sillons plus ou moins profonds, ces bandes se trouvent en quelque sorte brusquement interrompues au niveau des deux excavations transversales dont je viens de parler.

Pour préciser davantage, je prends un exemple. Chez le Goéland cendré, dont le gésier présente sur ses deux faces internes d'épais bourrelets longitudinaux, on a l'apparence suivante : les bourrelets longitudinaux de la face antérieure, d'une part, font suite, sans aucune discontinuation, aux saillies irrégulières que présente la surface interne du cul-de-sac inférieur du gésier, et, d'autre part, sont brusquement limités par l'excavation ou le sillon transversal antéro-supérieur; les bourrelets longitudinaux de la face postérieure, au contraire,

partent de l'excavation transversale postéro-inférieure et se continuent sans interruption avec les gros bourrelets de la partie supérieure du gésier, qui font suite aux saillies analogues du ventricule pepsique.

On doit donc considérer les gésiers nettement différenciés des Oiseaux granivores, herbivores, insectivores ou omnivores, comme formés généralement de deux moitiés symétriques par rapport à leur centre, asymétriques par rapport à leur axe longitudinal, l'une *antéro-inférieure*, comprenant à la fois la portion antérieure du gésier, située au-dessous de l'orifice pylorique, et le cul-de-sac inférieur du gésier; l'autre, *postéro-supérieure*, faisant directement suite au ventricule pepsique et comprenant la partie supérieure du gésier et sa partie postérieure, jusqu'au niveau du sillon postéro-inférieur.

Le revêtement coriace du gésier, examiné à l'œil nu, présente ordinairement, à peu de chose près, la même épaisseur dans toute l'étendue de la surface interne du gésier; il est seulement un peu plus épais, dans beaucoup de cas, sur les faces antérieure et postérieure de la cavité du gésier, et, en outre, sur ces faces elles-mêmes, on constate quelquefois une légère différence entre la partie supérieure et la partie inférieure. Quant aux saillies de diverses formes que l'on peut rencontrer à la surface interne du gésier, elles résultent tantôt d'épaississements du revêtement coriace, tantôt de plissements ou de soulèvements partiels de la muqueuse. Ainsi les bourrelets longitudinaux du gésier du Macareux sont constitués en majeure partie par des épaississements du revêtement coriace, tandis que les bourrelets analogues qu'on trouve dans le gésier du Goéland cendré sont formés par des plissements longitudinaux de la muqueuse, et le revêtement coriace au sommet de ces bourrelets n'est guère plus épais que dans les intervalles qui les séparent. De même, les tubercules coniques que présente le revêtement du gésier chez le *Carpophaga latrans* et chez le *Carpophaga Goliath*, sont formés, d'après M. Vial-

lanes (1) et Garrod (2), par de simples épaississements du revêtement coriace, la muqueuse étant absolument plane au-dessous des tubercules; et d'autre part, chez une Colombe de Sumatra, morte à la ménagerie du Muséum, la surface interne du gésier présentait une douzaine de tubercules arrondis, à sommet émoussé et non pointu comme chez les Carpophages, et le revêtement coriace, soulevé par des saillies de la muqueuse était, au sommet de ces tubercules, à peine deux fois plus épais que sur le reste de la surface du gésier.

Enfin, l'exemple le plus remarquable de l'épaisseur considérable que peut atteindre le revêtement coriace du gésier nous est donné par le Pigeon nicobar, chez lequel les faces antérieure et postérieure de la cavité du gésier sont constituées par deux masses hémisphériques, opposées l'une à l'autre, et appartenant au revêtement coriace.

Je n'ai parlé, jusqu'à présent, que du revêtement coriace, plus ou moins dur au toucher, que l'on trouve à la surface interne du gésier, chez les Oiseaux granivores, herbivores, insectivores ou omnivores, qui possèdent un gésier bien développé. Chez les Oiseaux qui se nourrissent exclusivement de chair, le gésier, ou la partie correspondant au gésier, dans les estomacs simples, n'est tapissé, en général, que par un revêtement mou et peu résistant, et même souvent il n'y a plus de revêtement interne, susceptible d'être détaché, sous forme de membrane distincte, de la muqueuse stomacale.

Poche pylorique du Plotus melanogaster. — Chez la plupart des Oiseaux dont l'estomac présente une poche pylorique, la surface interne de cette poche, semblable à celle du gésier, n'offre aucune particularité. Il n'en est pas de même pour les *Plotus*, qui sont munis d'un appareil pylorique d'une structure toute particulière.

Chez le *Plotus melanogaster*, le gésier communique avec

(1) Viallanes, *Note sur le tube digestif du Carpophage Goliath* (*Ann. sc. nat.*, 6e série, t. VIII).

(2) Garrod, *Note on the Gizzard and other organs of Carpophaga latrans* (*Pr. Z. S.*, London, 1878).

la poche pylorique par un orifice assez étroit que limite un anneau musculaire puissant.

Le premier tiers environ de la poche pylorique ne présente rien de remarquable, son revêtement interne se continuant sans différence appréciable avec celui qui tapisse le gésier et l'orifice de communication.

Le reste de la cavité, au contraire, est entièrement rempli par une sorte de chevelu, qui semble obstruer complètement l'orifice pylorique, et qui est constitué par de petits filaments serrés les uns contre les autres, et naissant, d'autre part, sur une protubérance qui fait saillie dans l'intérieur de la poche, et, d'autre part, sur le pourtour de la cavité; celle-ci se trouve ainsi réduite à une fente à peu près circulaire, interrompue au niveau de la base de la protubérance, ce qui lui donne la forme d'un fer à cheval.

Lorsqu'on ouvre la poche pylorique, après avoir incisé sa paroi dans la partie opposée à la protubérance, on voit que cette protubérance, avec les filaments qui la recouvrent, représente une sorte de tampon conique, dont le sommet correspond à l'orifice pylorique, et qui remplit exactement l'entonnoir formant l'extrémité de la poche en rapport avec l'intestin.

Le rôle de cet appareil valvulaire se trouvait suffisamment indiqué, chez l'individu que j'ai disséqué, par une accumulation considérable d'arêtes de poissons, dans la première portion de la poche pylorique.

HISTORIQUE DES TRAVAUX RELATIFS A L'ANATOMIE MICROSCOPIQUE DE L'ESTOMAC DES OISEAUX (1)

Berlin (1852) (2), d'après M. Curschmann, a reconnu que le revêtement corné du gésier n'était pas constitué par des cellules, contrairement à l'opinion des anciens auteurs, qui considéraient ce revêtement comme une formation analogue à l'épiderme; mais, en revanche, il a commis une erreur en décrivant ce revêtement comme étant traversé par des conduits servant à l'excrétion des produits de sécrétion de la couche glandulaire sous-jacente; il parle même de cette sécrétion avec détails, en lui attribuant une réaction acide, et il assure que, mélangée avec les produits de sécrétion de l'estomac glandulaire, elle joue un rôle important dans la digestion. Cette opinion, que l'on a encore soutenue il y a quelques années, n'a plus aujourd'hui de raison d'être.

Molin (1852) (3) a, le premier, montré que les glandes du ventricule pepsique des Oiseaux étaient composées d'un grand nombre de tubes cylindriques débouchant dans une cavité commune; il a vu également, chez la Poule, l'Oie, la Mouette, le Moineau, les plis que forme la muqueuse à la surface du ventricule pepsique, et, chez le Pélican, il a même observé, dans cette partie de l'estomac, au-dessus des glandes composées, des petits tubes qu'il a comparés aux cryptes de Lieberkühn.

Chez l'Oie, la Poule, le Pigeon, Molin a décrit les disques cornés du gésier comme étant composés de *cylindres*, paral-

(1) De même que pour les travaux relatifs à l'anatomie macroscopique, j'ai seulement mentionné dans l'Index bibliographique un certain nombre de mémoires dont l'analyse eût allongé, sans nécessité, cet historique déjà très étendu.

(2) Berlin, *Bijdrage tod de spijsvertering der Vogeles* (*Nederlandsch Lancet*, 1852).

(3) Molin, *Sugli stomachi degli uccelli* (*Denkschriften der Kaiserlichen Akademie der Wissenschaften*, t. III, Vienne, 1852, 4 pl.).

lèles entre eux et perpendiculaires à la surface de la muqueuse, qui forment chez l'Oie des faisceaux unis au moyen d'une *substance interstitielle*, se prolongent dans l'intérieur des follicules sous-jacents et s'y décomposent, chez le Pigeon et chez la Poule, en un certain nombre de filaments très fins.

M. *Leydig* (1854) (1) a dit quelques mots de la structure du gésier du Pigeon, et, en particulier, des fibres musculaires lisses qui constituent la musculature de cet organe, et qui, d'après lui, montrent une séparation en segments successifs et représentent une forme de passage aux fibres striées. Il a décrit au-dessus de la tunique musculaire une couche de longues glandes utriculaires, dont la sécrétion durcie forme le revêtement *homogène et stratifié* du gésier.

M. *Leydig* (1857), dans son *Traité de l'histologie de l'homme et des animaux*, répète, à propos du revêtement interne de l'estomac musculeux des Oiseaux, que la sécrétion des glandes stomacales s'accumule au-dessus des cellules cylindriques et se durcit en une masse résistante, *homogène et stratifiée*, et il ajoute qu'on peut trouver accidentellement des cellules au milieu de la substance sécrétée, mais que la masse principale n'est pas une formation épidermique.

Le mémoire de M. *Flower* (1860) (2), sur la structure du gésier des Oiseaux granivores, confirmant en grande partie les résultats de Molin, est, malgré son cadre trop restreint, un des meilleurs travaux qui aient été publiés sur le sujet, et je ne m'explique pas pourquoi la plupart des auteurs qui ont repris cette étude ne semblent pas en tenir compte.

M. Flower, comme il le dit lui-même, avait d'abord pensé que les glandes en tube du gésier servaient à la digestion, par la sécrétion d'un liquide, et que les colonnettes de la couche cornée étaient les conduits qui amenaient cette sécrétion à la surface de la cavité stomacale. Ayant reconnu son

(1) Leydig, *Kleinere Mittheilungen zur thierischen Gewebelehre* (*Müller's Archiv für Anat. und Physiol.*, 1854, p. 331-334).

(2 Flower, *On the structure of the Gizzard of the Nicobar Pigeon and other granivorous Birds* (*Proceed. Zool. Soc.*, London, 1860, 2 pl.).

erreur, il déclare que la couche cornée du gésier des Oiseaux granivores est composée de nombreux corps solides, semblables à des baguettes, disposés parallèlement les uns à côté des autres, et plongés dans une substance intermédiaire ou matrice, qui est de nature homogène ou contient une matière granuleuse plus ou moins sombre.

M. Flower ne précise guère davantage sa façon de comprendre la structure de la couche cornée du gésier, et il ne dit rien de la forme et de l'aspect des cellules épithéliales, mentionnant seulement les variations qu'il a pu observer, chez un petit nombre de granivores, dans l'arrangement des baguettes de la couche cornée. Pour ce qui concerne le Pigeon nicobar, en particulier, M. Flower a parfaitement reconnu que les disques triturants, si épais chez cet oiseau, étaient constitués de la même façon que le revêtement coriace du gésier des autres granivores.

J'ajouterai que, si l'on en juge par les figures qui accompagnent son mémoire, M. Flower n'a pu constater que sur des coupes parallèles à la surface du revêtement coriace l'existence de colonnettes à l'intérieur de ce revêtement, car il ne figure pas ces colonnettes sur ses dessins de coupes perpendiculaires à la surface du revêtement.

Bergmann (1862) (1), dans un travail sur le ventricule pepsique des Oiseaux, a distingué trois types de glandes gastriques composées. Le premier type, observé par Molin, est caractérisé par ce fait que les tubes glandulaires s'ouvrent directement dans la cavité centrale de la glande ; Bergmann donne comme exemples la Poule, différents Canards et un Pygargue. Le deuxième type, que Bergmann dit avoir rencontré chez le Bruant, le Moineau, la Corneille, l'Effraye et le Plongeon, diffère du premier en ce que les tubes glandulaires ne s'ouvrent dans la cavité centrale de la glande que par l'intermédiaire de canaux secondaires. Dans le troisième type, qui

(1) Bergmann, *Einiges über den Drüsenmagen der Vögel* (*Reichert und Du Bois Reymond's Archiv*, 1862).

se rencontre chez le *Cypselus apus*, les tubes glandulaires ne s'ouvrent pas tous ensemble, au moyen de canaux secondaires, dans une cavité principale débouchant à son tour dans le ventricule pepsique, mais il y a de nombreux petits canaux excréteurs qui s'ouvrent dans la cavité stomacale les uns à côté des autres.

Dans un travail consacré principalement à l'étude de la sécrétion du jabot des Pigeons, pendant et après l'incubation, M. *Hasse* (1865) (1) s'est occupé de la structure microscopique du proventricule, ou ventricule succenturié, qu'il rattachait alors à l'œsophage; il décrit, à la surface du proventricule, des saillies en forme de papilles, tapissées d'un épithélium cylindrique, et, dans la cavité même des glandes composées du proventricule, des saillies qui, sur les coupes parallèles à la surface de la muqueuse, donnent à la lumière des glandes un aspect étoilé, et qui sont recouvertes d'un épithélium cylindrique semblable à celui de la surface du proventricule.

M. *Curschmann* (1866) (2) a reconnu que, d'une façon générale, le revêtement interne de l'estomac musculaire des Oiseaux était composé de filaments feutrés et entrelacés de diverses façons; ces filaments sont sécrétés par les glandes utriculaires de la muqueuse, et, dans le revêtement, ils sont unis le plus souvent par une substance cimentaire sécrétée par la surface plane de la muqueuse, sur laquelle s'ouvrent les glandes. M. Curschmann signale aussi la présence de débris cellulaires disséminés irrégulièrement dans l'épaisseur du revêtement, mais il pense que ces débris proviennent de l'épithélium des glandes.

La conception générale de la structure du revêtement interne du gésier, telle que l'énonce M. Curschmann au début

(1) Hasse, *Ueber den Œsophagus der Tauben und das Verhältniss der Secretion des Kropfes zur Milschsecretion* (*Henle's Zeitsch. für ration. Medicin*, t. XXIII).

(2) Curschmann, *Zur Histologie des Muskelmagens der Vögel* (*Zeitsch. für wiss. Zool.*, vol. XVI, 1866).

de son travail, peut être regardée, jusqu'à un certain point, comme conforme à la réalité, mais les descriptions particulières qu'il donne ensuite pour quelques espèces d'Oiseaux diffèrent complètement des faits que j'ai pu observer. J'aurai d'ailleurs l'occasion de donner une idée des interprétations absolument fantaisistes que M. Curschmann a imaginées dans certains cas, en s'appuyant sur des schémas qui, pour lui, complétaient ses observations.

D'autre part, M. Curschmann a cherché, après Molin, à isoler les filaments de la couche coriace du gésier, et il indique à ce sujet un procédé qui réussit parfaitement chez le Canard domestique, ainsi que j'ai pu le vérifier, et qui consiste à faire séjourner pendant vingt-quatre heures un fragment de la couche coriace dans une solution concentrée de potasse caustique. Ayant essayé l'action prolongée de la potasse et celle des acides minéraux sur les filaments, M. Curschmann a pensé que ces filaments étaient constitués par une substance très voisine de la chitine. Les résultats que j'ai obtenus en répétant ces expériences, joints à d'autres considérations, ne confirment pas cette opinion.

Dans un mémoire très instructif sur la structure microscopique de l'estomac des Oiseaux, M. *Hasse* (1866) (1) a limité ses recherches à un très petit nombre d'espèces, et, pour quelques-unes, il s'est même contenté d'étudier la muqueuse du gésier; mais le savant anatomiste n'en a pas moins décrit des faits parfaitement bien observés, et je dois constater que, s'il y avait beaucoup à ajouter à ses résultats, il n'y avait guère d'inexactitudes à y relever.

M. Hasse a très bien reconnu, chez la Poule domestique, à la surface de la muqueuse du ventricule pepsique, l'existence de plis revêtus de cellules claires, à la base desquels se trouvent des glandes utriculaires simples, garnies d'un épithélium granuleux; il a de même parfaitement observé que les

(1) Hasse, *Beiträge zur Histologie des Vogelmagens* (*Henle's Zeitsch. für rat. Med.*, t. XVIII).

glandes du gésier étaient disposées par groupes chez la Poule, le Harle, le Canard et le Cygne, et il ajoute que, dans cette dernière espèce, les glandes d'un même groupe débouchent dans un conduit excréteur commun. M. Hasse est également le premier auteur qui, à ma connaissance, ait distingué nettement, au moins pour la Poule, le Pigeon et la Linotte, la portion de l'estomac qui, dépourvue de glandes composées, sert de passage entre la partie glandulaire et le gésier.

M. *Klein*, dans le *Handbuch der Lehre von den Geweben des Menschen und der Thiere*, de *Stricker* (1868-1878), résume le mémoire de M. Hasse, pour ce qui se rapporte à la muqueuse proprement dite de l'estomac des Oiseaux ; quant à la couche cornée du gésier, il la considère d'une façon générale comme formée de couches superposées, interrompues dans les points correspondant aux orifices des utricules glandulaires, dont la lumière se continue à l'intérieur de la couche cornée sous forme d'un canal sans parois.

M. Klein décrit la tunique musculaire de l'estomac glandulaire comme composée de trois couches, et, d'après lui, la *muscularis mucosæ*, qu'il place en dehors des glandes composées, se rapproche de la tunique musculaire, comme une couche longitudinale, de sorte qu'on peut la rattacher à la tunique musculaire. Les observations que j'ai faites à ce sujet ne concordent pas, ainsi qu'on le verra, avec cete manière de voir.

M. *Wiedersheim* (1871) (1), par son intéressant travail sur la fine structure des glandes du gésier, est le premier observateur qui ait décrit les rapports existant entre l'épithélium des glandes utriculaires du gésier et la sécrétion contenue à l'intérieur de ces glandes. M. Wiedersheim ne s'est guère occupé de la structure du revêtement coriace qui recouvre la couche glandulaire du gésier, et il a limité ses études à la couche glandulaire elle-même, en prenant le gésier du Pigeon

(1) Wiedersheim, *Die feineren Strukturverhältnisse der Drüsen im Muskelmagen der Vögel* (*Arch. f. mikr. Anat.*, t. VIII, 1872, p. 435, pl. XIX).

comme objet de ses recherches. Les délicates observations qu'il a pu faire, dans le cadre restreint qu'il s'était tracé, suffisent néanmoins à faire de son mémoire un des plus importants qui aient été publiés sur la structure de l'estomac des Oiseaux.

M. Wiedersheim a montré que les stries parallèles qu'on observe, sur des coupes perpendiculaires à la muqueuse du gésier, dans le contenu de chaque glande, correspondent à de petits courants de sécrétion, et que chacun de ces courants est en rapport avec une des cellules pariétales du tube glandulaire de la façon suivante : le filament très ténu, représentant le petit courant de sécrétion, présente à son extrémité périphérique un renflement en forme de massue, qui est lui-même excavé, et ce renflement s'accole par sa concavité à la portion convexe de la cellule qui regarde la lumière de la glande, formant ainsi une sorte de coiffe ou de bonnet superposé à la cellule.

Les contours des renflements cupuliformes de ces petits filaments forment au microscope, lorsqu'on les voit de face, des mailles claires constituant un réseau très net à la surface du contenu de la glande, et, lorsqu'on les observe de profil, sur les bords de ce contenu, ils se présentent au contraire comme de petits coins qui pénètrent dans les intervalles des cellules juxtaposées. M. Wiedersheim conclut de ce dernier fait que dans les glandes du gésier des Oiseaux, comme dans le pancréas, le commencement du canal excréteur de la glande est représenté, non par la lumière de la glande, mais par ses prolongements, qui s'étendent dans les intervalles des cellules pariétales.

D'autre part, chaque cellule des glandes du gésier, de même que les cellules des glandes tubulaires en général, présente à son extrémité périphérique un prolongement en forme de crochet, à convexité dirigée en bas et en dehors par rapport à la glande; tous les prolongements ainsi orientés sont étagés les uns au-dessus des autres, affectant une disposition imbriquée. M. Wiedersheim ne regarde pas ces cro-

chets comme appartenant au protoplasma des cellules, mais il les considère comme se rapprochant des filaments qu'elles sécrètent; par conséquent, d'après ce savant observateur, la sécrétion se fait sur deux parties de la cellule diamétralement opposées, d'un côté vers la lumière de la glande sous la forme du renflement cupuliforme décrit plus haut, et, de l'autre côté, vers la périphérie, sous la forme du prolongement en crochet.

M. Wiedersheim a également observé, sur des coupes perpendiculaires à la direction des glandes, les sections des petits courants de sécrétion, disposées en couches concentriques à l'intérieur du contenu des glandes, excepté dans la partie centrale, où elles cessent d'être distinctes.

Garrod (1876) (1), dans son mémoire sur l'anatomie du *Plotus anhinga*, décrit la poche pylorique de cet oiseau, tapissée, dans la portion qui est en rapport avec le duodénum, de filaments analogues à ceux que l'on trouve dans la poche pylorique du *Plotus melanogaster*. M. *Schäfer*, qui a fait pour Garrod l'examen histologique de ces filaments, n'hésite pas à dire que leur structure se rapproche beaucoup de celle des cheveux.

D'après M. Schäfer, en effet, les filaments de la poche pylorique du *Plotus anhinga* se composent d'une *partie fibreuse interne*, au milieu de laquelle cet observateur dit avoir vu une autre substance qui peut être comparée à la moelle d'un cheveu, et d'une *partie cuticulaire externe*, se continuant avec la *portion superficielle cornée de l'épithélium stratifié* qui couvre cette partie de l'estomac; M. Schäfer avoue d'ailleurs qu'on ne peut voir distinctement ni les noyaux ni les contours des cellules composantes. M. Schäfer poursuit jusqu'au bout sa comparaison du filament gastrique du *Plotus anhinga* et du poil, et c'est ainsi que pour lui la couche de cellules, qui se trouve entre les racines des cheveux gastriques

(1) Garrod, *Notes on the Anatomy of Plotus anhinga* (*Proceed. Zool. Soc.*, London, 1876).

et le tissu conjonctif intermédiaire, représente la « gaine radicale » du cheveu cutané ; il ajoute cependant que les racines des cheveux gastriques du *Plotus anhinga*, divisées en plusieurs radicules coniques, sont entièrement différentes de celles des cheveux cutanés.

Il est bien évident que je ne saurais admettre, en aucun point, l'interprétation de M. Schäfer, qui, j'en suis convaincu, n'aurait pas émis une pareille opinion, s'il avait comparé les productions filamenteuses de la poche pylorique du *Plotus anhinga* et la muqueuse qui leur donne naissance aux différentes formes de structure que l'on rencontre ordinairement dans la muqueuse et le revêtement du gésier des Oiseaux. Je dois ajouter que M. Schäfer a parfaitement observé la forme des cellules épithéliales qu'il décrit autour de la racine et des radicules.

M. *Garel* (1879) (1), dans un travail général sur les glandes de la muqueuse intestinale et gastrique des Vertébrés, parle à plusieurs reprises de l'estomac des Oiseaux, sans insister d'une façon particulière. C'est ainsi qu'il signale l'existence d'un revêtement uniforme de cellules à mucus dans la cavité centrale des glandes gastriques composées de la Cresserelle, de la Bergeronnette et du Traquet; il ajoute que chez ce dernier Oiseau, cette cavité collectrice à sécrétion muqueuse envoie des prolongements vers les orifices des tubes à ferment.

Pour ce qui concerne la muqueuse du gésier, M. Garel dit que l'estomac musculeux de la plupart des Oiseaux présente un épithélium à cellules muqueuses, disposé sous forme de plis tout à fait analogues à ceux de l'estomac des Cyprins ; chez le *Falco tinnunculus*, le derme muqueux du gésier forme des plis principaux présentant des dentelures, et chaque dentelure donne naissance à un prolongement lamelliforme. M. Garel considèr les espaces interlamellaires comme des espaces glanduleux, qui, chez les Oiseaux granivores,

(1) Garel, *Recherches sur l'anatomie générale comparée et la signification morphologique des glandes de la muqueuse intestinale et gastrique des animaux vertébrés.*

sécrètent le revêtement interne formé par du mucus concrété. Il existe enfin, d'après M. Garel, des anastomoses entre les différents plis successifs, et il en résulte la formation de fossettes glandulaires, qui, dans leur profondeur, se transforment en tubes très courts. Quant à la structure du revêtement coriace du gésier, M. Garel ne l'a pas étudiée et il ne donne aucun renseignement sur ce sujet.

La description de la *glande gastrique* du Nandou d'Amérique, publiée par M. *Ed. Remeuchamps* (1880) (1), diffère de celle que Home avait déjà donnée dans ses Lectures d'anatomie comparée. Les glandes gastriques du Nandou d'Amérique, que Home a comparées aux glandes gastriques du Castor, présentent une forme multilobée et sont localisées en un point de l'estomac où elles constituent une masse compacte, chacune d'elles s'ouvrant dans la cavité stomacale par un orifice distinct. M. Remouchamps considère cette masse glandulaire comme une glande unique, et chacune des glandes qui la composent comme un lobe de la glande, auquel il donne le nom d'*utricule tertiaire*.

D'après M. Remouchamps, les utricules tertiaires, qui pour la plupart sont divisés en deux ou trois à partir de leur portion moyenne, possèdent chacun un large canal excréteur, divisé généralement en deux ou trois canaux accessoires. Dans ce canal s'ouvrent des tubes glandulaires simples, groupés en faisceaux qui constituent les *utricules secondaires*. Tantôt ces utricules secondaires présentent un canal central, plus ou moins long, vers lequel convergent les tubes simples ou *utricules primaires*, tantôt ils sont dépourvus de canal, et, dans ce cas, les tubes simples sont parallèles les uns aux autres et débouchent directement dans le canal commun de l'utricule tertiaire.

Dans une courte note sur l'histologie de l'estomac du *Melopsittacus undulatus*, M. *Cattaneo* (1883) (2) donne un exposé

(1) Remouchamps, *Sur la glande gastrique du Nandou d'Amérique* (*Archives de biologie*, t. I, p. 583-594, pl. XXV).

(2) Cattaneo, *Sull' istologia del ventricolo e proventricolo del Melopsitta-*

sommaire de ses observations sur la structure du ventricule pepsique et du gésier de quelques Oiseaux. J'analyserai plus loin ces recherches, exposées dans un mémoire du même auteur sur l'histologie et le développement de l'appareil gastrique des Oiseaux, et je ne fais mention de cette note que pour signaler un fait intéressant que je n'ai pu vérifier, et que, d'ailleurs, M. Cattaneo n'a pas précisé davantage dans son mémoire détaillé. Il s'agit de la fine structure des fibres musculaires lisses du gésier; chez l'*Ardea*, le *Larus*, le *Gecinus*, d'après M. Cattaneo, « la substance des fibres n'est pas du tout homogène et hyaline, mais confusément divisée en segments successifs ». Cette observation confirmerait celle de M. Leydig qui affirme que, dans l'estomac charnu des Oiseaux, la substance contractile des fibres n'est pas bien homogène et se dissocie en fragments transversaux. En revanche, M. Hasse, dans le mémoire que j'ai brièvement analysé plus haut, dit avoir constaté, sur des coupes du gésier de la Poule, l'apparence dont parle M. Leydig, mais il pense qu'il s'agit là d'une illusion causée par ce fait que la coupe rencontre, à travers la couche épaisse de fibres annulaires, un certain nombre de faisceaux ou de fibres ayant une direction oblique; je dois ajouter que, pour ma part, ayant dissocié par les procédés usuels les fibres musculaires du gésier de plusieurs Oiseaux, je les ai trouvées entièrement semblables aux fibres musculaires lisses ordinaires.

M. *Cattaneo* (1884) (1) a publié, spécialement au point de vue de la structure microscopique de l'estomac des Oiseaux, une série d'observations se rapportant principalement aux espèces suivantes : *Dromaius Novæ Hollandiæ* (Lath.), *Otus vulgaris* (Flem.), *Athene noctua* (Retz.), *Strix flammea* (L.), *Syrnium aluco* (L.), *Tinnunculus alaudarius* (Gm.), *Charadrius hiaticula* (L.), *Vanellus cristatus* (Mey.), *Numenius arquatus*

cus undulatus (*Bollett. scientifico*, Pavia, 1883). Traduit en français dans le *Journal de micrographie*, t. VII.

(1) Cattaneo, *Istologia e sviluppo dell' apparato gastrico degli uccelli*, *Atti della Società italiana di scienze naturali*, t. XXVII, Milano, 1884).

(L.), *Ardea cinerea* (L.), *Rallus aquaticus* (L.), *Gallinula chloropus* (L.), *Picus major* (L.) et *viridis* (L.), *Melopsittacus undulatus* (Shaw.), *Ara macao* (L.), *Turdus merula* (L.), *Amadina oryzivora* (L.), *Cygnus olor* (Gm.) et *musicus* (Bechs.), *Querquedula circia* (L.) et *crecca* (L.), *Larus ridibundus* (L.), *canus* (L.) et *fuscus* (L.), *Columba domestica*, *Gallus domesticus*.

M. Cattaneo, employant un procédé de durcissement indiqué par M. Latteux, laissait ses pièces pendant deux ou trois jours dans un liquide composé d'alcool et d'un mélange d'eau, de glycérine, de gomme arabique en solution sirupeuse, de sirop de glycose et d'acide phénique, et les faisait ensuite sécher à l'air libre ou près d'une étuve. Les pièces ainsi durcies pouvaient être conservées longtemps, enfermées dans une boîte, avant d'être débitées en sections minces.

Le réactif colorant dont M. Cattaneo s'est servi de préférence, pour l'étude histologique du ventricule pepsique et du gésier des Oiseaux, est le mélange de carmin ammoniacal et de picrocarminate, en parties presque égales. Les coupes colorées par ce mélange étaient lavées dans l'eau distillée et déshydratées dans l'alcool absolu, pour être mises ensuite dans la glycérine ou l'essence de girofle (1).

Dans la partie descriptive de son mémoire, M. Cattaneo expose un certain nombre de faits, qu'il m'a été souvent impossible de mettre en accord avec mes observations personnelles.

M. Cattaneo n'a distingué dans l'estomac des Oiseaux que deux portions, une portion glandulaire, c'est-à-dire pourvue de glandes composées, et une portion musculaire, dépourvue de glandes composées. A part l'observation qui se rapporte au *Picus viridis*, et dans laquelle l'auteur fait remarquer que, chez cet oiseau, la partie inférieure du ventricule pepsique, recouverte d'une expansion de la cuticule cornée du gésier, est dépourvue de glandes composées et présente de longues

(1) Je donne *in extenso* l'exposé de la méthode employée par M. Cattaneo, parce que cette méthode me paraît peu appropriée au genre de recherches dont il s'agit, et que c'est là évidemment qu'il faut chercher la raison des nombreuses lacunes du travail de M. Cattaneo.

glandes en tube, M. Cattaneo ne paraît pas avoir tenu compte de l'existence d'une zone intermédiaire, qui, plus ou moins développée suivant les cas, sépare généralement la portion glandulaire de l'estomac de la portion musculaire.

Dans la portion glandulaire de l'estomac, la structure de la muqueuse proprement dite offre une très grande variabilité d'après les descriptions et les dessins de M. Cattaneo. Tantôt la face interne de la muqueuse est lisse (*Dromaius Novæ Hollandiæ* (1), *Nyctiardea nycticorax* (2), *Gallinula chloropus* (3), *Gallus domesticus* (4); tantôt elle est couverte de *villi* (*Athene noctua*, *Syrnium aluco*, *Charadrius hiaticula*, *Vanellus cristatus*, *Numenius arquatus*, *Ardea cinerea*, *Botaurus stellaris*, *Rallus aquaticus*, *Conurus canicollis*, *Melopsittacus undulatus*, *Chrysotis amazonica* et *festiva*, *Ara macao*, *Cardinalis virginianus*, *Amadina oryzivora*, *Querquedula crecca*, *Columba domestica*). Dans la plupart des cas, autant que j'ai pu m'en rendre compte, ces *villi*, que M. Cattaneo qualifie à plusieurs reprises de digitiformes, et qui se superposent parfois sur ses dessins (5), ce qui ne laisse aucun doute sur l'idée qu'il s'en est faite, ne sont autre chose que les sections, vues sur une coupe perpendiculaire à la surface de la muqueuse, des plis lamellaires, qui sont disposés fréquemment en cercles concentriques, et qui, chez beaucoup d'Oiseaux, se voient parfaitement à l'œil nu, lorsqu'on examine la surface interne du ventricule pepsique. Quant aux petits culs-de-sac qui s'ouvrent à la base de ces plis, je n'en ai trouvé aucune mention dans le travail de M. Cattaneo.

D'autre part, le savant italien ne donne pas de renseignements sur la nature de l'épithélium tapissant la muqueuse de la partie glandulaire de l'estomac. Il parle, sans rien préciser, tantôt d'une *seule couche de cellules* (*Dromaius Novæ Hollan-*

(1) *Loc. cit.*, pl. VI, fig. 1.
(2) *Loc. cit.*, pl. VIII, fig. 1.
(3) *Loc. cit.*, pl. VIII, fig. 4.
(4) *Loc. cit.*, pl. VIII, fig. 3.
(5) *Loc. cit.*, pl. VI, fig. 2; pl. VII, fig. 2; pl. VIII, fig. 6, *vl*.

diæ, *Athene noctua*, *Tinnunculus alaudarius*, *Gallus domesticus*), tantôt d'un *épithélium stratifié* (*Botaurus stellaris*, *Numenius arquatus*, *Rallus aquaticus*, *Picus major* et *medius*, *Luscinia luscinia*, *Pyrrhula canaria*, *Cygnus olor* et *musicus*, *Columba domestica*). Dans les dessins qui accompagnent le mémoire, l'épithélium est toujours figuré d'une façon très schématique, qui ne donne aucune indication sur la forme et sur la nature des cellules (1).

D'après M. Cattaneo, les glandes composées du ventricule pepsique sont disposées en une seule couche dans les espèces suivantes : *Athene noctua*, *Charadrius hiaticula*, *Picus major* et *medius*, *Chrysotis amazonica* et *festiva*, *Luscinia luscinia*, *Pyrrhula canaria*, *Cygnus olor* et *musicus*, *Larus canus*, *ridibundus* et *fuscus*; chez d'autres Oiseaux au contraire (*Dromaius Novæ Hollandiæ*, *Syrnium aluco*, *Tinnunculus alaudarius*, *Botaurus stellaris*, *Nycticardea nycticorax*, *Columba domestica*, *Gallus domesticus*), les glandes composées sont disposées en deux couches dans toute l'étendue de la partie glandulaire de l'estomac ou dans sa portion médiane seulement.

En étudiant, par la dissection et non pas sur des coupes, la disposition des glandes composées dans le ventricule pepsique, je n'ai jamais rencontré de cas où il y ait lieu de distinguer deux couches de glandes; et si les sections perpendiculaires à la surface de la muqueuse comprennent tantôt une seule couche de glandes, tantôt deux couches, cela tient uniquement à ce que les glandes gastriques composées des Oiseaux, unilobées ou multilobées, sont tantôt espacées, tantôt étroitement serrées les unes contre les autres, et, de plus, sont très souvent couchées les unes sur les autres dans une position oblique par rapport à la surface de la muqueuse. De même, ce n'est pas en examinant des coupes qu'on se rend compte de la forme des glandes composées, et la dissection seule peut en donner une idée exacte.

(1) *Loc. cit.*, pl. VI, fig. 1 et 2; pl. VII, fig. 2; pl. VIII, fig. 1, 3, 4, *ep.*

Pour ce qui concerne la structure intime de ces glandes composées, M. Cattaneo, qui n'a pas pris connaissance du travail de Bergmann, reproduit seulement les données de Molin.

Dans les dessins de M. Cattaneo qui se rapportent à la partie glandulaire de l'estomac, la surface qui limite la cavité centrale des glandes composées est représentée comme étant en général parfaitement lisse, et aucune cellule épithéliale ne s'y trouve figurée (1). Quant à l'épithélium glandulaire des tubes à ferment, l'auteur le regarde comme constitué par des cellules rondes (2), et il ne fait d'exception à ce sujet que pour les cellules glandulaires du Pigeon domestique, qui sont reproduites d'une façon plus conforme à la réalité (3).

M. Cattaneo décrit, à plusieurs reprises, la tunique musculaire de la partie glandulaire de l'estomac comme formée uniquement de faisceaux circulaires, et ne signale une couche longitudinale interne que chez le *Cygnus musicus* et le *C. olor*, autant que j'ai pu m'en assurer. D'autre part, dans ses dessins relatifs à *Dromaius Novæ Hollandiæ* (4), *Athene noctua* (5), *Vanellus cristatus* (6), *Gallinula chloropus* (7), *Gallus domesticus* (8), M. Cattaneo montre, en dehors des glandes composées, une couche musculaire (*m m*), qu'il considère comme la *muscularis mucosæ*, et qui, ayant ses fibres disposées parallèlement à celles de la tunique musculaire sous-jacente, est, par conséquent, également circulaire. Je ne veux pas aborder ici la question relative à la situation de la *muscularis mucosæ* par rapport aux glandes gastriques composées, mais je puis dire que je n'ai pas observé d'espèce chez laquelle les faisceaux musculaires situés en dehors des glandes composées soient, comme le figure M. Cattaneo, dirigés tous

(1) *Loc. cit.*, pl. VI, fig. 1 et 2; pl. VII, fig. 2; pl. VIII, fig. 1, 3, 4 et 6.
(2) *Loc. cit.*, pl. VI, fig. 9.
(3) *Loc. cit.*, pl. IX, fig. 9.
(4) *Loc. cit.*, pl. VI, fig. 1.
(5) *Loc. cit.*, pl. VII, fig. 2.
(6) *Loc. cit.*, pl. VI, fig. 2.
(7) *Loc. cit.*, pl. VIII, fig. 4.
(8) *Loc. cit.*, pl. VIII, fig. 3.

dans le même sens, par rapport à l'axe longitudinal de l'estomac.

Dans un passage relatif à la partie pylorique de l'estomac des Rapaces, représentant le gésier musculeux des Oiseaux qui se nourrissent de matières végétales, M. Cattaneo affirme que les glandes tubulaires de cette région peuvent sécréter de la pepsine et de l'acide lactique et chlorhydrique, et il dit l'avoir constaté, *par diverses réactions* (1), chez l'*Otus vulgaris*. C'est là une observation intéressante et délicate que j'avoue n'avoir pu renouveler; d'ailleurs, je n'en conteste pas autrrement l'exactitude, attendu que M. Wiedersheim (1883) dans son *Traité d'anatomie comparée* attribue à l'estomac musculaire des Oiseaux une action chimique dans quelques cas exceptionnels.

Chez le *Strix flammea*, M. Cattaneo décrit, à la surface de la muqueuse de la région pylorique de l'estomac, des *villi a forma di spicule;* mais, dans toutes les autres espèces qu'il a passées en revue, cet observateur n'a vu dans la muqueuse du gésier que des glandes en tube.

Pour ce qui a trait à l'organisation fondamentale de la muqueuse proprement dite dans l'estomac des Oiseaux, M. Cattaneo a donc, en résumé, méconnu l'existence du système de plis et de tubes en cul-de-sac que forme la muqueuse gastrique, d'un bout à l'autre de l'estomac, chez tous les Oiseaux qui ont fait l'objet commun de nos recherches.

C'est ainsi que, n'ayant pas distingué les parties qui se correspondent exactement dans le ventricule pepsique d'une part et dans le gésier d'autre part, le savant italien s'est trouvé amené à considérer les glandes en tube du gésier comme appartenant en propre à cet organe, et comme étant *homologues* des glandes composées du ventricule pepsique.

Je dois maintenant énumérer tous les faits signalés par M. Cattaneo sur la structure du revêtement interne du gésier :

Rapaces. — L'auteur italien indique, chez le *Syrnium aluco*,

(1) *Loc. cit.*, p. 34.

au-dessus des glandes de la portion pylorique de l'estomac, une *cuticola cornificata* qui est manifestement formée par le produit de la sécrétion de ces glandes (p. 37).

Grallatores. — L'estomac musculaire du *Charadrius hiaticula* présente une cuticule dont la substance « *è regolarmente striata in senso longitudinale, e ciò dipende dalla fusione dei prismetti, ond' essa risulta formata* » (p. 39). Chez le *Numenius arquatus*, il y a également des *prismetti*, mais ils sont réunis entre eux « *da una ganga... composta di fibre intrecciate simili a quella della membrana del guscio dell' uovo dei rettili e degli uccelli* » (p. 42). Le gésier du Héron cendré ne renferme pas de cuticule cornée, mais un *épithélium stratifié*. Au contraire, chez la Poule d'eau il y a une cuticule nettement divisée en petits prismes parallèles (p. 46).

Scansores. — La cuticule du gésier du *Picus viridis* est divisée en *prismi corti* (p. 48). Chez le *Melopsittacus undulatus*, les prismes de la cuticule du gésier « *stanno sepolti in una densa ganga di sostanza gelatinosa* ». Dans le travail que j'ai cité plus haut, M. Cattaneo avait précisé davantage, en disant que cette gangue était formée d'éléments épithéliaux très fins.

M. Cattaneo prétend, au sujet du *Melopsittacus undulatus*, que les prismes cuticulaires « *non si imbevono dei reagenti coloranti, e conservano il loro naturale colore giallo-citrino splendente* ». Cette opinion est erronée, comme j'ai pu m'en assurer, au moins pour les pièces durcies dans l'alcool, qui, au sortir de ce liquide, sont complètement décolorées; le picro-carminate d'ammoniaque colore alors les prismes en jaune.

Passeres. — L'estomac musculaire du *Pyrrhula canaria* présente une cuticule à « *prismi lunghi et sottili* » (p. 53). On trouve également des prismes chez *Cardinalis virginianus*, *Amadina oryzivora*.

Natatores. — Chez le *Cygnus olor* et le *C. musicus*, il y a une cuticule à « *prismi molli e staccati* » (p. 55). La cuticule du gésier montre des prismes larges et courts chez *Querquedula circia*, *Larus ridibundus*, *canus* et *fuscus*.

Enfin, pour le Pigeon, M. Cattaneo dit seulement que la cuticule « *risulta da una associazione di lunghi prismi disposti parallelamente* » (p. 58); il en est de même pour la Poule domestique, d'après cet observateur.

L'ensemble de ces citations résume à peu près complètement les observations de M. Cattaneo relatives à la constitution du revêtement interne du gésier des Oiseaux. D'autre part, les quelques dessins (1) qui les accompagnent sont beaucoup trop simplifiés et schématisés pour donner une idée exacte de la structure complexe qu'offre en général le revêtement des gésiers bien développés.

M. Cattaneo a donné également dans son mémoire une courte description de la structure de l'estomac chez l'embryon de la Poule domestique, au septième jour et au quatorzième jour de l'incubation. Les faits que j'ai pu moi-même constater au sujet du développement de la muqueuse stomacale sont loin de confirmer les observations de M. Cattaneo et les conclusions qu'il a cru pouvoir en tirer; mais je ne saurais entamer ici cette discussion, qui me forcerait à abandonner trop longtemps le résumé historique des travaux antérieurs à mes recherches, pour entrer dans le détail de mes observations personnelles.

M. *Bergonzini* (1885) (2) dans une note très intéressante sur la structure de l'estomac du Martin-Pêcheur, a décrit chez cet Oiseau, à l'intérieur du renflement pylorique, une cuticule formée de *cumuli* distincts qui sont situés sur les saillies interglandulaires et laissent plus ou moins libres les orifices des glandes.

M. Bergonzini admet, en outre, que la cuticule de l'estomac musculaire des Oiseaux peut être manifestement formée de prismes, et qu'elle est, dans ce cas, sécrétée en totalité par les

(1) *Loc. cit.*, pl. VII, fig. 1, 4 et 5 (*Charadrius hiaticula*); pl. VIII, fig. 2 (*Melopsittacus undulatus*); pl. IX, fig. 8 et 11 (*Columba domestica*).

(2) Bergonzini, *Sulla struttura dello stomaco dell' Alcedo hispida e sullo strato cuticolare* (corneo) *del ventriglio degli uccelli* (*Atti della Società dei Naturalisti di Modena*, série III, vol. IV).

glandes tubulaires qui se trouvent dans la muqueuse de l'estomac musculaire; dans d'autres cas, l'épithélium interglandulaire prend part, aussi bien que les glandes tubulaires, à la sécrétion de la cuticule, qui est alors composée de deux substances assez différentes, dont l'une ne se colore pas tout à fait par le carmin, tandis que l'autre, dit-il, se colore plus ou moins; enfin, dans le renflement pylorique de l'Estomac du Martin-Pêcheur, la cuticule est, d'après M. Bergonzini, complètement sécrétée par l'épithélium interglandulaire. M. Bergonzini a, tout au moins, signalé une lacune dans le travail de M. Cattaneo, qui avait, malgré les observations antérieures de M. Curschmann, négligé complètement la part importante que prend l'épithélium superficiel de la muqueuse du gésier dans la sécrétion du revêtement interne.

M. *Baistrocchi* (1886) (1), dans le mémoire qu'il a consacré à l'étude d'une tumeur volumineuse dépendant du ventricule pepsique d'une Poule, a constaté l'insuffisance des notions histologiques que donnent les auteurs sur la structure normale du ventricule pepsique, et s'est livré lui-même à un examen sommaire de cet organe. M. Baistrocchi décrit et figure chez la Poule l'épithélium superficiel comme formé de cellules rondes, disposées en couches stratifiées, et ne parle ni des plis ni des culs-de-sac que j'ai observés constamment, comme on le verra plus loin; il est probable que les muqueuses étudiées par M. Baistrocchi n'étaient pas dans un état de conservation suffisant, car je suis certain que l'examen de préparations faites avec des pièces très fraîches aurait complètement modifié l'opinion de ce savant, en ce qui concerne la structure de la muqueuse du ventricule pepsique. D'autre part, M. Baistrocchi ne s'est pas contenté, comme l'avait fait M. Cattaneo, d'étudier les glandes gastriques composées sur des coupes; il a eu soin d'en faire des préparations macroscopiques, ce qui lui a permis de voir que ces glandes étaient

(1) Baistrocchi, *Sopra un granuloma del proventricolo di una gallina* (13 pag., 1 pl., Parma).

subdivisées en 5, 6, 7 ou 8 glandules; M. Baistrocchi a ainsi confirmé les observations de Home.

M. *Retterer*, dans une étude très savante, intitulée *Des phanères chez les Vertébrés* (1887) (1), décrit la structure de la muqueuse du gésier chez un embryon de Poule de 8 millimètres de longueur et chez une Buse, et il conclut en disant que le revêtement interne du gésier des Oiseaux a une *texture*, des propriétés et des usages semblables à ceux du revêtement corné du bec. Considérant le revêtement du gésier des Oiseaux comme « un produit corné semblable à ceux qui recouvrent les téguments extérieurs », M. Retterer conserve donc l'opinion la plus ancienne, qu'ont abandonnée complètement MM. Leydig, Hasse, Curschmann, Wiedersheim, Garel, Bergonzini.

De Blainville désignait sous le nom de phanères (φανερὸς, visible) les « parties accessoires ou de perfectionnement de l'enveloppe extérieure des animaux », dans lesquelles « la partie produite ou excrétée est solide, calcaire ou cornée, de forme variable, et reste constamment à la surface de l'animal, de manière à être toujours visible ». M. Retterer, pensant que les papilles cornées, les fanons, etc., des Mammifères d'un côté, le bec corné et le revêtement interne du gésier des Oiseaux, d'un autre, offrent une parité de nature et de développement, a étendu cette dénomination à « tous les organes de perfectionnement, offensifs ou défensifs, dans lesquels la partie produite solide, calcaire, cornée ou osseuse, vient faire saillie à la surface, soit de téguments, soit de certaines portions de l'appareil digestif. »

ANATOMIE MICROSCOPIQUE.

Considérés dans leur ensemble, les travaux que je viens d'analyser contiennent, en dehors d'un certain nombre de faits parfaitement exacts, beaucoup d'observations incomplètes ou erronées et d'opinions contradictoires, et, s'il est

(1) *Biblioth. de l'École des hautes études*, t. XXXIII, art. n° 3.

impossible d'en dégager des conclusions qui puissent donner une idée nette de la structure histologique de l'estomac des Oiseaux, cela tient surtout à ce que, dans aucun de ces travaux, à l'exception du mémoire déjà ancien de M. Hasse, on n'a cherché à étudier méthodiquement l'estomac dans toutes ses parties, depuis la portion terminale de l'œsophage jusqu'à l'orifice pylorique, en suivant graduellement les modifications de la muqueuse. En effet, lorsqu'on étudie séparément l'une ou l'autre des divisions de l'estomac, on néglige les parties intermédiaires, qui sont précisément les plus instructives, et l'on ne peut se rendre compte des rapports de structure qui unissent les différentes parties de la muqueuse, tandis que la connaissance de ces rapports suffit à faire comprendre la constitution des parties les plus compliquées en apparence. C'est pourquoi je me suis particulièrement attaché à l'étude des coupes longitudinales, comprenant successivement l'œsophage et le commencement du ventricule pepsique, puis le passage de la partie glandulaire à la zone intermédiaire, le passage de la zone intermédiaire au gésier, et enfin la portion pylorique du gésier jusqu'au début de l'intestin. Pour les espèces de petite taille, j'ai pu même étudier sur une seule coupe la partie glandulaire, la zone intermédiaire et le commencement du gésier.

L'étude des coupes longitudinales était complétée par l'examen des coupes pratiquées dans les différentes parties de l'estomac, les unes perpendiculairement à la surface de la muqueuse et à l'axe longitudinal de l'estomac, les autres parallèlement à la surface de la muqueuse.

Enfin, dans certains cas, j'avais avantage, ainsi que je le montrerai, à diriger les sections obliquement par rapport à la surface de la muqueuse.

Les descriptions qui vont suivre se rapportent, en général, à des préparations durcies dans l'alcool absolu, colorées au picro-carminate d'ammoniaque et conservées dans la glycérine, et, chaque fois qu'il s'agira de préparations obtenues d'une autre façon, j'aurai soin de le mentionner.

POULE DOMESTIQUE

Partie glandulaire de l'estomac. — On distingue successivement, de dehors en dedans : l'enveloppe séreuse ; la tunique musculaire, formée non pas d'une seule couche comme l'a figuré M. Cattaneo (1), mais de deux couches au moins, à savoir une *couche annulaire externe* et une *couche longitudinale interne ;* une couche de tissu conjonctif, renfermant les glandes gastriques composées ; la muqueuse proprement dite.

En dedans des glandes gastriques composées, et dans la partie profonde de la muqueuse proprement dite, j'ai pu constater l'existence de faisceaux musculaires assez nombreux, constituant la *musculeuse de la muqueuse ;* les uns ont une direction longitudinale, d'autres ont une direction transversale.

Ces faisceaux musculaires n'ont pas été décrits par les auteurs qui m'ont précédé, et qui placent ordinairement la musculeuse de la muqueuse en dehors des glandes gastriques composées, en contact presque immédiat avec les faisceaux de la tunique musculaire, de sorte qu'il n'y aurait plus, pour ainsi dire, dans ce cas, de couche connective sous-muqueuse ; celle-ci est, au contraire, très épaisse, à cause des glandes volumineuses qui s'y trouvent renfermées.

J'ai observé, en dehors de la couche annulaire externe de la tunique musculaire, des faisceaux musculaires longitudinaux, formant une couche beaucoup moins épaisse et compacte que la couche longitudinale interne ou la couche annulaire externe. Celle-ci est la plus développée, et constitue la plus grande partie de la tunique musculaire.

Structure des glandes gastriques composées. — Les glandes composées du ventricule pepsique de la Poule sont multilobées, ainsi que je l'ai dit plus haut (2).

(1) Cattaneo, *loc. cit.*, pl. VIII, fig. 3, *m*.
(2) Fig. 6.

En examinant au microscope des sections de ces glandes, on voit que chacun des lobes, complètement séparé des autres par des cloisons provenant du tissu conjonctif sous-muqueux qui enveloppe les glandes, est constitué par un grand nombre de glandes en tube serrées étroitement les unes contre les autres et convergeant vers la cavité du lobe, qui débouche elle-même dans la cavité centrale de la glande; la charpente des tubes glandulaires est formée par des cloisons conjonctives émanant du tissu conjonctif périlobaire.

Les dissociations montrent que l'épithélium des glandes en tube est composé de cellules globuleuses et granuleuses, munies d'un gros noyau sphérique, et pourvues à leur base d'un prolongement en crochet.

Au niveau des orifices des tubes, cet épithélium fait place à de hautes cellules cylindriques renfermant dans leur moitié inférieure un grand noyau ovalaire; cet épithélium cylindrique tapisse toute la surface interne, plus ou moins plissée, de la cavité centrale de la glande, jusqu'au point où celle-ci s'ouvre dans l'estomac.

Muqueuse de la partie glandulaire. — La limite interne séparant l'œsophage de l'estomac est déterminée par le changement d'épithélium; l'épithélium pavimenteux stratifié de l'œsophage est remplacé dans l'estomac par un épithélium simple.

Sur les coupes longitudinales comprenant le passage de l'œsophage au ventricule pepsique, on voit que l'épithélium pavimenteux stratifié se prolonge un peu au-dessous du niveau où se trouve la limite supérieure des premières glandes composées, mais aucune de ces glandes ne s'ouvre dans l'estomac par un conduit traversant l'épithélium stratifié, car elles sont couchées obliquement de bas en haut par rapport à la surface libre de la muqueuse, et leur partie profonde est en quelque sorte repoussée vers le haut, entre la tunique musculaire et la muqueuse de l'œsophage.

Les glandes muqueuses de l'œsophage sont, dans sa portion terminale, très rapprochées les unes des autres. Au

point où l'épithélium pavimenteux stratifié disparaît, on aperçoit les sections des plis lamellaires de la muqueuse stomacale, qui ont à peu près la même hauteur que les glandes œsophagiennes et sont également tapissés d'une rangée de cellules à mucus.

Les espaces situés dans les intervalles des plis se terminent inférieurement par de petits tubes en cul-de-sac dont les parois se continuent directement avec la surface des plis.

Les cellules à mucus qui recouvrent les plis sont prismatiques, et, vues de profil, elles se terminent par une extrémité globuleuse. A mesure que l'on s'éloigne de la crête des plis superficiels, on voit la hauteur de ces cellules décroître progressivement, leur partie claire diminuant peu à peu et disparaissant presque complètement dans le fond des culs-de-sac, où les cellules épithéliales sont à peu près cubiques.

Les espaces compris entre les plis de la muqueuse sont remplis d'un exsudat muqueux qui forme à la surface de la cavité stomacale une couche assez épaisse, renfermant des filaments muqueux, des granulations amorphes, de petites boules hyalines et des cellules desquamées, mortifiées, dont quelques-unes ont encore un noyau distinct quoique altéré, et se colorant par le carmin.

Lorsqu'on examine des coupes parallèles à la surface de la muqueuse, on reconnaît que les plis lamellaires de la partie glandulaire de l'estomac s'anastomosent et se ramifient, ce qui leur donne un aspect déchiqueté et détermine, dans leurs intervalles, des cavités irrégulières. Ils affectent une disposition régulière au-dessus des orifices des glandes composées, formant autour de chaque orifice plusieurs séries de segments de cercles concentriques, ajoutés bout à bout, ce qui correspond parfaitement à ce que l'on observe dans l'examen macroscopique de la surface interne de la partie glandulaire.

Les coupes parallèles à la surface de la muqueuse, et passant par un plan plus profond que les précédentes, montrent la lumière des orifices des glandes composées, obstruée en partie par des plis qui se détachent des parois du canal et

convergent vers le centre de sa cavité : ces plis sont tapissés de cellules épithéliales entièrement semblables à celles qui forment le revêtement de la cavité centrale des glandes.

Zone intermédiaire. — La région de l'estomac, dépourvue de glandes composées, que j'ai désignée sous le nom de zone intermédiaire, s'étend, comme on l'a vu, entre la limite inférieure de la partie glandulaire et le commencement du gésier.

La tunique musculaire de la zone intermédiaire comprend seulement deux couches, une couche longitudinale interne, et une couche annulaire externe, plus épaisse que la première.

La couche connective sous-muqueuse, ne renfermant pas de glandes composées, est, par cela même, beaucoup moins épaisse que dans la partie glandulaire.

Quant à la muqueuse proprement dite, comparée à celle de la partie glandulaire, elle ne présente que des modifications secondaires, ainsi qu'on peut s'en rendre compte sur les coupes longitudinales, perpendiculaires à la surface interne et comprenant le passage de la partie glandulaire à la zone intermédiaire.

Dans la partie profonde de la muqueuse on observe, en effet, les mêmes petits tubes en cul-de-sac (1), dont les parois se continuent avec des prolongements de la muqueuse couverts de cellules à mucus semblables à celles qui tapissent les plis lamellaires de la partie glandulaire.

L'exsudat muqueux qui recouvre la surface de la muqueuse se montre, toutefois, en couche plus épaisse que dans la partie glandulaire, et présente en outre un aspect plus complexe. Dans les intervalles qui séparent les prolongements de la muqueuse, on voit en effet des sortes de rubans (2), qui se colorent légèrement en rose par le picro-carminate d'ammoniaque, et qui se prolongent jusqu'à la surface libre du revêtement en suivant un trajet sinueux. Il existe, en réalité, une

(1) Fig. 5, *tcs*.
(2) Fig. 5, *scs*.

disposition analogue dans la couche de mucus qui recouvre la surface interne de la partie glandulaire, mais elle est beaucoup moins accentuée que dans la zone intermédiaire.

D'autre part, sur des coupes parallèles à la surface de la muqueuse, ou sur des coupes obliques par rapport à cette surface (1), on reconnaît que les prolongements superficiels de la muqueuse n'affectent pas, dans la zone intermédiaire, la même forme que dans la partie glandulaire, et sont, non pas lamellaires, mais cylindriques ou prismatiques.

Malgré ces modifications, la structure fondamentale de la muqueuse n'en est pas moins semblable dans la partie glandulaire et dans la zone intermédiaire de l'estomac ; dans l'une et dans l'autre, la muqueuse présente de petits tubes en cul-de-sac, et des prolongements, qui sont lamellaires dans le premier cas, prismatiques dans le second, et sont tapissés dans les deux cas par des cellules épithéliales de même nature.

Gésier. — On retrouve encore, dans la muqueuse du gésier, le même système de tubes en cul-de-sac et de prolongements superficiels, mais ceux-ci sont très réduits, tandis que les tubes en cul-de-sac prennent un développement tout particulier, en rapport avec le rôle qu'ils jouent dans la production du revêtement coriace, qui fait suite au revêtement mou du ventricule pepsique. Malgré sa complexité apparente, la muqueuse du gésier a donc la même structure fondamentale que la muqueuse de la partie glandulaire de l'estomac et celle de la zone intermédiaire.

Les tubes en cul-de-sac du gésier, grêles et allongés, légèrement renflés à leur extrémité close, forment une couche épaisse, mais ils ne sont pas distribués uniformément les uns à côté des autres, comme c'est le cas chez beaucoup d'autres Oiseaux ; ils sont réunis par groupes de cinq, six et plus, ainsi qu'on peut s'en assurer par l'examen de coupes parallèles à la surface de la muqueuse (2).

(1) Fig. 5.
(2) Fig. 7 et 9, *tcs*.

Les tubes d'un même groupe confondent leurs orifices dans une large embouchure commune, limitée par de courts prolongements superficiels de la muqueuse.

On peut dire que, dans le gésier, la muqueuse forme des plis soudés les uns aux autres dans la plus grande partie de leur hauteur et constituant ainsi de longs culs-de-sac tubulaires, au lieu de former, comme dans la première partie de l'estomac et dans la zone intermédiaire, des lamelles et des prolongements prismatiques qui ne sont réunis qu'à leur base, pour limiter de petits culs-de-sac.

L'épithélium des tubes en cul-de-sac du gésier est composé d'une couche de cellules, implantées obliquement par rapport à l'axe des tubes, recourbées en crochet à leur extrémité basilaire, et fortement renflées du côté de la lumière des tubes.

Lorsqu'on examine cet épithélium en remontant du fond des culs-de-sac vers leur orifice, on voit que les cellules deviennent plus claires au voisinage de l'orifice et que leur noyau se trouve, en même temps, refoulé davantage vers leur base; enfin, sur les bords de l'orifice commun aux tubes en cul-de-sac d'un même groupe, l'épithélium est constitué par des cellules qui, tout en étant moins hautes, sont comparables à celles qui tapissent les plis lamellaires de la partie glandulaire de l'estomac et les prolongements prismatiques de la zone intermédiaire.

Le revêtement interne du gésier, que l'on désigne à tort sous le nom de *couche cornée*, n'est pas beaucoup plus épais que celui de la zone intermédiaire, mais il est considérablement plus dur et il présente au microscope une structure bien plus complexe.

En examinant dans l'eau, et sans l'emploi d'aucun réactif, des coupes minces, perpendiculaires à la surface interne du gésier, on voit déjà que le revêtement coriace, irrégulièrement déchiqueté sur sa face libre, n'est pas formé d'une masse homogène.

D'autre part, en essayant successivement les réactifs

usités dans l'étude des épithéliums, on peut s'assurer que ce revêtement n'est pas constitué par des couches superposées de cellules épithéliales, comme le croyaient les premiers anatomistes qui se sont occupés de la structure de l'estomac des Oiseaux.

Après coloration par le picro-carminate d'ammoniaque, on distingue seulement, disséminés dans l'épaisseur de la masse colorée en jaune par le réactif, des noyaux altérés, faiblement colorés en rouge et des débris informes, qui sont disposés principalement suivant des lignes perpendiculaires à la surface de la muqueuse et faisant suite aux saillies superficielles situées dans les intervalles des culs-de-sac tubulaires.

Le revêtement coriace se prolonge dans l'intérieur de chacun des tubes, de telle façon qu'il semble en quelque sorte implanté dans la muqueuse par un grand nombre de petites racines.

Pour étudier les rapports qui existent entre le contenu des tubes en cul-de-sac et l'épithélium tapissant les parois de ces tubes, j'ai examiné des coupes perpendiculaires à la surface de la muqueuse d'un fragment de gésier fixé par l'acide osmique à 1 pour 100, et montées dans la glycérine, sans coloration ou après coloration par l'hématoxyline, et les faits que j'ai constatés sont assez semblables à ceux que M. Wiedersheim a observés chez le Pigeon.

Dans les portions des tubes que le rasoir n'a pas entamées dans le sens de leur longueur, on voit se dessiner à leur surface un réseau à mailles polygonales parfaitement régulières, renfermant chacune une cellule, dont le noyau est très net. D'autre part, si l'on continue à observer l'un de ces tubes, tout en faisant varier la mise au point, de façon à bien voir les parties situées sur un plan plus profond, le réseau devient beaucoup moins distinct dans le milieu du tube et en revanche il apparaît nettement sur les bords, où les mailles, vues de profil, se présentent sous forme de denticulations pénétrant, comme de petits coins, dans les intervalles des cellules épithéliales.

ARTICLE N° 6.

On peut en conclure que le contenu des tubes en cul-de-sac est épanché sur toute la surface des cellules épithéliales, autour desquelles la sécrétion est moulée en quelque sorte, jusqu'à la base du prolongement en crochet dont j'ai parlé plus haut. M. Wiedersheim a observé ce prolongement en crochet chez le Pigeon, et il le considère même comme étant sécrété par la cellule; mais dans beaucoup d'autres glandes en tube les cellules épithéliales présentent un prolongement analogue, en rapport avec leur disposition imbriquée, et je ne pense pas qu'il y ait lieu d'attribuer à ce prolongement, pour les cellules des tubes du gésier, une signification particulière.

Ce n'est pas là, d'ailleurs, le seul fait que l'on puisse constater au sujet des rapports existant entre les cellules épithéliales et le contenu des tubes en cul-de-sac.

Lorsqu'on regarde, à un fort grossissement, des sections minces, perpendiculaires à la surface de la muqueuse, après fixation par l'acide osmique, on reconnaît que le contenu des tubes en cul-de-sac est finement strié suivant sa longueur. Dans les points de la préparation où le contenu d'un tube se trouve légèrement écarté de la couche épithéliale, il est facile de déterminer la cause de cette striation; de chaque cellule, en effet, on voit partir un filament excessivement ténu qui la coiffe, pour ainsi dire, par son extrémité initiale, élargie et excavée, et qui, par son autre extrémité, va se confondre avec le contenu du tube. C'est ainsi que tous les filaments faisant suite aux cellules forment par leur réunion la masse striée qui remplit la cavité de chaque tube.

Structure du revêtement coriace du gésier. — Sur les coupes colorées par la safranine (1), le revêtement interne du gésier se présente sous un tout autre aspect que dans les prépa-

(1) Après un séjour de vingt-quatre heures dans un mélange par parties égales de safranine en solution aqueuse et de safranine en solution alcoolique, les coupes étaient, suivant la méthode connue, décolorées successivement dans l'eau, l'alcool ordinaire et l'alcool absolu, puis immergées dans l'essence de girofle et conservées dans le baume du Canada.

rations colorées au picro-carminate et conservées dans la glycérine.

Au lieu d'être coloré à peu près uniformément dans toute sa masse, il représente une sorte de palissade constituée par des colonnes (1) disposées perpendiculairement à la surface de la muqueuse, colorées en rouge intense ainsi que le contenu des tubes en cul-de-sac, et reliées de distance en distance par de petits arceaux qui sont colorés de la même façon, et qui sont séparés les uns des autres par des intervalles clairs renfermant quelques débris cellulaires.

Cette coloration en rouge intense par la safranine, persistant même après l'action prolongée de l'alcool, est particulière au revêtement du gésier, et, sur des coupes longitudinales comprenant à la fois la portion inférieure de la partie glandulaire de l'estomac, la zone intermédiaire et le commencement du gésier, on ne la voit apparaître qu'au voisinage du gésier; il en est de même pour la coloration jaune dans les préparations au picro-carminate d'ammoniaque.

En continuant l'étude des coupes perpendiculaires à la surface de la muqueuse du gésier, colorées à la safranine, on voit que les colonnes réunies en palissade s'enfoncent entre les saillies superficielles de la muqueuse et comprennent chacune l'ensemble des colonnettes sécrétées par les tubes en cul-de-sac d'un même groupe; les intervalles séparant les colonnes correspondent, au contraire, aux saillies superficielles de la muqueuse, d'où proviennent les éléments cellulaires accumulés dans ces intervalles.

Les coupes perpendiculaires à la surface colorées au carmin ammoniacal, montrent bien la structure du revêtement coriace, moins nettement cependant que les préparations à la safranine; le carmin, en effet, colore les colonnettes, mais il colore plus fortement encore les espaces intermédiaires remplis de débris cellulaires; et comme ces espaces, tout en étant superposés les uns aux autres suivant des lignes

(1) Fig. 9, *cl.*

perpendiculaires au plan de la muqueuse, sont disposés, d'autre part, suivant des lignes ondulées qui sont, au contraire, parallèles à ce plan, le revêtement du gésier prend sur ces préparations un aspect en quelque sorte stratifié, qui pourrait induire en erreur à un premier examen.

Sur les coupes perpendiculaires traitées par le carmin aluné de Grenacher, les noyaux qui se trouvent dans les espaces intermédiaires aux colonnes sont faiblement colorés; quant à la masse du revêtement coriace, elle reste complètement incolore.

L'étude des coupes parallèles à la surface de la muqueuse achève de compléter ce que je viens de dire au sujet de la structure du revêtement coriace du gésier (1). Sur celles qui sont montées dans de la glycérine après coloration au picro-carminate d'ammoniaque, on voit seulement, dans la masse du revêtement uniformément colorée en jaune, des travées granuleuses renfermant des noyaux colorés en rouge et formant une sorte de réseau à larges mailles quelquefois incomplètes. Lorsqu'on examine au contraire des coupes parallèles à la surface, colorées également au picro-carminate d'ammoniaque, mais montées dans de l'eau thymiquée, on distingue dans chaque maille un certain nombre de figures polygonales (2), dont les angles sont plus ou moins arrondis et qui sont légèrement teintées de rose; ces figures correspondent aux sections des colonnettes provenant des tubes en cul-de-sac, et les travées représentent les intervalles qui séparent les groupes de colonnettes.

Les coupes parallèles à la surface, colorées au carmin ammoniacal et montées dans de la glycérine ou mieux dans de l'eau thymiquée, montrent à peu près la même chose; les travées granuleuses sont fortement colorées en rouge, et les sections des colonnettes se détachent, colorées aussi en rouge, sur un fond pâle. On distingue également très bien les

(1) Fig. 4.
(2) Fig. 4, *elt*.

groupes de colonnettes sur les coupes parallèles colorées par la safranine.

M. Cattaneo, dans le mémoire que j'ai analysé (1), ne donne que des renseignements très sommaires sur la structure microscopique de l'estomac de la Poule, et, dans une courte note publiée après ce premier travail (2), il dit seulement que la *cuticule* du gésier de la Poule est composée de *prismes adhérents, sans substance interposée.*

M. Cattaneo n'ayant pas distingué le groupement en faisceaux des tubes en cul-de-sac et ne donnant, sur le gésier de la Poule, aucun détail dans son texte, ni aucune figure dans ses planches, je ne sais si les prismes dont il parle correspondent à la sécrétion des faisceaux ou à celle des tubes pris isolément. En tout cas, il suffit d'examiner une coupe parallèle à la surface du revêtement (3) pour se convaincre que ce revêtement n'est pas formé de *prismes adhérents, sans substance interposée.*

Chez la Poule, en effet, comme chez tous les Oiseaux dont je vais m'occuper, le revêtement coriace du gésier est constitué non seulement par les produits de la sécrétion des tubes en cul-de-sac, mais aussi par les produits de la sécrétion de l'épithélium qui tapisse la surface de la muqueuse à la limite supérieure des tubes et dans les intervalles qui séparent leurs orifices.

La masse de sécrétion produite dans chaque tube présente, à l'intérieur même du tube, une consistance suffisante pour ne pas se mélanger, à sa sortie, aux produits des tubes voisins, comme le ferait une masse liquide. Ainsi que je l'ai dit plus haut, les tubes en cul-de-sac d'un même faisceau débouchent par un canal commun, large et court, dans l'intervalle des saillies superficielles de la muqueuse; au point où les tubes

(1) *Loc. cit.*, p. 61.

(2) Cattaneo, *Sulla struttura e formazione dello strato cuticolare (corneo) del ventricolo muscolare degli uccelli Bollett. scientifico*, Pavia, 1885, p. 4).

(3) Fig. 4.

se fusionnent de la sorte, les colonnettes issues de chacun d'eux ne se juxtaposent pas de façon à adhérer complètement les unes aux autres; elles sont agglutinées, pour ainsi dire, les unes à côté des autres par les produits de la sécrétion des cellules épithéliales tapissant les extrémités supérieures des tubes et les parois du canal commun.

La présence de débris cellulaires assez abondants dans les parties du revêtement qui unissent les colonnes entre elles, constitue au point de vue morphologique, à côté de l'apparence homogène de ces dernières, un caractère différentiel dont il ne faut pas exagérer la portée, attendu que là, comme dans la plupart des exsudats muqueux, il ne s'agit que de cellules desquamées, qui sont disposées sans aucune régularité et qui, tout en ajoutant les produits de la dégénérescence de leur contenu aux produits de la sécrétion de l'épithélium superficiel de la muqueuse, ne prennent en réalité qu'une part relativement peu importante dans la formation du revêtement coriace.

Pourquoi les colonnettes restent-elles parfaitement distinctes dans la masse constituée par l'ensemble des produits de sécrétion d'un faisceau de tubes en cul-de-sac? Cela tient simplement, comme je vais le montrer, au mode de formation de ces colonnettes, intimement lié à la forme tubulaire des culs-de-sac du gésier.

Lorsqu'on examine la section longitudinale d'un tube, sur une coupe perpendiculaire à la surface du revêtement coriace, on voit que le produit de sécrétion de chaque cellule, quel que soit le niveau considéré, vient s'ajouter, sous forme d'un filament très ténu, à la masse sécrétée par les cellules plus profondes, les filaments sécrétés par les cellules du fond du cul-de-sac, ayant déjà une certaine consistance, forment en quelque sorte un petit faisceau central autour duquel les filaments sécrétés par les cellules pariétales, étagées les unes au-dessus des autres, viennent se grouper en séries concentriques.

La masse sécrétée dans chaque tube augmente donc con-

stamment, depuis le fond du cul-de-sac jusqu'à l'orifice; mais, d'autre part, le diamètre transversal du tube reste, à peu de chose près, le même dans toute sa longueur ou, en d'autres termes, la capacité du tube n'augmente pas, d'une extrémité à l'autre, dans les mêmes proportions que le contenu. Celui-ci se trouve par conséquent comprimé, et il acquiert ainsi une densité particulière, qu'il conserve en dehors du tube, lorsque, progressant sous l'impulsion des nouveaux produits de sécrétion qui s'accumulent sans cesse dans le tube, il vient, sous forme de colonnette, contribuer au renforcement du revêtement coriace, usé continuellement sur sa face interne par le frottement des corps durs que renferme le gésier.

Considérons maintenant la masse qui, sécrétée par l'épithélium superficiel de la muqueuse, enveloppe les colonnettes à leur sortie des tubes, formant ainsi les colonnes (1) qui correspondent chacune à un faisceau de tubes, et unit ces colonnes entre elles, de façon à constituer le revêtement coriace.

Dans la région superficielle de la muqueuse, les produits de sécrétion sont vraisemblablement de même nature que ceux des tubes en cul-de-sac; mais, n'étant plus contenus dans un moule étroit, ils ne sont pas aussi comprimés et n'acquièrent pas une densité aussi grande. On en trouve une preuve immédiate dans le fait suivant : Si l'on compare d'un côté la surface totale de la région superficielle de la muqueuse, avec ses courtes saillies, à la base desquelles les tubes en cul-de-sac viennent s'ouvrir, et d'un autre côté la surface totale représentée par l'ensemble des culs-de-sac eux-mêmes, il est bien évident que l'étendue de celle-ci l'emporte de beaucoup sur l'étendue de la première, et, pourtant, en examinant des coupes du revêtement coriace, parallèles à sa surface (2), on constate que les sections des colonnettes n'occupent qu'une place relativement faible dans la masse du revêtement. Les

(1) Fig. 9, *cl.*
(2) Fig. 4.

produits de la sécrétion des tubes en cul-de-sac occupent donc un volume moins considérable que les produits de la sécrétion de la région superficielle de la muqueuse, et il en résulte que l'inégalité de volume, qui se trouve en rapport inverse avec l'étendue des surfaces sécrétantes, doit être compensée par une différence de densité.

C'est grâce à cette différence de densité que les sections des colonnettes sécrétées par les tubes en cul-de-sac se détachent si nettement sur les coupes du revêtement, parallèles à sa surface, et c'est probablement aussi pour cela que les colorants tels que la safranine colorent les colonnettes d'une façon plus intense que le reste du revêtement.

J'aurai d'ailleurs, à plusieurs reprises, l'occasion de citer des faits qui sont en rapport avec la différence de densité existant entre les produits de la sécrétion des tubes en cul-de-sac et les produits de la sécrétion de la région superficielle de la muqueuse.

Étant donné que le revêtement épithélial des tubes et celui de la surface libre de la muqueuse ne paraissent pas avoir des fonctions différentes, puisqu'ils sécrètent une même substance, dont la densité seule varie, on peut dire que les tubes en cul-de-sac de la muqueuse du gésier, comme ceux de la partie glandulaire et de la zone intermédiaire, ne sont pas, à proprement parler, des glandes, et représentent de simples enfoncements tubulaires de la surface épithéliale, qui est ainsi disposée de façon à offrir une surface plus grande.

En résumé, la muqueuse proprement dite présente la même structure fondamentale dans toute l'étendue de l'estomac, c'est-à-dire que dans la partie glandulaire, dans la zone intermédiaire et dans le gésier, elle forme un système de plis qui restent libres dans une partie plus ou moins grande de leur hauteur, constituant ainsi des saillies superficielles, et qui sont soudés au contraire à leur base de façon à limiter des espaces terminés en cul-de-sac.

Dans la partie glandulaire, les saillies sont représentées par des plis lamellaires bien développés, et les culs-de-sac sont

courts et espacés; dans la zone intermédiaire, les saillies sont des prolongements plus grêles et plus nombreux, et le nombre des culs-de-sac augmente dans la même proportion; enfin dans le gésier les saillies sont rudimentaires et les culs-de-sac prennent, au contraire, un développement considérable, la multiplication de la surface épithéliale atteignant ici son maximum.

Quant au revêtement interne, il est essentiellement constitué par un exsudat de la muqueuse dans les trois parties de l'estomac, et l'on passe insensiblement du revêtement du ventricule pepsique à celui du gésier, qui prend un développement particulier et peut présenter, sous l'action des réactifs, certains caractères qui font défaut dans le revêtement du ventricule pepsique, mais que l'on retrouve, d'ailleurs, dans bien d'autres substances muqueuses ou colloïdes.

J'ai suffisamment insisté, dans cette description de la muqueuse stomacale de la Poule, sur l'intérêt capital qu'il y a, pour la compréhension de la structure de la muqueuse du gésier, à étudier comparativement la muqueuse du ventricule pepsique, et, dans les descriptions qui vont suivre, je n'insisterai pas aussi longuement sur les variations que l'on peut rencontrer dans la structure de la muqueuse du ventricule pepsique, ces variations n'ayant en elles-mêmes qu'une médiocre importance. On retrouve, en effet, constamment des plis de forme et d'étendue variables, tantôt assez élevés, tantôt, au contraire, peu développés, et laissant entre eux des espaces terminés inférieurement par des culs-de-sac plus ou moins larges, qui forment généralement de petits tubes parfaitement distincts; les plis superficiels sont toujours revêtus de cellules à mucus, dont la hauteur décroît progressivement à mesure que l'on s'éloigne de la surface libre de la muqueuse, qui est constamment recouverte, dans cette partie de l'estomac, par une couche de mucus, plus ou moins épaisse, renfermant dans sa masse des cellules desquamées, mortifiées, des filaments muqueux et de petits globes muqueux.

ARTICLE N° 6.

PIGEON DOMESTIQUE

Partie glandulaire de l'estomac.— M. Cattaneo (1) dit que, dans l'estomac glandulaire du Pigeon, « *la mucosa presenta dei villi brevi, fra di loro fusi, e ricoperti da un epitelio stratificato, che si disquamma molto facilmente.* »

La muqueuse de la partie glandulaire de l'estomac présente, en réalité, des plis superficiels peu développés comparativement à ceux qu'on trouve chez la Poule, et M. Cattaneo n'a probablement observé que les *sections* de ces plis, sur des coupes perpendiculaires à la surface de la muqueuse.

Il existe en outre, plus profondément, des culs-de-sac, qui sont également moins développés que chez la Poule, mais qui sont suffisamment distincts.

Enfin, contrairement à l'assertion de M. Cattaneo, j'ai observé non pas un épithélium stratifié, mais un épithélium formé d'une seule couche de cellules, comme chez la Poule.

Structure des glandes composées. — Les glandes composées du ventricule pepsique du Pigeon sont unilobées, et, de plus, leur structure diffère en plusieurs points de celle des glandes multilobées de la Poule.

La surface de la cavité centrale de chaque glande est couverte, chez le Pigeon, de plis ramifiés et anastomosés les uns avec les autres, qui limitent à leur base des fossettes de forme irrégulière. Chacune de ces fossettes constitue un canal collecteur, large et court, dans lequel débouche un certain nombre de tubes glandulaires.

Les plis se prolongent jusqu'à l'orifice de la glande dont ils obstruent presque complètement la lumière, lorsqu'on examine des coupes tout à fait superficielles, parallèles au plan de la muqueuse.

La surface des plis et des canaux collecteurs, formant par

(1) *Istologia e sviluppo dell'apparato gastrico degli uccelli*, p. 58.

leur ensemble la partie centrale de la glande, est entièrement tapissée de cellules à mucus, tandis que la périphérie de la glande, composée de tubes glandulaires semblables à ceux que j'ai décrits chez la Poule, renferme exclusivement des cellules granuleuses.

C'est là un premier exemple de glandes gastriques composées, dans lesquelles les tubes glandulaires de la périphérie débouchent dans la cavité centrale de la glande par des canaux secondaires, et qui, en outre, renferment non pas une seule espèce de cellules, mais deux espèces de cellules, des cellules à mucus et des cellules granuleuses.

M. Cattáneo (1), qui a étudié particulièrement chez le Pigeon la structure des glandes composées de l'estomac glandulaire, n'a pas observé les plis et les canaux secondaires dont je viens de parler, et de plus il n'a distingué qu'une seule espèce de cellules, c'est-à-dire les cellules des tubes glandulaires de la périphérie.

Zone intermédiaire. — Les saillies superficielles de la muqueuse sont minces et allongées, tapissées, comme chez la Poule, de cellules à mucus ; les culs-de-sac sont bien développés.

Le revêtement interne est épais, et, sur des coupes perpendiculaires à la surface de la muqueuse et parallèles à l'axe longitudinal de l'estomac, on y distingue, après coloration par la safranine, des rubans colorés en rouge orangé, qui sont de plus en plus serrés les uns contre les autres, à mesure que l'on approche du gésier.

Gésier. — Les tubes en cul-de-sac de la muqueuse du gésier ne sont pas réunis en faisceaux comme chez la Poule ; ils sont disposés en séries parallèles, sur un seul rang, quelquefois sur deux rangs, et débouchent dans les intervalles des plis superficiels de la muqueuse. Cet arrangement se voit très bien sur des coupes parallèles à la surface de la muqueuse, faites à différents niveaux, ou sur des coupes dirigées oblique-

(1) *Loc. cit.*, p. 57-58, pl. IX, fig. 9 et 10.

ment par rapport à cette surface et comprenant toute la hauteur de la muqueuse.

Sur des coupes perpendiculaires à la muqueuse, après fixation par l'acide osmique et durcissement dans l'alcool, on voit très nettement, comme chez la Poule, le contenu des tubes en cul-de-sac, finement strié dans sa longueur, se décomposer à sa périphérie en petites fibrilles très délicates, qui correspondent aux stries, et qui sont, d'autre part, en continuité avec l'extrémité interne des cellules épithéliales.

La structure du revêtement coriace du gésier n'est pas aussi facile à mettre en évidence que chez la Poule, et si l'on examine des préparations colorées au picro-carminate d'ammoniaque et montées dans la glycérine, les coupes du revêtement coriace, parallèles à sa surface libre, paraissent complètement homogènes, et les coupes perpendiculaires au plan de la muqueuse montrent seulement des couches ondulées, stratifiées parallèlement à la surface libre de l'estomac.

Pour se rendre compte de la structure du revêtement coriace du gésier, il suffit d'examiner dans l'eau ou dans l'alcool des coupes perpendiculaires au plan de la muqueuse, colorées au picro-carminate d'ammoniaque ou même n'ayant subi aucune coloration; on voit alors le contenu des tubes en cul-de-sac se continuer jusqu'à la surface libre du revêtement coriace, sous forme de colonnettes reliées les unes aux autres, d'espace en espace, par de petits arceaux entre lesquels se trouvent des amas d'éléments cellulaires mortifiés. Lorsqu'on regarde ensuite, dans l'eau également, des coupes du revêtement coriace parallèles au plan de la muqueuse et colorées au picro-carminate d'ammoniaque, on observe un réseau à mailles très allongées, renfermant chacune une rangée de cercles, qui sont les sections des colonnettes provenant des tubes en cul-de-sac; cela correspond très bien aux images que donnent les coupes parallèles au plan de la muqueuse, faites au niveau de la couche des tubes en cul-de-sac, et sur lesquelles on observe l'arrangement de ces tubes en séries parallèles.

Le revêtement coriace du gésier du Pigeon a donc, en somme, la même structure que celui de la Poule, avec un groupement différent des colonnettes produites par les tubes en cul-de-sac, et il n'est pas composé, comme le dit M. Cattaneo (1), de prismes adhérents, sans substance interposée.

PIGEON NICOBAR

Le Pigeon nicobar (*Calœnas nicobarica*) fournit un exemple remarquable du développement que peut prendre le revêtement coriace du gésier.

Chez cet Oiseau, en effet, le revêtement interne du gésier forme, sur chacune des faces antérieure et postérieure, une masse extrêmement dure et compacte, hémisphérique, à convexité externe, ayant presque un centimètre d'épaisseur dans sa partie centrale.

Ces deux masses sont peu saillantes à l'intérieur du gésier, car elles sont logées, en quelque sorte, dans une dépression de la muqueuse affectant la forme d'une cupule; aussi ne voit-on l'épaisseur considérable de ces masses coriaces qu'après avoir fait une section antéro - postérieure du gésier.

En examinant au microscope des coupes perpendiculaires à la surface d'une de ces masses, et colorées par la safranine, on y retrouve la structure ordinaire du revêtement coriace du gésier, et les colonnettes, qui font suite aux tubes en cul-de-sac de la muqueuse, sont très nettement distinctes dans toute leur étendue, malgré l'épaisseur du revêtement.

Sur les coupes parallèles à la surface de la muqueuse, exécutées au niveau des tubes en cul-de-sac, on voit que ces tubes ne sont groupés ni en séries parallèles, comme chez le Pigeon domestique, ni en faisceaux, comme chez la Poule; ils sont disposés sans ordre dans l'épaisseur de la muqueuse.

(1) *Loc. cit.*, pl. IX, fig. 8 et 11, et *Sulla struttura e formazione dello strato cuticolare del ventricolo muscolare degli uccelli*, p. 4.

De même, sur les sections minces faites parallèlement à la surface d'une des masses coriaces, les sections des colonnettes sont uniformément réparties les unes à côté des autres; elles sont séparées par des travées renfermant çà et là des cellules mortifiées, que le picro-carminate d'ammoniaque colore en rose.

Les coupes longitudinales du gésier, perpendiculaires à sa surface interne, montrent que, au niveau des masses hémisphériques, les tubes en cul-de-sac de la muqueuse sont beaucoup plus développés que dans le reste de la cavité, qui est tapissé seulement d'une couche coriace d'épaisseur normale.

MELOPSITTACUS UNDULATUS

Partie glandulaire de l'estomac. — Chez le *Melopsittacus undulatus*, la muqueuse de la partie glandulaire de l'estomac forme des plis épais, à la base desquels s'ouvrent de petits culs-de-sac, et sa surface est recouverte d'une mince couche de mucus renfermant un grand nombre de filaments muqueux.

La cavité centrale des glandes gastriques composées est tapissée d'un épithélium cylindrique, se rapprochant de celui que j'ai décrit à la surface de la cavité des mêmes glandes chez la Poule domestique.

Zone intermédiaire. — Dans la zone intermédiaire, les plis de la muqueuse, tapissés de cellules à mucus, sont bien accentués, tandis que les culs-de-sac situés à la base de ces plis sont, au contraire, peu développés.

Dans cette partie de l'estomac, le revêtement interne, plus épais que dans la partie glandulaire, est encore assez mou; sur les coupes colorées au picro-carminate d'ammoniaque, il est inégalement teinté de rose, et contient de petits filaments muqueux, irrégulièrement sinueux, ainsi que des cellules desquamées en dégénérescence muqueuse, disséminées çà et là. Dans la partie profonde du revêtement, au voisinage de la

surface de la muqueuse, ces cellules, constituées par un petit bloc muqueux ovoïde, avec un noyau refoulé vers une de ses extrémités, sont parfaitement reconnaissables; quelques-unes d'entre elles, qui sont encore en contact avec l'épithélium superficiel de la muqueuse, sont à peine altérées, et l'on peut distinguer leur extrémité basilaire, effilée et légèrement recourbée en crochet. Vers la surface libre du revêtement, on trouve seulement, d'espace en espace, des granulations amorphes et de petites masses colorées en rose par le picro-carminate, affectant généralement une forme ovoïde, ayant des dimensions inégales, et dans lesquelles il n'est plus possible de distinguer un noyau.

Lorsqu'on examine des coupes longitudinales de l'estomac du *Melopsittacus undulatus*, perpendiculaires à la surface de la muqueuse et comprenant la zone intermédiaire et le commencement du gésier, on constate que, au voisinage du gésier, le revêtement interne s'épaissit, et se modifie graduellement, de façon qu'on arrive, sans trouver de changements brusques, au revêtement coriace du gésier, dont l'aspect est pourtant bien différent de celui que présente le simple revêtement muqueux recouvrant l'estomac au début de la zone intermédiaire : à la place des filaments muqueux sortant des intervalles qui séparent les plis de la muqueuse, on voit apparaître, lorsqu'on approche du gésier, des rubans finement striés et colorés en rose par le picro-carminate d'ammoniaque, qui deviennent progressivement plus larges, et finalement se colorent partiellement en jaune pâle, au point où commence le revêtement du gésier.

Gésier. — L'étude du revêtement coriace du gésier du *Melopsittacus undulatus* est particulièrement démonstrative, les produits de la sécrétion des tubes en cul-de-sac se distinguant avec une netteté parfaite des produits de la sécrétion de la région superficielle de la muqueuse.

Sur une coupe perpendiculaire à l'axe longitudinal de l'estomac et à la surface de la muqueuse, colorée au picro-

carminate d'ammoniaque, les tubes en cul-de-sac (1), disposés sans groupement régulier, sont peu serrés les uns contre les autres; leur contenu, coloré en rose et finement strié dans le sens de leur longueur, se prolonge dans l'intérieur du revêtement coriace, jusqu'à sa surface libre, sous forme de rubans sinueux (2) d'un diamètre variable, à bords irrégulièrement dentelés, réunis entre eux par de fines trabécules qui sont disposées les unes au-dessus des autres et donnent un aspect scalariforme à la substance intermédiaire.

Ces rubans sont colorés en rose par le picro-carminate d'ammoniaque, comme dans l'intérieur des tubes, jusqu'à une certaine distance de l'orifice des tubes, puis cette coloration fait place à une coloration jaune qui se continue jusqu'à la surface libre du revêtement.

Si, au lieu d'employer le picro-carminate d'ammoniaque, on se sert de la safranine, les colonnettes sécrétées par les tubes sont colorées en rouge intense et se détachent alors de la façon la plus nette sur un fond clair, légèrement teinté de violet.

Sur les coupes colorées par le picro-carminate d'ammoniaque, les espaces intermédiaires (3), faisant suite aux saillies superficielles de la muqueuse qui s'élèvent de chaque côté des orifices des tubes, sont colorés uniformément en rose pâle et renferment une assez grande quantité de petites figures ovalaires (4), disposées les unes au-dessus des autres à des intervalles inégaux, dans toute la hauteur du revêtement, leur grand axe étant en général sensiblement parallèle à la surface libre du revêtement.

Lorsqu'on examine à un fort grossissement une préparation colorée par le carmin aluné, où les noyaux seuls sont colorés en rouge, il est facile de reconnaître que l'on est en présence de cellules en dégénérescence muqueuse, comme

(1) Fig. 18, *tcs*.
(2) *Id.*, *clt*.
(3) *Id.*, *ses*.
(4) *Id.*, *cd*.

dans le revêtement de la zone intermédiaire de l'estomac.

Dans la partie profonde des espaces situés dans les intervalles des colonnettes, les noyaux des cellules desquamées sont parfaitement distincts (1), et l'on trouve même, en quelques points, des cellules qui sont encore en contact avec la couche épithéliale superficielle (2).

A mesure que l'on s'éloigne de la profondeur du revêtement, les noyaux des cellules desquamées présentent des contours moins nets, et finalement, au voisinage de la surface libre du revêtement, on ne voit plus que des masses ovales complètement incolores et transparentes, ou présentant seulement, dans une portion mal définie, une vague coloration rose.

Sur les sections minces du gésier, faites après fixation par l'acide osmique à 1 pour 100, j'ai retrouvé, à l'intérieur des tubes en cul-de-sac, entre le contenu des tubes et l'épithélium qui tapisse leurs parois, des connexions semblables à celles que j'ai décrites pour la Poule domestique.

M. Cattaneo a donné un dessin, beaucoup trop schématique, d'une section du gésier du *Melopsittacus undulatus* (3), et n'a figuré aucun élément cellulaire dans la substance intermédiaire aux colonnettes; d'autre part, le texte du mémoire ne fournit aucun renseignement concluant sur la structure de cette substance intermédiaire, ainsi que je l'ai montré dans l'analyse des travaux du savant italien.

PASSEREAUX

(*Chelidon urbica*, *Pyrrhocorax alpinus*, *Sitta cœsia*, *Accentor alpinus*, *Regulus cristatus*, *Cinclus aquaticus*, *Passer montanus* et *domesticus*, *Pyrrhula vulgaris*, *Loxia curvirostra*, *Munia rubra-nigra*).

L'estomac des petits Passereaux, granivores ou insectivores, fournit, grâce à ses faibles dimensions, des préparations tout

(1) Fig. 19, *cd*.
(2) *Id.*, *cd'*.
(3) *Loc. cit.*, pl. VIII, fig. 2.

à fait démonstratives, qui permettent d'observer, sur une seule coupe, l'uniformité de la structure fondamentale de la muqueuse stomacale proprement dite, indépendamment des glandes composées qui caractérisent la première partie de l'estomac.

On peut, en effet, pratiquer sur ces petits estomacs, fendus et étalés, puis durcis dans l'alcool absolu, des sections longitudinales, perpendiculaires à la surface de la muqueuse, qui comprennent à la fois la partie terminale de l'œsophage, la région glandulaire de l'estomac, la zone intermédiaire et la partie supérieure du gésier.

J'ai représenté, à un faible grossissement, les deux extrémités d'une coupe ainsi obtenue, se rapportant à l'Hirondelle de fenêtre (*Chelidon urbica*) ; on y distingue, de dehors en dedans : la tunique séreuse, la tunique musculaire (1), composée essentiellement d'une couche longitudinale interne et d'une couche annulaire externe, le tissu connectif sous-muqueux, renfermant dans la partie glandulaire de l'estomac les glandes composées (2), la musculeuse de la muqueuse représentée par des faisceaux épars (3), et la muqueuse proprement dite, formant, d'une extrémité de l'estomac à l'autre, une couche continue de culs-de-sac et de plis (4), qui fait suite en quelque sorte à la couche des glandes muqueuses œsophagiennes, très rapprochées les unes des autres dans la portion terminale de l'œsophage (5).

De la partie glandulaire au gésier, les dimensions des plis et des culs-de-sac varient seules pour ainsi dire. Dans la partie glandulaire les plis sont assez épais, de sorte que les culs-de-sac qu'ils limitent à leur base sont écartés les uns des autres. Dans la zone intermédiaire, qui est ici très réduite et qui forme une sorte de bourrelet situé entre la partie

(1) Fig. 13 et 14, *tm*.
(2) Fig. 13 et 14, *glc*.
(3) Fig. 13 et 14, *mm*.
(4) Fig. 11, 13 et 14, *ss* et *tcs*.
(5) Fig. 12, 13 et 14, *gmœ*.

glandulaire et le gésier, les prolongements superficiels de la muqueuse sont grêles et allongés; les tubes sont plus nombreux et plus développés que dans la première partie de l'estomac. Enfin dans le gésier les tubes prennent une importance prédominante, occupant sur la coupe presque toute l'épaisseur de la muqueuse, tandis que les prolongements superficiels sont très courts.

Ce que je viens de dire pour l'Hirondelle de fenêtre pourrait s'appliquer à tous les petits Passereaux que j'ai étudiés, sauf à changer quelques mots suivant les légères modifications que l'on peut observer, en passant d'une espèce à l'autre, dans l'arrangement, l'étendue et la forme des plis de la muqueuse.

La portion de l'estomac qui est située entre la partie glandulaire et le gésier, et qui correspond à l'extrémité inférieure, dépourvue de glandes composées, du ventricule pepsique, est généralement distincte (1), bien que souvent réduite à de faibles dimensions dans les espèces de petite taille; la muqueuse de cette zone intermédiaire présente des prolongements superficiels, moins épais, moins larges et plus allongés que les prolongements, ordinairement lamellaires, de la région glandulaire; tantôt sa surface interne est régulière, tantôt elle forme des saillies au niveau de l'orifice supérieur du gésier, comme chez l'Hirondelle de fenêtre et chez beaucoup d'autres petits insectivores.

Lorsqu'il n'y a pas de zone intermédiaire distincte, comme cela a lieu, par exemple, chez le Roitelet, où le gésier succède immédiatement à la portion glandulaire de l'estomac, on n'en observe pas moins, dans la muqueuse proprement dite, au niveau de l'extrémité inférieure de la partie glandulaire, une zone de transition entre celle-ci et le gésier.

D'autre part, en examinant des coupes longitudinales avec un grossissement plus considérable, on retrouve partout, répartis de la même façon, les mêmes éléments épithéliaux, à savoir de grandes cellules à mucus, plus larges et moins

(1) Fig. 10.

régulièrement prismatiques que les cellules des glandes œsophagiennes, à la surface des plis et des saillies de la muqueuse (1), et des cellules plus petites, semblables à celles que j'ai décrites chez la Poule, à l'intérieur des culs-de-sac (2).

Tandis que la muqueuse proprement dite, tout en conservant dans toute l'étendue de l'estomac la même structure fondamentale, subit des modifications dans le développement relatif de ses saillies et de ses culs-de-sac, le revêtement qui recouvre sa surface interne présente des modifications correspondantes.

Sur toute la surface de la portion glandulaire, on n'observe qu'une couche de mucus assez mince, faiblement teintée de rose après coloration des coupes par le picro-carminate d'ammoniaque, renfermant çà et là des cellules desquamées en dégénérescence muqueuse (3), et présentant des lignes sinueuses, qui sont un peu plus fortement colorées en rose et qui font suite aux culs-de-sac.

Au niveau du passage au gésier, le revêtement est ordinairement un peu plus épais; des prolongements superficiels partent des traînées irrégulières de cellules en dégénérescence muqueuse, qui sont d'autant plus méconnaissables qu'elles sont plus proches de la surface libre du revêtement (4), et, dans les intervalles de ces traînées, le contenu des culs-de-sac se prolonge sous forme de rubans grêles, irréguliers, plus ou moins sinueux (5).

Enfin, dans le gésier, où le revêtement prend une belle teinte jaune après l'action du picro-carminate d'ammoniaque, les tubes en cul-de-sac, qui constituent la partie la plus importante de la muqueuse, produisent de petites colonnettes, à peu près cylindriques ou prismatiques (6), qui sont distinctes

(1) Fig. 10, 11 et 12, *ss* et *ep*.
(2) Fig. 10 et 11, *tcs*.
(3) Fig. 11, *cd*.
(4) Fig. 10 et 14, *cd*.
(5) Fig. 10, *scs*.
(6) Fig. 15, 16 et 20, *clt*.

dans toute l'épaisseur du revêtement, reliées entre elles de distance en distance, et dans l'intervalle desquelles on distingue des débris cellulaires, groupés en amas superposés suivant des lignes qui font suite aux saillies superficielles de la muqueuse.

Le revêtement coriace du gésier présente, chez quelques-unes des espèces que j'ai étudiées, des dispositions intéressantes, sur lesquelles je dois insister, après avoir dit quelques mots de la structure des glandes du ventricule pepsique.

Structure des glandes composées. — Chez tous les Passereaux que j'ai eu l'occasion d'examiner, tels que : *Pyrrhocorax alpinus*, *Sitta cœsia*, *Accentor alpinus*, *Regulus cristatus*, *Cinclus aquaticus*, *Passer montanus* et *domesticus*, *Munia rubranigra*, etc., les glandes composées du ventricule pepsique sont unilobées, comme chez le Pigeon domestique; ce sont de petit sacs tantôt larges et courts, tantôt beaucoup plus hauts que larges.

Comme chez tous les Oiseaux en général, ces glandes sont essentiellement constituées par des tubes glandulaires (1) tapissés d'un épithélium granuleux, serrés les uns contre les autres et convergeant vers l'orifice de la glande.

On n'observe de variations qu'à la surface de la cavité dans laquelle s'écoulent les produits de la sécrétion de ces tubes; cette surface est, en effet, plus ou moins plissée et irrégulière, et elle est tapissée par un épithélium constitué tantôt par des cellules à mucus semblables à celles qui recouvrent les plis superficiels de la muqueuse, tantôt par des cellules cylindriques comparables à celles que j'ai décrites dans l'intérieur des glandes gastriques composées de la Poule.

Ainsi chez le *Pyrrhocorax alpinus*, la surface limitant la cavité centrale de chaque glande est couverte de plis qui font saillie à l'intérieur et sont revêtus de grandes cellules à mucus (2); à la base de ces plis s'ouvrent de petits canaux

(1) Fig. 13, 14 et 21, *tgl*.

(2) Fig. 21, *epg*.

larges et courts (1), tapissés également de cellules à mucus, et dans lesquels débouchent plusieurs tubes glandulaires. C'est, comme on le voit, une structure comparable à celle des glandes gastriques composées du Pigeon.

J'ai observé une disposition analogue dans les glandes composées du ventricule pepsique des espèces suivantes *Sitta cœsia*, *Accentor alpinus*, *Regulus cristatus*, *Cinclus aquaticus*, *Passer montanus*, *Munia rubra-nigra;* chez ces Oiseaux l'abondance des cellules à mucus est plus ou moins grande à l'intérieur de chaque glande, attendu que la cavité centrale de ces glandes est quelquefois très petite.

L'Hirondelle de fenêtre possède, au contraire, des glandes gastriques composées, dépourvues de cellules à mucus.

Gésier. — Je n'ai étudié, d'une façon complète, la muqueuse du gésier et son revêtement que chez un petit nombre de Passereaux granivores ou insectivores (*Pyrrhocorax alpinus*, *Accentor alpinus*, *Regulus cristatus*, *Cinclus aquaticus*, *Passer domesticus* et *montanus*, *Pyrrhula vulgaris*, *Loxia curvirostra*, *Munia rubra-nigra*); chez tous ces Oiseaux j'ai rencontré à peu près la même structure.

Les tubes en cul-de-sac de la muqueuse du gésier, le plus souvent renflés à leur extrémité close, sont peu allongés (2), et ils ne sont pas réunis en faisceaux comme chez la Poule; je les ai trouvés disposés en rangées parallèles chez l'Accenteur et le Bouvreuil.

Sur les coupes perpendiculaires à la surface interne du gésier, colorées au picro-carminate d'ammoniaque et conservées dans l'eau thymiquée ou même dans la glycérine, on retrouve constamment dans le revêtement coriace des colonnettes (3) bien distinctes, faisant suite aux tubes en cul-de-sac et se dirigeant vers la surface libre, en suivant souvent une direction oblique par rapport au plan de la muqueuse; ces colonnettes présentent une fine striation longitudinale, et elles

(1) Fig. 21, *ccl.*
(2) Fig. 20, *tcs.*
(3) Fig. 15, *clt.*

se colorent ordinairement en jaune légèrement teinté de rose par le picro-carminate d'ammoniaque, tandis que, à l'intérieur des tubes en cul-de-sac et même jusqu'à une certaine distance de l'orifice de ces tubes, elles sont plutôt colorées en rose par le même réactif. Le reste du revêtement coriace est coloré en jaune par le picro-carminate d'ammoniaque; dans les intervalles des colonnettes, et par conséquent vis-à-vis des saillies superficielles de la muqueuse, on observe généralement d'une façon très nette des croissants à concavité inférieure, superposés les uns aux autres à des distances à peu près régulières, et au niveau desquels se trouvent amassés des débris de cellules desquamées avec des noyaux altérés, faiblement colorés en rouge par le picro-carminate d'ammoniaque.

Chez l'Accenteur en particulier, cette disposition affecte une régularité parfaite, tout à fait architecturale, si je puis m'exprimer ainsi. Sur une coupe transversale du gésier, faite après durcissement dans l'alcool, et colorée au picro-carminate d'ammoniaque, les colonnettes (1), colorées en jaune pâle, font suite au contenu des culs-de-sac, légèrement teinté de rose, cette coloration se prolongeant jusqu'à une certaine distance des orifices des tubes. Au-dessus de chaque saillie superficielle de la muqueuse, on voit une sorte de croissant formé par une série de lignes à concavité inférieure, et renfermant un certain nombre de noyaux colorés en rouge, dont les contours sont plus ou moins nets, et qui ont pour la plupart leur grand axe dirigé parallèlement au plan de la muqueuse; ces croissants offrent donc une apparence de stratification, et constituent tous ensemble une bande, colorée en rouge, interrompue de distance en distance par les colonnettes qui sortent des culs-de-sac. Au-dessus de cette première série de croissants se trouve une couche colorée en jaune vif, renfermant quelques granulations rouges disséminées dans sa masse, et interrompue de la même façon par les

(1) Fig. 20, *clt*.

colonnettes; puis vient une seconde série de croissants, offrant sensiblement le même aspect que les figures semblables qui sont immédiatement en contact avec le revêtement épithélial superficiel, mais dans lesquels les noyaux sont beaucoup plus informes; ces croissants ont une limite inférieure concave assez nettement tranchée grâce à leur coloration rouge, assez vive à ce niveau, tandis que vers le haut cette coloration diminue d'intensité et s'étend sans ligne de démarcation bien distincte jusqu'à la couche colorée en jaune vif, qui remplit, comme la précédente, tous les intervalles situés entre les colonnettes, et au-dessus de laquelle existe une troisième série de croissants semblables à ceux que je viens de décrire; la même structure se poursuit jusqu'à la surface libre du revêtement coriace, qui est constituée elle-même par une couche jaune au travers de laquelle les colonnettes viennent émerger dans la cavité stomacale. On compte ainsi, sur la préparation que j'ai reproduite (1), cinq couches colorées en jaune et cinq couches colorées en rouge, associées deux à deux, et formant, en quelque sorte, cinq étages superposés, entièrement semblables l'un à l'autre.

Sur des coupes du revêtement coriace, parallèles au plan de la muqueuse, les sections des colonnettes se montrent disposées en rangées parallèles, comme les tubes en cul-de-sac, ainsi que cela a lieu également chez le Bouvreuil (2).

M. Curschmann a donné, dans le mémoire que j'ai analysé, une description de la couche coriace du gésier du Moineau domestique; il a parfaitement reconnu que le contenu de chaque tube devait se prolonger au dehors sous forme de filament, mais il s'est fait une idée entièrement fausse de la structure même du revêtement coriace. En examinant une section du gésier perpendiculaire au plan de la muqueuse, il n'a pas vu que chaque filament se continue directement jusqu'à la surface libre du revêtement, et, par contre, ayant

(1) Fig. 20.
(2) Fig. 16, *clt*.

observé les croissants dont j'ai parlé plus haut et que j'ai représentés pour l'Accenteur et le Bouvreuil (1), il a pensé que ces figures correspondaient à des flexions des filaments issus des tubes en cul-de-sac.

N'ayant pu trouver dans ses préparations, et pour cause, des preuves démonstratives à l'appui de son hypothèse, M. Curschmann a eu recours à des schémas ingénieux (2), au moyen desquels il a développé très clairement son interprétation.

D'après M. Curschmann le filament, après sa sortie du tube, se ploie complètement sur lui-même d'une façon très régulière, alternativement à droite et à gauche, formant ainsi une colonne rayée transversalement.

M. Curschmann a confondu évidemment les espaces intermédiaires aux tubes avec les tubes eux-mêmes, car les colonnes rayées transversalement, dans lesquelles il a cru voir un filament replié un grand nombre de fois sur lui-même, correspondent aux intervalles qui séparent les colonnettes sécrétées par les tubes en cul-de-sac, et qui font suite, non pas aux tubes en cul-de-sac, mais aux saillies superficielles de la muqueuse (3).

PICUS MAJOR

Partie glandulaire de l'estomac. — Les saillies lamellaires de la muqueuse de cette région offrent, sur une coupe longitudinale de l'estomac, perpendiculaire à la surface de la muqueuse, des contours irréguliers, déchiquetés; elles sont minces et se montrent en général couchées les unes sur les autres, se recouvrant de telle façon que, lorsqu'on examine la préparation à un faible grossissement, on aperçoit plusieurs rangées de noyaux superposées, et l'on serait tenté de croire

(1) Fig. 20 et 15.

(2) Curschmann, *Zur Histologie des Muskelmagens der Vögel*, fig. 7 A et B.

(3) Fig. 20.

que l'on est en présence d'un épithélium stratifié. C'est probablement ce qui a fait dire à M. Cattaneo que chez le *Picus major* et le *Picus medius*, la muqueuse de la région glandulaire de l'estomac était couverte d'un épithélium stratifié (1).

J'ai observé, ici encore, de petits culs-de-sac à la base des plis, mais ces culs-de-sac sont peu nombreux.

La surface de la muqueuse, sur les sections colorées au picro-carminate d'ammoniaque et conservées dans la glycérine, se montre couverte d'un exsudat muqueux, teinté de rose, semblable aux revêtements muqueux que j'ai décrits jusqu'à présent dans la portion glandulaire de l'estomac.

Les glandes gastriques composées sont assez disséminées; leur cavité centrale est irrégulière et tapissée de cellules à mucus.

Chez le *Picus major*, le gésier succède presque immédiatement à la portion glandulaire de l'estomac; mais, comme dans les cas analogues que j'ai rencontrés parmi les Passereaux, la muqueuse n'en forme pas moins une zone de passage, au niveau de la limite inférieure de la région glandulaire de l'estomac.

Cette zone de passage commence dans la portion terminale de la région glandulaire et s'étend un peu plus bas; le revêtement coriace du gésier n'apparaît donc pas immédiatement au niveau de la limite inférieure des dernières glandes composées.

Gésier. — La muqueuse du gésier et son revêtement coriace ressemblent à ce que l'on trouve chez les Passereaux que j'ai étudiés plus haut.

Les tubes en cul-de-sac sont assez espacés les uns par rapport aux autres, et les prolongements superficiels de la muqueuse, qui font suite aux espaces intermédiaires aux tubes, ont une épaisseur proportionnelle. De même, les colonnettes que l'on observe dans le revêtement coriace, faisant suite au contenu des tubes, sont écartées les unes des autres,

(1) *Loc. cit.*, p. 46.

le reste de la masse du revêtement étant constitué par les produits de la sécrétion de l'épithélium tapissant les prolongements superficiels.

Le picro-carminate d'ammoniaque colore en rose le contenu des tubes, et le revêtement coriace ne présente une coloration jaune qu'à une certaine distance de la muqueuse. La coloration intense que donne la safranine au revêtement coriace se continue au contraire jusqu'au fond des culs-de-sac.

Sur les sections minces du gésier, perpendiculaires au plan de la muqueuse, on rencontre çà et là, dans la profondeur du revêtement coriace, des cellules, détachées de l'épithélium superficiel, qui sont encore parfaitement reconnaissables, et dans l'épaisseur du revêtement on voit, à différents niveaux, de petits corps ovoïdes, transparents, qui présentent quelquefois, après l'action des colorants, une petite tache légèrement colorée, mais mal définie, et qui sont semblables à ceux que j'ai décrits chez le *Melopsittacus undulatus;* ils ont la même signification, et je n'ai donc pas à y insister de nouveau.

PICUS MARTIUS

Partie glandulaire de l'estomac. — Le premier renflement stomacal, comme on l'a déjà vu, ne renferme des glandes composées que dans son tiers supérieur environ. Les coupes longitudinales, perpendiculaires à la surface de la muqueuse, montrent que, dans cette partie glandulaire, les plis lamellaires de la muqueuse sont bien développés.

La cavité des glandes composées est limitée par une surface irrégulière, sur laquelle débouchent les tubes glandulaires à cellules granuleuses, et qui est tapissée, comme chez le *Picus major*, d'une couche de cellules à mucus.

Zone intermédiaire. — Les plis superficiels de la muqueuse, irréguliers, anastomosés les uns avec les autres, limitant à leur base de petits culs-de-sac, se continuent dans la deuxième

portion du premier renflement stomacal, dépourvue de glandes composées.

Les gros plis longitudinaux, qu'on observe à l'œil nu dans le premier renflement stomacal du *Picus martius*, sont formés par un soulèvement en masse de la muqueuse proprement dite constituée comme je viens de le dire, du tissu conjonctif sous-muqueux et même d'une partie de la tunique musculaire de l'estomac. Ces plis sont surtout saillants dans la zone intermédiaire, dépourvue de glandes composées, et, au voisinage du gésier, on trouve, dans chacun des sillons qui les séparent l'un de l'autre, un exsudat solide formant une sorte de languette qui se continue avec le revêtement coriace du gésier. Sur une coupe transversale de l'estomac, faite à ce niveau, on voit, au milieu de l'exsudat muqueux remplissant la cavité de chaque sillon, un faisceau de colonnettes issues des culs-de-sac sous-jacents.

Gésier. — Parmi tous les Oiseaux qui ont été l'objet de mes recherches, le *Picus martius* est un de ceux chez lesquels la structure du revêtement coriace du gésier est des plus faciles à observer.

Sur les coupes perpendiculaires au plan de la muqueuse, colorées par le picro-carminate d'ammoniaque et conservées dans la glycérine, les colonnettes faisant suite au contenu des tubes en cul-de-sac sont parfaitement distinctes l'une de l'autre ; elles sont unies assez intimement à leur base, et, plus haut, elles sont reliées seulement d'espace en espace par des travées, entre lesquelles on observe des amas de granulations, de petits corps ovoïdes restant incolores après l'action du picro-carminate d'ammoniaque, ou se colorant, d'une façon plus ou moins nette, en un point qui correspond à un noyau altéré.

En employant la safranine, on obtient, pour le revêtement coriace du gésier du *Picus martius*, des préparations tout à fait démonstratives (1).

(1) Fig. 17.

CANARD DOMESTIQUE

Partie glandulaire de l'estomac. — Chez le Canard domestique les plis et les culs-de-sac de la muqueuse sont peu développés dans la partie glandulaire de l'estomac. Les glandes gastriques composées sont très riches en cellules à mucus, et leur structure se rapproche de celle que j'ai déjà décrite chez plusieurs Oiseaux; les tubes glandulaires (1), en effet, ne débouchent dans la cavité centrale, qui occupe toute la longueur de chaque glande, que par l'intermédiaire de petits tubes larges et courts (2), qui sont entièrement tapissés de grandes cellules à mucus, ainsi que toute la surface interne de la glande, qui présente, en outre, des prolongements irréguliers faisant saillie dans la cavité centrale.

Gésier. — L'étude de la muqueuse du gésier du Canard est tout particulièrement instructive, en ce que, dans le revêtement coriace, les produits de sécrétion des tubes en cul-de-sac sont complètement distincts des produits de sécrétion de l'épithélium superficiel, d'une façon encore plus nette que chez tous les Oiseaux dont j'ai parlé jusqu'à présent, et, après avoir examiné quelques préparations de la muqueuse du gésier du Canard, on ne peut avoir aucun doute sur la part considérable que prend, dans la formation du revêtement interne du gésier, l'épithélium tapissant les saillies superficielles de la muqueuse et le pourtour des orifices par lesquels débouchent les tubes en cul-de-sac.

Lorsqu'on examine dans l'eau des coupes du gésier du Canard, perpendiculaires au plan de la muqueuse, colorées par le picro-carminate d'ammoniaque, on voit le contenu des tubes se prolonger dans l'intérieur du revêtement coriace sous forme de colonnettes verticales (3), dont les contours

(1) Fig. 3, *tgl.*
(2) *Id.*, *ccl.*
(3) Fig. 28, *clt.*

sont beaucoup plus nettement accentués que dans le revêtement coriace du gésier de la Poule.

A part cette séparation plus tranchée qui existe entre les colonnettes et le reste du revêtement, la muqueuse du gésier et son revêtement présentent sensiblement, chez le Canard, la même structure que chez la Poule.

Les tubes en cul-de-sac, fréquemment bifurqués, sont également groupés en faisceaux, mais chaque faisceau comprend un plus grand nombre de tubes que dans la muqueuse du gésier de la Poule.

Sur les coupes perpendiculaires au plan de la muqueuse, le contenu des tubes montre de fines stries longitudinales auxquelles correspondent des prolongements latéraux, très grêles, qui sont en rapport avec les cellules tapissant les parois des tubes, comme on le voit surtout très nettement sur les préparations fixées par l'acide osmique.

Dans le revêtement coriace, entre les colonnettes, et, par conséquent, dans le prolongement des saillies superficielles de la muqueuse, on voit des amas de granulations amorphes et de noyaux altérés, groupés principalement en couches parallèles à la surface libre du revêtement (1).

Les coupes du revêtement coriace, parallèles à sa surface, donnent des images analogues à celles que j'ai représentées chez la Poule (2). Les sections des colonnettes, groupées à l'intérieur de mailles granuleuses, qui correspondent aux amas stratifiés des coupes perpendiculaires à la surface, se distinguent avec une grande netteté sur les préparations fixées par l'acide osmique, colorées par l'hématoxyline, et conservées dans la glycérine ; les mailles granuleuses sont colorées en violet foncé, et les sections des colonnettes en violet pâle sur un fond jaunâtre (3). La safranine colore les mailles en rouge intense, et les sections des colonnettes en rouge moins foncé, sur un fond rose. Enfin, sur les sections colorées par le picro-

(1) Fig. 28.
(2) Fig. 4.
(3) Fig. 30.

carminate d'ammoniaque, les mailles sont rouges, les sections des colonnettes roses et le fond jaune.

OIE DOMESTIQUE

Gésier. — Chez l'Oie domestique, comme chez la Poule et le Canard, les tubes en cul-de-sac du gésier sont groupés en faisceaux, chaque faisceau renfermant de vingt à trente tubes, ou même davantage.

Dans leur partie supérieure, les tubes se fusionnent entre eux; en effet, si l'on examine des coupes qui, au lieu d'être parallèles au plan de la muqueuse, sont légèrement obliques par rapport à ce plan, de façon à comprendre toute l'épaisseur de la couche des tubes en cul-de-sac, on voit que les sections de faisceaux qui sont voisines du revêtement coriace, présentent seulement une dizaine de sections de tubes, qui renferment chacune plusieurs figures polygonales correspondant aux colonnettes produites par les tubes fusionnés en un seul; enfin, tout à fait à la limite de la couche des tubes en cul-de-sac et du revêtement coriace, chaque groupe ne montre plus que deux ou trois sections de tubes beaucoup plus larges que les précédents, formés de même par la fusion d'un certain nombre de tubes, et renfermant, par exemple, une douzaine de colonnettes provenant d'un même nombre de culs-de-sac.

Sur les coupes du revêtement coriace parallèles à sa surface, on trouve, comme chez la Poule et chez le Canard, un réseau granuleux à larges mailles, subdivisées pour la plupart en mailles plus petites, et renfermant chacune un faisceau de colonnettes dont le nombre est en rapport avec celui des tubes du groupe sous-jacent.

LARUS CANUS

Partie glandulaire de l'estomac. — L'estomac du Goéland cendré présente à son intérieur, comme je l'ai dit plus haut,

sept ou huit gros bourrelets longitudinaux. Dans la partie glandulaire de l'estomac, ces bourrelets, ainsi qu'on peut s'en assurer sur des sections transversales, sont formés par un plissement de la muqueuse, de la couche des glandes composées et de la couche musculaire interne.

La structure de la muqueuse est d'ailleurs semblable sur toute l'étendue de ces bourrelets et au niveau des sillons longitudinaux qui les séparent ; la muqueuse forme des plis lamellaires, qui entourent les orifices des glandes composées et limitent, dans les intervalles de ces orifices, des sortes de logettes, de forme irrégulière, terminées profondément par de petits culs-de-sac. Les glandes composées renferment des cellules muqueuses.

Gésier. — Les bourrelets longitudinaux du gésier, qui font suite à ceux du ventricule pepsique, sont formés également par un plissement de la muqueuse et d'une partie de la tunique musculaire de l'estomac. Lorsqu'on examine une section transversale du gésier (1), on reconnaît que la muqueuse est plus développée au sommet des bourrelets qu'à leur base, les tubes en cul-de-sac étant plus grêles et plus rapprochés les uns des autres, et les prolongements superficiels de la muqueuse étant, en quelque sorte, étirés en longueur et se terminant par une extrémité effilée; quant au revêtement coriace, il n'est guère plus épais que dans les sillons intermédiaires. Toute la partie centrale du bourrelet est occupée par des couches musculaires, séparées par du tissu conjonctif et se continuant de chaque côté, à la base du bourrelet, avec les faisceaux de la tunique musculaire du gésier.

Sur les préparations colorées au picro-carminate d'ammoniaque et montées dans de l'eau thymiquée, on distingue dans le revêtement coriace du gésier les colonnettes faisant suite au contenu des tubes, avec des contours presque aussi nettement tranchés que chez le Canard domestique.

Les coupes parallèles à la surface de la muqueuse ne mon-

(1) Fig. 27.

trent pas que les tubes en cul-de-sac soient groupés en faisceaux distincts, comme chez la Poule domestique, l'Oie, le Canard, etc.

On obtient surtout avec la safranine des préparations très nettes, dans lesquelles les colonnettes sont parfaitement distinctes, grâce à leur coloration foncée (1) ; dans les intervalles qui séparent les colonnettes, on voit des amas de granulations et de petits globules provenant de la destruction de cellules desquamées.

FRATERCULA ARCTICA

Partie glandulaire de l'estomac. — Les plis et les culs-de-sac de la muqueuse de la partie glandulaire de l'estomac sont bien développés. La surface de la cavité des glandes composées est tapissée de cellules muqueuses, ainsi que les canaux courts dans lesquels débouchent les tubes glandulaires à cellules granuleuses.

Gésier. — Les tubes en cul-de-sac de la muqueuse du gésier sont assez larges ; ils sont relativement courts dans les intervalles des gros bourrelets longitudinaux que j'ai décrits plus haut, et sont beaucoup plus développés, ainsi que les prolongements superficiels de la muqueuse, au niveau de ces bourrelets, qui, contrairement à ce que l'on observe chez le Goëland cendré, sont constitués en majeure partie par un épaississement du revêtement coriace.

Sur une coupe transversale du gésier (2) on voit, en effet, que la muqueuse se soulève légèrement au niveau des bourrelets, mais pénètre à peine dans leur intérieur. L'examen comparatif de la section transversale de ces bourrelets et de la section transversale d'un des bourrelets du gésier du Goéland cendré (3) suffit d'ailleurs à montrer cette différence.

(1) Fig. 26, *clt.*
(2) Fig. 25.
(3) Fig. 27.

GALLINULA CHLOROPUS.

Partie glandulaire de l'estomac. — Chez la Poule d'eau, les plis de la muqueuse du ventricule pepsique, tapissés de cellules à mucus, sont bien développés ; les culs-de-sac, qui s'ouvrent au fond des espaces limités par les plis, sont petits et clairsemés.

M. Cattaneo, qui a figuré une coupe de l'estomac glandulaire de la Poule d'eau (1), et n'a donné à ce sujet aucun éclaircissement dans son texte, a représenté la surface de la muqueuse comme entièrement plane, sans trace de plis et de culs-de-sac, et l'a limitée par un épithélium tout à fait schématique, dont il est difficile de déterminer la nature.

Zone intermédiaire. — Dans la zone intermédiaire, qui réunit la portion glandulaire au gésier, les saillies de la muqueuse, couvertes de cellules à mucus, se montrent, sur les sections longitudinales de l'estomac, plus grêles et plus allongées que dans la portion glandulaire; elles sont pour la plupart dirigées, dans leur partie profonde, obliquement de bas en haut par rapport à l'axe longitudinal de l'estomac, puis elles se coudent brusquement, au niveau de leur partie médiane, en formant un angle très aigu, et se dirigent alors en sens inverse, c'est-à-dire de haut en bas. Je n'insiste pas sur cette disposition, qui se rencontre fréquemment, d'une façon plus ou moins régulière, chez un grand nombre d'Oiseaux.

La surface interne du ventricule pepsique est couverte, dans toute son étendue, d'une couche de mucus assez épaisse, qui se continue sans interruption avec le revêtement coriace du gésier.

Gésier. — Les tubes en cul-de-sac de la muqueuse du gésier sont groupés en faisceaux, comme chez le Canard, la Poule, etc. ; ces faisceaux sont peu écartés les uns des autres, de sorte que, sur les coupes perpendiculaires à la sur-

(1) *Loc. cit.*, pl. VIII, fig. 4.

face de la muqueuse, les tubes peuvent paraître disposés en couche continue ; mais, lorsqu'on examine des coupes parallèles à la surface de la muqueuse, on distingue nettement le groupement des tubes par petits faisceaux d'une dizaine en moyenne (1).

Ainsi que cela a lieu généralement en pareil cas, les lumières des tubes d'un même groupe se confondent dans leur partie supérieure, et forment, en quelque sorte, un canal commun, très court, dont la section se voit très bien sur les coupes légèrement obliques par rapport au plan de la muqueuse ; sur ces coupes on distingue, en effet, à la limite de la couche des tubes en cul-de-sac et du revêtement coriace, un réseau à larges mailles, dont chacune représente l'orifice commun des tubes d'un même faisceau.

De cet arrangement résulte une disposition correspondante des produits de la sécrétion des tubes à l'intérieur du revêtement coriace. Sur les sections colorées par la safranine, on distingue, dans le revêtement, des colonnes réunies entre elles de distance en distance, qui font suite, non pas au contenu d'un seul tube, mais à la masse formée par la réunion des produits de plusieurs tubes. Cela est surtout très net dans la partie supérieure du gésier, où les colonnes du revêtement sont séparées par des intervalles moins étroits que dans le reste du gésier.

PSOPHIA CREPITANS

Après les descriptions, déjà nombreuses, que j'ai données au sujet des variations que l'on peut observer dans la muqueuse gastrique des Oiseaux granivores, herbivores, insectivores ou omnivores, je ne m'arrêterai pas à décrire la structure de

(1) M. Cattaneo se contente de dire, pour la muqueuse du gésier de la Poule d'eau : « *La cuticola è grossa, e chiaramente divisa in prismetti paralleli; le glandule tubulari sono numerosissime, e strettamente fra di loro avvicinate.* » (*Loc. cit.*, p. 46.)

l'estomac du *Psophia crepitans*, qui n'offre rien de remarquable, à part le développement considérable que prend la musculeuse de la muqueuse du ventricule pepsique.

Tandis que chez la Poule, le Canard, le Goéland cendré, etc., la musculeuse de la muqueuse n'était représentée que par un certain nombre de petits faisceaux plus ou moins épars, chez l'Agami que j'ai eu entre les mains j'ai pu observer, sur des coupes de la partie glandulaire de l'estomac perpendiculaires à la surface de la muqueuse, de gros faisceaux musculaires (1), les uns longitudinaux, les autres transversaux, formant dans leur ensemble une couche épaisse qui s'étendait au-dessous des culs-de-sac de la muqueuse proprement dite.

J'ajouterai seulement que dans le gésier les tubes en cul-de-sac sont pour la plupart groupés par petits faisceaux de deux, trois, quatre ou cinq. Le revêtement interne est constitué de la même façon que les revêtements coriaces décrits jusqu'à présent.

PLOTUS MELANOGASTER

L'examen de la muqueuse stomacale du *Plotus melanogaster* offre un intérêt tout spécial ; l'estomac des Plotus, en effet, a souvent attiré l'attention des zoologistes, indépendamment des particularités qu'il présente dans sa forme et dans l'arrangement de ses différentes parties, par la présence, au niveau du pylore, de filaments (2) serrés les uns contre les autres, adhérant à la muqueuse, et que l'on a regardés jusqu'ici comme se rapprochant beaucoup des cheveux par leur structure.

Ayant eu, grâce à la bienveillance de M. le professeur A. Milne Edwards, l'occasion d'étudier ces curieuses productions chez un *Plotus melanogaster* de Cochinchine, j'ai cherché à déterminer plus exactement leur nature, en les comparant

(1) Fig. 33, *mm*.
(2) Fig. 24.

aux différentes formes sous lesquelles se présente le revêtement coriace du gésier chez les autres Oiseaux.

L'estomac du *Plotus melanogaster* comprend, comme je l'ai déjà dit, trois renflements successifs : le premier correspond au ventricule pepsique, le deuxième au gésier, et le troisième est formé par une poche pylorique qui sépare le gésier de l'intestin, et dans laquelle se trouve l'appareil valvulaire, garni de filaments, que j'ai décrit plus haut.

Partie glandulaire de l'estomac. — La partie glandulaire est essentiellement constituée par deux disques de 25 millimètres environ de diamètre, opposés l'un à l'autre. Dans toute l'étendue correspondant à la surface de ces disques, formés principalement par la juxtaposition de glandes composées qui ont juqu'à 7 et 8 millimètres de hauteur, l'épaisseur de la paroi stomacale est considérable, tandis que, dans les deux espaces situés entre les bords opposés des disques, elle comprend seulement la tunique musculaire et la muqueuse proprement dite.

Lorsqu'on examine au microscope des coupes transversales de ces disques glandulaires, on reconnaît que la cavité des glandes est limitée par une surface entièrement tapissée par de grandes cellules à mucus, et formant de nombreux plis peu élevés, qui s'anastomosent en certains points de façon à constituer de petits canaux au fond desquels s'ouvrent les tubes glandulaires périphériques, à cellules granuleuses.

Sur les coupes perpendiculaires à la surface des disques glandulaires, on distingue les faisceaux longitudinaux ou transversaux de la musculeuse de la muqueuse, situés en dedans des glandes composées.

La muqueuse proprement dite forme des plis très développés, couverts de grandes cellules à mucus, prismatiques, très larges, et dont les extrémités basilaires sont recourbées en crochet; à la base de ces plis débouchent des culs-de-sac tapissés de cellules à mucus plus petites.

La surface de la muqueuse, dans cette première division de l'estomac, est couverte d'un revêtement relativement peu épais,

teinté de jaune sur les coupes colorées au picro-carminate d'ammoniaque, et montrant, sur des sections perpendiculaires à la muqueuse, des rubans sinueux finement striés dans le sens de leur longueur, qui sortent des intervalles situés entre les plis superficiels, s'unissent les uns aux autres et s'enchevêtrent par places sans aucune espèce de régularité; çà et là sont disséminés des amas de débris épithéliaux complètement altérés.

On retrouve à peu près la même structure, pour la muqueuse proprement dite et son revêtement, dans la portion de l'estomac qui se trouve au-dessous de la limite inférieure des disques glandulaires et qui fait communiquer largement la première division de l'estomac avec le gésier.

Gésier. — Reconnaissable extérieurement aux aponévroses nacrées qui occupent le centre de ses deux faces, et d'où partent en rayonnant des fibres musculaires qui se continuent avec celles du côté opposé, le gésier, peu musculeux, est tapissé intérieurement par un revêtement coriace formant des plis épais de forme irrégulière.

Examiné au microscope, sur des sections perpendiculaires à la surface de la muqueuse, le revêtement du gésier montre des rubans sinueux de largeur variable, colorés par le carmin ammoniacal beaucoup plus fortement que les intervalles qui les séparent et qui renferment des débris épithéliaux informes; ces rubans sont striés finement, suivant leur longueur, et reliés les uns aux autres, de distance en distance, par des sortes de trabécules; ils font suite au contenu des espaces irréguliers que laissent entre eux les prolongements de la muqueuse tapissés de cellules à mucus, et qui se terminent profondément par de petits tubes en cul-de-sac; ceux-ci sont peu développés chez le *Plotus melanogaster*, proportionnellement aux prolongements de la muqueuse.

Poche pylorique. — Dans le premier tiers environ de la poche pylorique, le revêtement interne est lisse, et, à peu de chose près, semblable à celui du gésier; le reste de la poche est, au contraire, comme on l'a vu, tapissé de filaments rigides.

Sur des sections longitudinales de la poche pylorique, perpendiculaires à la surface de la muqueuse, la muqueuse et son revêtement, examinés au microscope, sont assez semblables à ceux du gésier, dans toute la portion qui précède l'appareil valvulaire. Au niveau des premiers filaments, on observe un épaississement assez notable de la tunique musculaire de la poche, déterminant une brusque élévation de la muqueuse, qui prend elle-même une plus grande épaisseur, par suite du développement plus considérable de ses tubes en cul-de-sac. Ces tubes sont disposés par petits groupes (1) se terminant chacun, du côté de la cavité de la poche pylorique, par une lumière unique. La charpente conjonctive formant les cloisons qui séparent les groupes de culs-de-sac les uns des autres se continue sous forme de prolongements irréguliers qui, sur des coupes parallèles à la surface de la muqueuse, présentent des bords déchiquetés et qui sont tapissés dans toute leur longueur par de grandes cellules à mucus (2).

La muqueuse, ainsi agencée, se continue sans modifications à la surface de la protubérance qui fait saillie dans la cavité de la poche pylorique; examinée sur des coupes transversales, cette protubérance se montre formée par un repli de la paroi qui comprend à la fois la couche connective sous-muqueuse et la tunique musculaire, la plus grande partie de la masse de la protubérance étant constituée par de gros faisceaux musculaires, qui se continuent à sa base avec ceux de la tunique musculaire de la poche pylorique.

Il me reste à examiner les rapports qui existent entre la muqueuse et les filaments.

Le contenu des culs-de-sac est finement strié dans le sens de la longueur des tubes, et, sur des sections minces, en employant un grossissement suffisant, on retrouve entre les stries du contenu et les cellules du revêtement épithélial les mêmes connexions que dans les tubes de la muqueuse du gésier de la Poule, du Pigeon, du Canard, etc.

(1) Fig. 23, *tcs*.
(2) *Id.*, *ss*.

ARTICLE N° 6.

Les produits de la sécrétion des tubes de chaque groupe se fusionnent au niveau où les tubes se confondent en un seul, et la masse unique résultant de cette fusion se continue au delà des prolongements superficiels de la muqueuse sous la forme d'un filament qui fait saillie librement dans la cavité de la poche pylorique (1). Les filaments ainsi constitués sont pour la plupart entièrement séparés de leurs voisins, dans la plus grande partie de leur longueur; cependant il n'est pas rare d'en trouver quelques-uns qui sont soudés deux à deux, formant un filament unique, qui est le plus souvent bifide à son extrémité libre (2), et qui représente le produit de deux groupes de culs-de-sac.

Examinés à un faible grossissement, après avoir été détachés de la muqueuse, ces filaments, qu'ils soient simples ou formés de deux filaments accolés, ne sont pas exactement cylindriques et ont, au contraire, une surface irrégulière, présentant de distance en distance des nodosités qui, vues de profil, forment des saillies latérales dirigées obliquement de bas en haut.

Lorsqu'on regarde les filaments en place, sur une coupe perpendiculaire à la surface de la muqueuse, on voit qu'ils présentent également à leur base des épaississements formant des saillies latérales qui, au lieu de se terminer par une extrémité libre, se continuent au contraire avec celles qui partent des filaments voisins; de cette façon les filaments sont réunis entre eux à leur base. En outre, on reconnaît que les espaces situés dans les intervalles des filaments renferment, à ce niveau, des amas de débris de cellules desquamées (3).

Considérés dans leur partie inférieure, les filaments de la poche pylorique du *Plotus melanogaster* forment donc un ensemble entièrement comparable à l'image que donne le revêtement de la première portion de la poche pylorique ou celui du gésier, sur une section perpendiculaire à la surface

(1) Fig. 23, *cl.*
(2) Fig. 24, A.
(3) Fig. 23.

de la muqueuse; cette structure est, en somme, analogue à ce que nous avons constamment trouvé, sous des formes variables, pour le revêtement coriace du gésier des espèces précédemment étudiées.

Si l'on reprend, en effet, l'examen d'une section perpendiculaire à la surface de la muqueuse du gésier de la Poule domestique (1), on est frappé de la ressemblance qu'elle offre avec une coupe semblable de la muqueuse de la poche pylorique du *Plotus melanogaster*, munie de ses filaments; la seule différence essentielle qui existe entre les deux revêtements réside dans ce fait que, chez la Poule, les colonnes produites par les groupes de culs-de-sac sont unies les unes aux autres, de distance en distance, dans toute l'épaisseur du revêtement, tandis que, chez le *Plotus melanogaster*, cette union n'existe qu'à la base des filaments et se trouve supprimée dans le reste de leur étendue, représentée seulement par les nodosités qui sont espacées les unes au-dessus des autres, le long de chaque filament, sans se souder aux nodosités des filaments voisins.

OSSIFRAGA GIGANTEA

Gésier. — Le gésier du Pétrel géant ne peut jouer dans la digestion qu'un rôle très secondaire, ainsi que je l'ai dit plus haut; cependant le revêtement interne du gésier, sans être aussi dur et coriace que chez les Goélands, est encore assez épais et résistant.

Lorsqu'on étudie au microscope ce revêtement et la muqueuse qui le produit, on se trouve en présence d'une forme intermédiaire entre la muqueuse du ventricule pepsique et la muqueuse du gésier d'un Oiseau granivore ou herbivore.

C'est là, en quelque sorte, une forme de passage, analogue à celle que l'on rencontre dans l'estomac même des Oiseaux granivores, herbivores, insectivores, ou omnivores, en considérant la portion de l'estomac que j'ai désignée sous le nom

(1) Fig. 9.

de zone intermédiaire, et dont la muqueuse et le revêtement interne, comme on a pu le voir, relient, pour ainsi dire, l'une à l'autre la structure de la muqueuse de la portion glandulaire de l'estomac et la structure de la muqueuse du gésier.

Chez l'*Ossifraga gigantea*, la muqueuse du gésier forme, comme chez les autres Oiseaux, un système de saillies superficielles et de dépressions en cul-de-sac situées profondément, mais, tandis que, chez les Oiseaux granivores par exemple, les saillies superficielles sont ordinairement très réduites, par rapport aux tubes en cul-de-sac, ici au contraire les saillies superficielles prennent un développement au moins égal à celui des culs-de-sac. Lorsqu'on examine une coupe perpendiculaire à la surface de la muqueuse, on voit ces saillies (1) s'élever au-dessus des intervalles qui séparent les culs-de-sac (2), formées par des prolongements de la charpente conjonctive de ces tubes eux-mêmes. On ne distingue pas, sur la coupe, de limite nettement tranchée entre les tubes et les saillies, la surface interne des tubes se continuant insensiblement avec la surface des saillies.

L'épithélium qui tapisse les parois des tubes est composé de cellules prismatiques, qui deviennent de plus en plus claires à mesure que l'on s'éloigne du fond des tubes, en même temps que leur noyau se rapproche davantage de la base des cellules; enfin, sur les prolongements superficiels de la muqueuse, l'épithélium est constitué par de grandes cellules à mucus, dont le contenu est entièrement transparent et le noyau complètement refoulé à leur base.

Sur la même coupe, perpendiculaire à la surface de la muqueuse, on voit, dans le revêtement interne du gésier, des sortes de rubans, qui sont finement striés dans le sens de leur longueur et dépourvus de contours réguliers (3); ils prennent naissance dans l'intérieur des culs-de-sac, se continuent dans l'intervalle des saillies superficielles et se prolongent jusqu'à

(1) Fig. 22, *ss*.
(2) *Id.*, *tcs*.
(3) *Id.*, *scs*.

la surface libre du revêtement, en suivant un trajet plus ou moins sinueux.

Ces rubans, ainsi qu'on peut s'en assurer en examinant des coupes parallèles à la surface du revêtement, correspondent à des colonnes très irrégulières, mal délimitées.

Il est à remarquer que ces colonnes se colorent en rose par le picro-carminate d'ammoniaque, comme on l'observe dans le revêtement de la zone intermédiaire des Oiseaux granivores ou herbivores, au lieu d'être colorées en jaune, comme cela a lieu généralement dans le revêtement coriace du gésier des Oiseaux dont j'ai parlé jusqu'ici.

Le reste du revêtement interne du gésier de l'*Ossifraga gigantea* est, au contraire, coloré en jaune par le même réactif, et renferme des amas (1) de débris de cellules étagés les uns au-dessus des autres, suivant des lignes qui font suite aux saillies superficielles de la muqueuse.

Sur des coupes de la muqueuse faites à différents niveaux parallèlement à sa surface, ou encore sur des coupes obliques comprenant toute l'épaisseur de la muqueuse, on observe, dans la partie profonde de la muqueuse, les sections annulaires des culs-de-sac. Au niveau des saillies superficielles, on voit seulement des anneaux interrompus, formés de deux ou trois segments; chacun de ces segments représente la section d'un des prolongements de la muqueuse.

Ces préparations, rapprochées des précédentes, sont particulièrement instructives, au point de vue des rapports existant entre les saillies et les dépressions que peut former la muqueuse stomacale des Oiseaux, car on y voit, d'une façon évidente, que les tubes en cul-de-sac et les prolongements superficiels constituent un seul et même système, la muqueuse formant des saillies lamellaires qui sont soudées à leur base de façon à limiter des tubes, tandis qu'elles restent libres dans leur partie supérieure.

(1) Fig. 22, *cd*.

SPHENISCUS DEMERSUS

Partie glandulaire de l'estomac. — Les plis superficiels de la muqueuse sont larges, et les culs-de-sac qu'ils limitent à leur base ont un diamètre transversal assez grand, mais l'ensemble ne forme qu'une couche peu épaisse.

Les faisceaux de la musculeuse de la muqueuse, qui ont les uns une direction transversale, les autres une direction longitudinale, constituent une couche assez dense, entre les glandes composées et la muqueuse proprement dite. On distingue, en outre, dans les intervalles des glandes composées de nombreux faisceaux musculaires qui se continuent du côté de la cavité stomacale avec la musculeuse de la muqueuse, de sorte que les glandes composées ont, pour ainsi dire, une enveloppe musculaire, qui, en se contractant, doit évidemment faciliter l'excrétion.

J'ai, dans beaucoup de cas, observé une disposition analogue en étudiant les espèces citées plus haut; il n'est pas rare, en effet, de rencontrer, dans la partie glandulaire de l'estomac, des faisceaux musculaires très grêles, qui sont épars dans les intervalles des glandes composées, et qui semblent être des prolongements de la musculeuse de la muqueuse; mais généralement ces faisceaux ne paraissent pas former, autour des glandes composées, une couche aussi régulière que dans le cas du *Spheniscus demersus*.

Les glandes composées de l'estomac du *Spheniscus demersus* sont, ainsi que j'ai déjà eu l'occasion de le dire, des glandes multilobées (1) comme celles de la Poule domestique, du Pétrel géant, etc.; bien que les lobes soient peu saillants à la périphérie des glandes, ils n'en sont pas moins complètement séparés les uns des autres par des cloisons de tissu conjonctif, comme on peut le voir sur des sections transversales d'une de ces glandes, et ils débouchent chacun isolément

(1) Fig. 31.

dans la cavité centrale très étroite, qui s'étend dans toute la longueur de la glande et se trouve limitée par une surface plissée, couverte de grandes cellules à mucus; la cavité de chaque lobule est elle-même presque entièrement remplie par des plis et des saillies irrégulières, tapissés par des cellules à mucus, s'anastomosant les uns avec les autres, et limitant à leur base de petits canaux cylindriques, qui sont également tapissés de cellules à mucus, et qui reçoivent les produits de la sécrétion des tubes glandulaires occupant la périphérie de la glande et renfermant des cellules granuleuses.

De même que chez les autres Oiseaux dont les glandes gastriques composées présentent à leur intérieur des cellules à mucus, on ne trouve jamais, dans le lobe de la glande gastrique du *Spheniscus demersus*, des cellules à mucus mélangées à des cellules granuleuses à l'intérieur d'un même tube; l'épithélium formé de cellules à mucus se substitue à l'épithélium granuleux au niveau des orifices des tubes périphériques, et il reste composé exclusivement de cellules à mucus jusqu'au point où la glande débouche dans la cavité de l'estomac.

Chacun des lobes de la glande gastrique composée du *Spheniscus demersus* équivaut donc à lui seul, comme chez la Poule domestique, à une glande unilobée; mais il y a dans la glande du *Spheniscus demersus* des cellules à mucus qu'on n'observe pas chez la Poule, et, en outre, la complexité est poussée beaucoup plus loin, puisque chaque lobe est pourvu de canaux secondaires et reproduit par conséquent la structure d'une glande plus différenciée, comparable à celles que j'ai décrites chez le Pigeon, le Canard, et plusieurs Passereaux.

La glande gastrique composée du *Spheniscus demersus*, prise dans sa totalité, constitue un type bien supérieur, par sa complication, au type le plus complexe parmi les formes qu'a distinguées Bergmann.

De toutes les glandes gastriques que l'on a décrites, celles

du Nandou d'Amérique, que M. Remouchamps appelle *utricules tertiaires* (1), offrent seules une complication qui puisse être rapprochée de celle des glandes gastriques du *Spheniscus demersus*, bien que, d'après les descriptions de Home (2) et de M. Remouchamps, il soit assez difficile d'établir les rapports qui existent entre les différentes parties de la glande du Nandou d'Amérique, d'une part, et celles de la glande du *Spheniscus demersus*, d'autre part.

Il y a, d'ailleurs, une lacune dans les observations de M. Remouchamps, qui ne donne pas de renseignements précis sur la nature de l'épithélium tapissant l'intérieur de la glande, à partir des orifices des tubes périphériques.

Gésier. — La partie inférieure de l'estomac du *Spheniscus demersus*, qui représente le gésier, est tapissée intérieurement par un revêtement mou, assez friable. Ce revêtement offre cependant une consistance suffisante pour que l'on puisse en détacher des lambeaux; mais on ne peut pas l'enlever sous forme de membrane distincte, sans arracher avec lui une portion de la muqueuse, comme il est facile de s'en assurer en examinant les lambeaux ainsi obtenus, sur des sections minces perpendiculaires à leur surface.

Le picro-carminate d'ammoniaque donne à ce revêtement une coloration rosée, au lieu de la coloration jaune qui est caractéristique pour le revêtement coriace du gésier des Oiseaux granivores ou herbivores, et que l'on retrouve encore partiellement chez l'*Ossifraga gigantea*, comme on l'a vu plus haut. Cette coloration rose est surtout accentuée dans les parties les plus denses du revêtement, qui affectent une forme rubanée sur les coupes perpendiculaires au plan de la muqueuse, et qui sont analogues à celles que j'ai décrites dans le revêtement de la partie glandulaire ou de la zone intermédiaire de l'estomac des Oiseaux granivores.

Il me reste à dire quelques mots de la muqueuse elle-

(1) Remouchamps, *Sur la glande gastrique du Nandou d'Amérique* (*Archives de biologie*, t. I, 1880).

(2) Home, *Lectures on comparative Anatomy*, t. I, 1814.

même; sur des coupes perpendiculaires à sa surface, elle présente des culs-de-sac peu développés et des prolongements superficiels, tapissés de cellules à mucus, qui, en revanche, sont assez allongés.

La muqueuse du gésier du *Spheniscus demersus*, par les faibles dimensions de ses culs-de-sac, le développement de ses saillies superficielles et l'aspect de son revêtement, est loin, comme on le voit, d'offrir une structure semblable à celle de la muqueuse des gésiers puissants et se rapproche beaucoup plus de la muqueuse proprement dite du ventricule pepsique des Oiseaux granivores.

ARDEA CINEREA

L'estomac du Héron cendré est constitué essentiellement par une vaste poche, dont la portion supérieure, largement dilatée, est pourvue de glandes composées et correspond par conséquent au ventricule pepsique des Oiseaux granivores, tandis que la portion inférieure, répondant au gésier, est beaucoup moins volumineuse, dépourvue de glandes composées et présente un centre aponévrotique sur chacune de ses faces.

Examinée à l'œil nu, la surface interne de cette poche stomacale présente un aspect uniforme dans toute l'étendue de sa cavité; la portion glandulaire se distingue seulement grâce aux orifices des glandes composées, et le gésier n'a pas de revêtement coriace.

Sur une section longitudinale de l'estomac, on constate que les glandes composées ne s'étendent pas jusqu'à la portion correspondant au gésier; elles n'occupent, en effet, que la première moitié de l'estomac, et la limite supérieure du gésier ne se trouve qu'au tiers inférieur de la poche stomacale. Il existe donc, ici encore, une zone intermédiaire, située entre la partie glandulaire et le gésier.

L'estomac, au lieu de se continuer directement avec l'in-

testin, s'ouvre par un orifice assez large dans une poche pylorique.

La surface interne de cette poche accessoire offre sensiblement le même aspect que la surface de l'estomac proprement dit.

De plus l'orifice qui sépare la poche pylorique de l'intestin est beaucoup plus étroit que celui qui la fait communiquer avec l'estomac.

Au point de vue anatomique, on peut déjà dire, par conséquent, que la limite entre l'estomac et l'intestin se trouve au niveau de l'orifice terminal de la poche pylorique.

Examinée au microscope, sur des sections minces perpendiculaires à sa surface, la muqueuse de l'estomac proprement dit présente une structure à peu près semblable dans toute son étendue, si l'on ne tient pas compte des glandes composées; ce sont toujours des prolongements superficiels affectant sur les coupes la forme de villosités, et des tubes en cul-de-sac s'ouvrant à la base de ces prolongements. Cependant, dans la portion correspondant au gésier, les culs-de-sac, tapissés de cellules dont les différentes dimensions sont à peu près égales, sont plus développés que dans la première partie de l'estomac.

La surface entière de la cavité stomacale est recouverte par un exsudat muqueux renfermant de nombreux débris de cellules épithéliales, disposés pour la plupart en traînées qui font suite aux saillies superficielles et qui, se dirigeant très obliquement par rapport à la surface de la muqueuse, se trouvent en quelque sorte couchées les unes sur les autres, ce qui donne à un faible grossissement l'illusion d'une stratification.

Les glandes composées, qui ont une forme extérieure cylindrique, allongée, présentent un revêtement de cellules muqueuses à la surface de la cavité centrale dans laquelle débouchent tous les tubes à cellules granuleuses.

Dans la poche pylorique la muqueuse présente sous un aspect un peu différent la même structure que dans l'estomac

proprement dit; elle forme un système irrégulier de plis anastomosés limitant de petites cavités au fond desquelles s'ouvrent des tubes courts, terminés en cul-de-sac; l'épithélium qui tapisse les plis est constitué par une couche de grandes cellules à mucus, dont la hauteur décroît peu à peu, à mesure qu'elles se trouvent plus rapprochées de la base des plis, et qui se continuent, dans les culs-de-sac, avec des cellules qui ne sont pas plus hautes que larges.

La muqueuse est couverte d'un exsudat muqueux assez épais, semblable à celui qui existe à la surface de l'estomac proprement dit.

Sur les coupes longitudinales de la poche pylorique, on voit que la muqueuse intestinale, avec ses villosités et ses glandes en tube, commence seulement au delà de l'orifice étroit de la poche pylorique. L'examen histologique confirme donc l'examen macroscopique : la poche pylorique n'est pas une dilatation de l'intestin et appartient entièrement à l'estomac.

NYCTICORAX GRISEUS

L'estomac du Bihoreau (*Nycticorax griseus*) est composé d'une seule poche, dont la première moitié, faisant suite immédiatement à l'œsophage, constitue la portion glandulaire, les glandes gastriques composées formant une large zone dont les bords irréguliers dessinent grossièrement l'image de deux disques accolés bord à bord.

Partie glandulaire de l'estomac. — Examinée au microscope, la muqueuse de cette partie de l'estomac montre, comme à l'ordinaire, de petits culs-de-sac et des plis superficiels.

Les glandes gastriques composées sont fortement inclinées par rapport à la surface de la muqueuse et sont couchées, pour ainsi dire, les unes sur les autres, de telle façon que si, au lieu de disséquer soigneusement la muqueuse, on se contente de regarder une section perpendiculaire à sa surface,

on peut croire à l'existence de plusieurs séries de glandes, superposées l'une à l'autre.

Gésier. — La deuxième partie de l'estomac, représentant le gésier, est plus intéressante à étudier; elle montre, à l'œil nu, une surface interne couverte de gros plis anastomosés, formant un réseau irrégulier à larges mailles, qui donne à la muqueuse un aspect gaufré.

De même que chez le Héron cendré, il n'y a pas dans le gésier du Bihoreau de revêtement coriace, mais seulement un revêtement mou, assez mince, et ne se détachant pas de la muqueuse sous forme de membrane distincte.

Lorsqu'on examine au microscope des sections minces de cette partie de l'estomac, on voit que la muqueuse présente à sa surface des prolongements lamellaires bien développés, qui sont tapissés de grandes cellules à mucus, semblables à celles que l'on rencontre en général à la surface des plis du ventricule pepsique.

Cet épithélium se continue à l'intérieur des petits culs-de-sac situés dans la profondeur de la muqueuse; mais la hauteur des cellules diminue progressivement, et, dans le fond des culs-de-sac, les cellules ne sont guère plus hautes que larges.

La surface de la muqueuse est recouverte simplement par une couche de mucus, renfermant un grand nombre de petits globules transparents de dimensions variables, des filaments muqueux et des débris de cellules épithéliales desquamées.

ACCIPITER NISUS

L'estomac de l'*Accipiter nisus*, ainsi que je l'ai déjà dit, forme une seule poche, et la portion qui correspond au gésier n'est déterminée extérieurement que par les aponévroses nacrées qui existent sur ses deux faces latérales et par la position de l'orifice pylorique.

Sur une section longitudinale de l'estomac, on reconnaît que les glandes gastriques composées n'existent pas dans

toute l'étendue de la portion de l'estomac située au-dessus de l'orifice pylorique; elles occupent seulement la première moitié environ de cette portion de l'estomac, et la seconde moitié, dépourvue de glandes composées, représente, par conséquent, la zone intermédiaire de l'estomac, qui se trouve ici très développée.

Lorsqu'on examine la surface interne de l'estomac ouvert et étalé, on observe quelques plis longitudinaux dans la partie glandulaire ainsi que dans le gésier, et il n'est guère possible de déterminer, à l'œil nu, des caractères différentiels entre ces deux régions; en effet, on ne distingue pas, à la surface de la partie glandulaire, les orifices des glandes composées, et, dans le gésier, il n'y a pas de revêtement qui donne à la muqueuse un aspect particulier.

Cependant, si, après avoir isolé la muqueuse, on l'examine par transparence au microscope, à un très faible grossissement, on voit que la surface de la muqueuse ne présente pas la même apparence dans la partie glandulaire de l'estomac et dans le gésier.

Dans la partie glandulaire, la muqueuse offre un aspect réticulé, dû à l'existence d'un grand nombre de petits plis, qui affectent une forme très irrégulière et s'anastomosent les uns avec les autres, de façon à constituer des mailles, tantôt arrondies ou polygonales, tantôt allongées ou étoilées. De distance en distance on aperçoit, en outre, des espaces clairs qui correspondent aux orifices des glandes gastriques composées.

Dans le gésier on observe également des plis, mais ces plis ne forment pas de réseau; ils sont, au contraire, longitudinaux, parallèles les uns aux autres, et ne s'anastomosent qu'à des intervalles assez grands; ils donnent donc à la surface de la muqueuse un aspect cannelé, et non pas réticulé comme dans la partie glandulaire.

Sur des sections minces de l'estomac, parallèles à son axe longitudinal et perpendiculaires à la surface de la muqueuse, on voit que, dans la partie glandulaire, les cavités limitées par

les anastomoses des plis superficiels se terminent inférieurement par des culs-de-sac tubulaires d'un calibre plus étroit.

De même, dans le gésier, on constate l'existence de petits tubes en cul-de-sac s'ouvrant dans le fond des sillons qui séparent les plis longitudinaux superficiels. Il est à remarquer que la hauteur totale de la couche que forment ensemble sur les coupes les plis et les culs-de-sac est plus grande dans le gésier que dans la partie glandulaire de l'estomac.

Dans toute l'étendue de l'estomac, l'épithélium est constitué par des cellules à mucus prismatiques, dont l'extrémité libre est globuleuse ; cet épithélium diminue progressivement de hauteur à mesure qu'on s'éloigne du sommet des plis, et fait place, au fond des culs-de-sac, à un épithélium presque cubique.

La surface de la cavité stomacale, aussi bien dans le gésier que dans la partie glandulaire, est couverte seulement d'une couche très mince de mucus, renfermant des débris de cellules desquamées; et en aucun point ce revêtement, pas plus que le contenu des culs-de-sac, ne prend, sous l'action de la safranine, la coloration intense que l'on obtient en colorant avec ce réactif le revêtement coriace des gésiers puissants; il en est de même, pour le picro-carminate d'ammoniaque, de la coloration jaune, qui fait ici totalement défaut.

Les glandes gastriques composées de l'*Accipiter nisus* sont cylindriques, et m'ont paru avoir toutes sensiblement la même forme; cependant M. Cattaneo distingue deux sortes de glandes composées dans la partie glandulaire de l'estomac du *Tinnunculus alaudarius*, et ajoute que l'estomac de l'*Accipiter nisus* présente une disposition générale tout à fait analogue à celle de l'estomac du *Tinnunculus alaudarius* (1).

Examinées au microscope sur des sections minces, les glandes gastriques composées de l'*Accipiter nisus* présentent une cavité centrale qui s'étend dans toute leur longueur, et

(1) *Loc. cit.*, p. 36.

qui est tapissée de cellules prismatiques, à peu près semblables à celles du revêtement superficiel de la muqueuse.

BUTEO VULGARIS

Chez la Buse vulgaire, de même que chez les Rapaces en général, l'estomac est constitué par une seule poche; contrairement à ce qui a lieu chez l'*Accipiter nisus*, la portion glandulaire y occupe une grande étendue, et la zone intermédiaire, qui la sépare de la portion correspondant au gésier, est peu développée.

Si l'on examine une section longitudinale de l'estomac, on voit que les glandes gastriques composées, tout en occupant une surface plus considérable, forment une couche moins dense que dans l'estomac de l'*Accipiter nisus*. La tunique musculaire du gésier est plus puissante que chez l'*Accipiter nisus*, et la partie superficielle de sa muqueuse semble également plus épaisse et plus résistante.

Cependant, de même que chez l'Épervier, le Bihoreau ou le Héron cendré, il n'y a pas dans ce gésier de revêtement susceptible d'être détaché de la muqueuse, et, si l'on enlève avec des pinces des lambeaux de la couche la plus interne des parois du gésier, on reconnaît, en examinant au microscope des sections de ces lambeaux, qu'ils sont constitués par la muqueuse tout entière, à laquelle adhèrent même des faisceaux musculaires appartenant à la tunique musculaire de l'estomac.

La structure de la muqueuse stomacale de la Buse, aussi bien dans la partie glandulaire que dans le gésier, est entièrement comparable à celle de la muqueuse stomacale de l'*Accipiter nisus*.

Sur des coupes minces, perpendiculaires à la surface de la muqueuse, on voit les sections des plis superficiels, dont les bords sont garnis de cellules à mucus prismatiques qui présentent, d'une façon particulièrement nette, la forme en gobelet si bien décrite par M. Garel dans l'estomac du *Falco*

tinnunculus (1) ; les plis limitent à leur base de petits tubes en cul-de-sac, dont l'épithélium est constitué par des cellules presque cubiques.

Dans la partie glandulaire de l'estomac, les plis sont épais et les culs-de-sac larges et espacés (2). La surface de la muqueuse est couverte d'un exsudat muqueux, irrégulièrement teinté de rose par le picro-carminate d'ammoniaque et renfermant des filaments muqueux qui s'échappent des espaces compris entre les plis, des granulations amorphes de dimensions variables, de petites boules hyalines, et enfin des cellules desquamées, assez abondantes, disposées souvent en files irrégulières qui font suite aux crêtes des plis superficiels et sont couchées très obliquement les unes sur les autres, de façon à donner, au premier abord, l'illusion de couches cellulaires stratifiées.

Ces cellules desquamées en dégénérescence muqueuse proviennent de la couche de cellules à mucus qui recouvre les plis de la muqueuse, comme on peut le reconnaître en examinant avec attention celles qui ne sont pas trop déformées.

On se trouve, par conséquent, en présence d'une structure tout à fait comparable à celle de la muqueuse du ventricule pepsique des Oiseaux granivores, telle que je l'ai décrite chez la Poule domestique, par exemple.

Dans la zone intermédiaire, dépourvue de glandes composées, les prolongements superficiels de la muqueuse sont beaucoup plus minces que dans la région glandulaire, et les culs-de-sac sont plus nombreux et d'un calibre plus étroit (3).

Dans le gésier, les coupes perpendiculaires à la surface de la muqueuse montrent une structure à peu près semblable ; toutefois les saillies superficielles de la muqueuse sont plus nombreuses, mais plus courtes que dans la zone intermédiaire

(1) Garel, *Recherches sur l'anatomie générale comparée et la signification morphologique des glandes de la muqueuse intestinale et gastrique des animaux vertébrés.*

(2) Fig. 34.

(3) Fig. 35.

et, par contre, les culs-de-sac sont beaucoup plus développés (1).

Quant au revêtement interne, il n'est pas plus différencié que dans la première portion de l'estomac : c'est le même exsudat muqueux, formant peut-être une couche un peu plus épaisse, mais ne se colorant ni en jaune par le picro-carminate d'ammoniaque, ni en rouge intense par la safranine.

DÉVELOPPEMENT EMBRYONNAIRE DE L'ESTOMAC DE LA POULE

Pendant les troisième, quatrième et cinquième jours de l'incubation, je n'ai pas cherché à isoler l'estomac du corps de l'embryon. Chaque embryon, plongé vivant dans l'alcool absolu, restait dans ce liquide jusqu'à ce qu'il eût atteint une dureté suffisante ; il était ensuite coloré au carmin aluné de Grenacher, puis inclus dans la paraffine et débité en coupes transversales au moyen du microtome de Long.

Après cinq jours d'incubation, l'estomac, facile à isoler, était fixé par un séjour de huit à dix heures dans l'acide osmique à 1 pour 100, lavé dans l'eau distillée, et plongé ensuite dans l'alcool pour achever le durcissement ; d'autres estomacs étaient simplement durcis dans l'alcool absolu pendant vingt-quatre heures, sans avoir subi l'action de l'acide osmique.

J'ai pu faire ainsi l'étude comparative du développement de l'estomac sur deux séries parallèles de pièces traitées les unes par l'alcool absolu, les autres par l'acide osmique, en prenant des embryons, depuis le troisième jour jusqu'au moment de l'éclosion, à peu près régulièrement toutes les douze heures, et même à des intervalles de temps plus rapprochés, lorsque cela était nécessaire.

M. Cattaneo, ainsi que j'en ai fait mention, a donné une description de la structure de la muqueuse stomacale, chez

(1) Fig. 36.

l'embryon de Poule, au septième jour et au quatorzième jour de l'incubation (1); pour cette étude, en particulier, M. Cattaneo s'est servi du procédé de durcissement que j'ai indiqué plus haut, en faisant l'analyse de son mémoire.

Les faits décrits par M. Cattaneo sont tellement en désaccord avec mes propres observations que je dois les reproduire ici intégralement, au fur et à mesure qu'ils pourront prendre place dans l'exposé du développement.

Chez les embryons pris à la fin du troisième jour de l'incubation, j'ai trouvé la surface interne de l'estomac tapissée dans toute son étendue par un épithélium formé de plusieurs rangs de cellules allongées, disposées en balustre.

Après cinq jours d'incubation, la muqueuse de la partie glandulaire de l'estomac se distingue déjà de celle du gésier par l'ébauche des glandes gastriques composées, indiquée par de légers renflements de la couche épithéliale, qui font saillie dans la couche sous-jacente et qui se présentent, dès la fin du sixième jour, comme des diverticules globuleux bien distincts (2), pourvus d'une cavité centrale limitée par une couche épithéliale (3) qui montre, sur des coupes perpendiculaires à sa surface, plusieurs rangs de noyaux, un peu moins nombreux pourtant que dans la couche épithéliale limitant la cavité stomacale proprement dite (4).

Si l'on se reporte maintenant au travail de M. Cattaneo, voici ce qu'on y trouve (5) : « *Negli embrioni di tre o quattro giorni d'incubazione, il rigonfiamento gastrico è tappezzato da un epitelio cilindrico uniforme; qui, nel 7° giorno, troviamo che questo epitelio si è invaginato, in modo da dar origine a un abbozzo di glandule tubulari* (6). *La parte inferiore dello sto-*

(1) *Loc. cit.*, p. 62-66.
(2) Fig. 38, *glc.*
(3) Fig. 29, *epg.*
(4) Fig. 41, *ep.*
(5) *Loc. cit.*, p. 64.
(6) M. Cattaneo renvoie à sa figure 1 (pl. IX), où se trouve la section transversale de l'estomac, *pris dans sa portion supérieure;* il s'agit donc bien de la formation des glandes composées du ventricule pepsique.

maco ha pareti più grosse, e una cavità a forma di T (in sezione), ricoperta di semplice epitelio cilindrico. »

Pour juger de l'inexactitude de ces observations, il suffit d'ailleurs de voir les dessins de M. Cattaneo, qui représente la muqueuse de la partie glandulaire de l'estomac d'un embryon de sept jours comme formée d'une couche dense de *glandes tubulaires* (1), tapissées d'une *couche unique* de cellules *cubiques* (2), et qui, pour le gésier, figure un épithélium composé de grandes *cellules cylindriques* disposées également *sur une seule couche* (3).

A part la présence des glandes en voie de développement dans la première partie de l'estomac, je n'ai guère observé avant la fin du huitième jour environ des différences importantes dans l'aspect de la muqueuse stomacale, examinée dans toute son étendue sur des coupes perpendiculaires à sa surface, parallèles à l'axe longitudinal de l'estomac, et comprenant par conséquent à la fois la partie glandulaire et le gésier.

Chez les embryons qui ont huit jours d'incubation, la surface interne de l'estomac se montre revêtue d'une substance claire, qui forme une couche plus épaisse dans le gésier que dans la partie glandulaire.

Dans cette première partie de l'estomac, ce revêtement interne n'offre rien de particulier ; dans le gésier, au contraire, lorsqu'on examine des sections perpendiculaires à la surface de la muqueuse, faites après fixation par l'acide osmique, on observe, à l'intérieur de la couche qui recouvre l'épithélium, des raies sombres, ondulées, très rapprochées les unes des autres, et dont la direction générale est perpendiculaire au plan de la muqueuse (4).

On distingue en outre, à la base de ce revêtement, de petits bâtonnets (5), qui paraissent être en rapport avec les raies

(1) *Loc. cit.*, pl. IX, fig. 1, *g.*
(2) *Loc. cit.*, pl. IX, fig. 7, *a.*
(3) *Loc. cit.*, pl. IX, fig. 3, *ep.*
(4) Fig. 37, *ri.*
(5) *Id.*, *b.*

sombres, et qui font saillie au-dessus de la surface interne de la couche épithéliale.

Ainsi, au lieu de la couche unique de cellules cylindriques, décrite et figurée au septième jour par M. Cattaneo, on trouve une couche épithéliale épaisse, couverte d'un revêtement délicat dont le savant italien a d'ailleurs méconnu complètement l'existence, dans tout le cours du développement.

Sur les sections minces du gésier, faites après durcissement dans l'alcool absolu, colorées au picro-carminate d'ammoniaque, et conservées dans la glycérine, le revêtement interne est transparent et presque incolore, et il pourrait même échapper à l'observation dans un examen rapide; cependant, lorsqu'on fait varier l'éclairage et la mise au point, on y distingue parfaitement les raies sombres, séparées l'une de l'autre par des intervalles plus clairs.

Quant aux bâtonnets, ils sont également nets sur les préparations fixées par l'acide osmique et colorées à l'hématoxyline, et sur les préparations colorées au picro-carminate d'ammoniaque après simple durcissement par l'alcool; ils sont à ce moment, pour la plupart, assez grêles et d'un calibre à peu près égal dans toute leur longueur; le picro-carminate d'ammoniaque les colore légèrement en jaune rosé, et l'hématoxyline en violet pâle.

En examinant des coupes très minces, perpendiculaires à la surface de la muqueuse, on reconnaît que ces bâtonnets ne sont pas autre chose que des prolongements des cellules épithéliales situées plus ou moins profondément, ces prolongements faisant saillie en dehors de la couche épithéliale, de façon à dépasser la limite interne des cellules superficielles.

Après neuf jours d'incubation, les glandes gastriques sont assez développées pour occuper, sur des coupes perpendiculaires à la surface de la muqueuse, la plus grande partie de la hauteur des parois de la première division de l'estomac, mais elles sont encore très espacées et se montrent seulement à l'état de vésicules simples qui correspondent chacune à une

glande composée de l'adulte. Lorsqu'on examine à un fort grossissement des coupes de la muqueuse, on voit, à la surface de la couche épithéliale tapissant l'intérieur de ces glandes en voie de développement, de petits prolongements de cellules qui font saillie comme ceux que je viens de décrire dans le gésier, mais qui sont plus épais et beaucoup moins allongés que ces derniers.

La couche épithéliale qui limite la cavité de la partie glandulaire de l'estomac montre également à sa surface quelques prolongements analogues. Dans cette partie de l'estomac, le revêtement transparent qui recouvre la surface interne de la muqueuse ne présente pas, sur les coupes perpendiculaires à sa surface, des raies sombres disposées d'une façon régulière, parallèlement les unes aux autres, comme j'en ai décrit pour le gésier.

Dans le gésier, la couche épithéliale et son revêtement transparent, qui a pris un développement plus considérable, sont, à ce moment, comme au jour précédent, plus épais que dans la première partie de l'estomac; on distingue très nettement, surtout dans les préparations qu'on obtient avec des estomacs fixés par l'acide osmique, les raies sombres ondulées du revêtement interne, qui sont pour la plupart inclinées légèrement par rapport au plan de la muqueuse, comme les bâtonnets eux-mêmes, dont elles paraissent d'ailleurs continuer la direction.

Au neuvième jour, les glandes de la première partie de l'estomac n'étaient encore constituées que par des vésicules simples; au fur et à mesure que le développement s'est avancé, la surface interne de ces vésicules est devenue irrégulière, et bientôt elles se sont trouvées formées de plusieurs cavités secondaires, comprenant elles-mêmes un certain nombre de culs-de-sac; en même temps la couche épithéliale tapissant l'intérieur des glandes a subi des modifications, et, après onze jours d'incubation, les extrémités libres des cellules épithéliales, au lieu de former de petits prolongements courts et épais comme à la fin du neuvième jour, sont fortement ren-

flées, globuleuses, faisant saillie à la surface de la couche épithéliale. Au même moment, les bâtonnets situés à la limite interne de la couche épithéliale de la partie glandulaire de l'estomac sont beaucoup plus nets que précédemment, mais ils sont loin d'atteindre le développement de ceux qu'on voit dans la deuxième division de l'estomac.

A ce moment, en effet, la couche épithéliale du gésier présente à sa surface un aspect tout à fait hérissé ; les bâtonnets sont alors très développés et la plupart d'entre eux se terminent par une extrémité renflée, ressemblant ainsi à de petites massues (1).

Sur des coupes perpendiculaires au plan de la muqueuse, faites après fixation par l'acide osmique et colorée à l'hématoxyline, les raies sombres du revêtement interne du gésier forment par leurs anastomoses, surtout dans les points où le revêtement est coupé obliquement, une sorte de lacis irrégulier limitant de petits espaces clairs ; lorsqu'on observe cette disposition, qui se voit également sur les coupes colorées au picro-carminate d'ammoniaque après fixation dans l'alcool absolu et montées dans la glycérine, on pourrait penser que le revêtement est composé d'éléments cellulaires dont le noyau n'est plus apparent ; mais, si l'on ne se contente pas d'examiner ces préparations et si l'on suit jour par jour le développement antérieur, on arrive facilement à reconnaître que le revêtement superficiel du gésier n'est constitué à aucun moment par des cellules pourvues d'un noyau apparent et se trouve, au contraire, formé au début par une couche homogène absolument dépourvue d'éléments cellulaires.

En certains points du gésier, sur les préparations à l'acide osmique, on voit qu'au onzième jour les extrémités internes des cellules superficielles, faisant saillie au-dessus de la couche épithéliale, sont plus fortement renflées qu'aux jours précédents, et sont à peu près globuleuses ; dans ces points les cellules superficielles tendent évidemment à se rapprocher de

(1) Fig. 39, *b*.

la forme que j'ai décrite chez l'animal adulte, à la surface de la couche épithéliale du gésier.

Chez l'embryon âgé de douze jours ou, mieux encore, de treize jours, la glande gastrique composée se trouve complètement ébauchée (1); elle est alors multilobée et chacun de ses lobes comprend lui-même un certain nombre de culs-de-sac, à la surface desquels les cellules sont maintenant réparties sur un seul rang; du fond de ces culs-de-sac partent de nouvelles cloisons formées par le tissu conjonctif sous-muqueux, toutes les petites cavités se trouvent ainsi subdivisées et le nombre des culs-de-sac augmente sans cesse. C'est à ce moment qu'on voit, sous sa forme la plus simple, la structure complète des glandes gastriques composées de la Poule.

D'autre part, si l'on examine l'épithélium tapissant la surface interne de la partie glandulaire de l'estomac, on observe, dans sa partie profonde, des soulèvements du tissu conjonctif sous-jacent, qui ne sont autre chose que l'ébauche de la charpente des petits tubes en cul-de-sac et des plis superficiels de la muqueuse de l'adulte; ces plis sont déjà disposés en cercles concentriques autour des orifices des glandes composées, ainsi que l'on peut s'en assurer en examinant des coupes obliques, presque parallèles à la surface de la muqueuse.

Dans le gésier, on voit nettement, après douze jours d'incubation, l'ébauche des tubes en cul-de-sac qui doivent donner naissance aux colonnettes du revêtement coriace, et, sur des coupes perpendiculaires au plan de la muqueuse, la couche épithéliale présente des ondulations correspondant aux soulèvements qui se produisent à la surface de la couche conjonctive sous-jacente.

Le revêtement qui tapisse le gésier à ce moment n'est plus aussi transparent que précédemment, sur les coupes montées dans la glycérine, après durcissement dans l'alcool absolu et

(1) Fig. 40, *glc*.

coloration par le picro-carminate d'ammoniaque; sur ces préparations, il est coloré en jaune teinté de rose, aussi bien que celui qui tapisse la surface de la partie glandulaire de l'estomac, et il présente toujours les mêmes raies sombres, qui sont maintenant assez épaisses, très irrégulièrement sinueuses, anastomosées les unes avec les autres, et laissent entre elles de faibles intervalles.

Lorsqu'on examine, vers la fin du treizième jour, des coupes longitudinales d'un estomac fixé par l'acide osmique, qui comprennent à la fois la partie glandulaire et le gésier, on reconnaît que toutes les cellules superficielles de la couche épithéliale du gésier (1) se terminent, de même qu'à la surface de l'estomac glandulaire, par une extrémité libre arrondie, globuleuse.

A ce moment les connexions existant entre le revêtement interne de l'estomac et l'épithélium sous-jacent ne sont plus aussi nettes que pendant les jours précédents; si après avoir fixé un estomac par un séjour de quelques heures dans l'acide osmique à 1 pour 100, et achevé le durcissement dans l'alcool, on examine une section mince du gésier perpendiculaire à la surface de la muqueuse, on voit que les raies sinueuses du revêtement, colorées en gris brunâtre par l'acide osmique, ne sont plus, comme précédemment, en rapport immédiat avec les cellules épithéliales, et que le revêtement (2) est constitué dans sa partie profonde par une zone granuleuse, irrégulière, plus ou moins épaisse suivant les points que l'on considère, colorée également en gris brunâtre par l'acide osmique, et reposant immédiatement sur la surface interne de la couche épithéliale.

Il devient évident, à ce moment, que le revêtement stomacal, apparu au huitième jour de l'incubation, n'est qu'un revêtement provisoire, destiné à disparaître lorsque l'organisation de la couche épithéliale aura subi elle-même une transformation complète.

(1) Fig. 42, *cs*.
(2) *Id.*, *ri*.

Au quatorzième jour, le développement des culs-de-sac du gésier est assez avancé et l'on voit déjà de distance en distance, sur des coupes du gésier dirigées obliquement par rapport au plan de la muqueuse, de petites figures circulaires qui ne sont autre chose que les sections des tubes en voie de formation.

Les cellules épithéliales, au lieu d'être, comme au début, superposées et juxtaposées les unes aux autres, et de former une couche dense et homogène, sont maintenant disposées en groupes à peu près cylindriques, perpendiculaires au plan de la muqueuse, et séparés les uns des autres par des cloisons de tissu conjonctif qui se sont développées aux dépens de la couche conjonctive sous-jacente.

Après quatorze jours d'incubation, le nouvel arrangement des cellules épithéliales est encore plus distinct, et, d'autre part, l'extrémité libre des cellules épithéliales superficielles est claire, globuleuse, le noyau étant situé dans la partie inférieure, qui se termine par un prolongement aminci. Quant aux bâtonnets qu'on observait aux jours précédents, ils se sont confondus avec l'extrémité inférieure des lignes sombres qui leur faisaient suite, et l'on peut encore les distinguer, bien que leur forme soit complètement altérée, sur les préparations faites après fixation dans l'acide osmique.

Au seizième jour, la charpente conjonctive des culs-de-sac du gésier est entièrement formée et les cellules épithéliales sont désormais réparties sur une seule couche à l'intérieur des tubes, limités par les travées conjonctives qui ont pénétré, en quelque sorte, dans la couche épithéliale, perpendiculairement à sa surface, jusqu'à la base des cellules superficielles; celles-ci, au lieu de former une couche régulière, comme aux premiers jours du développement, tapissent une surface entièrement plissée.

M. Cattaneo, qui, du septième jour du développement, passe au quatorzième jour, ne donne aucun détail sur les transformations que la muqueuse subit pendant ce long intervalle, et il se contente de dire, pour les culs-de-sac du gésier :

« *al 14° giorno, l'epitelio della porzione pilorica, che prima era liscio, diviene invaginato, formandosi così l'abbozzo delle glandule tubulari del gigerio* (1). »

En rapprochant ce passage du passage cité plus haut, et en se reportant aux figures correspondantes (2), on voit que, pour M. Cattaneo, les culs-de-sac du gésier sont formés par des invaginations d'une couche unique de cellules cylindriques.

J'ai déjà montré combien mes observations différaient de celles de M. Cattaneo, pour ce qui concerne la couche épithéliale du gésier de l'embryon; je ne partage pas davantage son opinion, relativement à la formation des tubes en cul-de-sac, et je puis dire que ces tubes ne sont pas produits simplement par un bourgeonnement périphérique de la couche épithéliale : ils sont, si je puis m'exprimer ainsi, disséqués, dans l'épaisseur même de la couche épithéliale, par les travées conjonctives, qui s'enfoncent de dehors en dedans, en s'insinuant entre les cellules épithéliales, jusqu'à la base des cellules qui forment le revêtement des saillies superficielles s'élevant dans les intervalles des tubes en cul-de-sac.

En résumé, M. Cattaneo dit que les glandes composées du ventricule pepsique et les glandes tubulaires du gésier se développent de la même façon, tandis que, d'après mes observations, elles ont un mode de formation différent, et je crois avoir suffisamment montré que leur mode de formation n'est, ni dans le premier cas ni dans le second, celui que M. Cattaneo leur attribue en commun.

J'ajouterai, pour en finir avec le travail de M. Cattaneo, que chez l'embryon (3) comme chez l'adulte, cet observateur considère la muqueuse du ventricule pepsique comme limitée par une couche d'épithélium cylindrique répartie sur une surface régulière, méconnaissant ainsi complètement l'existence des petits culs-de-sac et des plis lamellaires que forme la muqueuse du ventricule pepsique.

(1) *Loc. cit.*, p. 64.
(2) *Loc. cit.*, pl. IX, fig. 3 et 5.
(3) *Loc. cit.*, p. 64, et pl. IX, fig. 4.

Il me reste à exposer les derniers faits de l'histoire du développement de la muqueuse stomacale, et en particulier ceux qui se rapportent à l'apparition du revêtement coriace du gésier et à la multiplication des tubes glandulaires à l'intérieur des glandes composées du ventricule pepsique.

Sur les coupes perpendiculaires à la surface du gésier d'un embryon de seize jours, on distingue déjà très bien le revêtement définitif, qui apparaît au-dessous du revêtement provisoire et fait suite au contenu des tubes coloré en brun sur les préparations fixées par l'acide osmique.

Après quatorze jours d'incubation, le nombre des culs-de-sac glandulaires, compris dans chaque glande composée de la première partie de l'estomac, était encore relativement peu considérable ; leur nombre a augmenté rapidement pendant les jours suivants, et, lorsque l'embryon est à son dix-huitième jour, ses glandes gastriques composées présentent déjà une grande complication. Les culs-de-sac glandulaires, qui ont pris la forme de tubes grêles et allongés, sont très serrés les uns à côté des autres, et les glandes elles-mêmes, dans leur totalité, ont subi un accroissement de volume considérable ; les espaces conjonctifs qui les séparent sont maintenant très étroits, et les glandes, pressées les unes contre les autres, remplissent presque complètement la couche conjonctive sous-muqueuse, dont la limite interne doit être considérée comme déterminée par les faisceaux musculaires qu'on observe entre les glandes et la couche épithéliale et qui ne peuvent être rapportés qu'à la musculeuse de la muqueuse.

Les petits culs-de-sac et les prolongements lamellaires de la muqueuse de l'estomac glandulaire sont bien distincts à cette époque ; leur mode de formation, sur lequel je n'ai pas insisté, est d'ailleurs entièrement semblable à celui que j'ai décrit pour les culs-de-sac et les saillies superficielles de la muqueuse du gésier.

Les derniers jours du développement embryonnaire n'apportent pas de modifications essentielles, en dehors des phénomènes d'accroissement, dans la structure de la première

partie de l'estomac ; aussi dois-je m'arrêter là en ce qui concerne l'estomac glandulaire.

Pour le gésier, au contraire, les préparations que l'on fait peu de temps avant l'éclosion sont très instructives au point de vue de la structure du revêtement coriace de l'adulte. Nous avons vu que, lorsqu'on examine chez la Poule des sections minces du gésier, perpendiculaires à la surface interne, on distingue, dans l'épaisseur du revêtement coriace, des débris cellulaires groupés en petits amas superposés suivant des lignes perpendiculaires au plan de la muqueuse et faisant suite aux saillies superficielles qui s'élèvent dans les intervalles des orifices des culs-de-sac. Ces débris cellulaires sont informes et difficiles à reconnaître chez l'adulte; il n'en est pas de même pour l'embryon de vingt jours, chez lequel le revêtement interne du gésier montre à peu près sa structure définitive, tout en étant encore mou et peu épais.

Lorsqu'on examine des coupes du gésier d'un embryon prêt à éclore, perpendiculaires à la surface de la muqueuse, colorées au picro-carminate d'ammoniaque après durcissement dans l'alcool, on voit que la sécrétion des tubes se prolonge jusqu'à la surface du revêtement sous forme de rubans irréguliers, finement striés dans le sens de leur longueur et ne renfermant, pour la plupart, aucun vestige d'éléments cellulaires incorporés dans leur masse ; le contenu des tubes est généralement coloré en jaune par le picro-carminate d'ammoniaque ; mais dans la partie supérieure du gésier, faisant suite à la zone intermédiaire, les rubans qui sont en continuité avec la sécrétion colorée en jaune ne présentent pas encore cette coloration, et sont plutôt teintés en rose, comme dans le revêtement interne de la zone intermédiaire ; plus bas, au contraire, ils sont fortement colorés en jaune, aussi bien que le contenu des tubes. Quant à la substance muqueuse sécrétée par l'épithélium superficiel, elle reste à peu près incolore.

Les cellules (1) qui recouvrent les saillies superficielles

(1) Fig. 1, *ep.*

dominant de chaque côté les orifices des tubes se terminent par une extrémité interne globuleuse, dont le contenu, clair et transparent, ne se colore pas par le carmin, et elles ont tout à fait l'aspcet de cellules à mucus.

De chaque saillie superficielle part, comme chez l'adulte, une série d'amas irréguliers, étagés les uns au-dessus des autres, dans l'épaisseur du revêtement interne, suivant une direction généralement perpendiculaire à la surface de la muqueuse.

Les éléments qui forment ces amas ne sont pas encore complètement déformés, surtout dans la partie supérieure du gésier attenante à la zone intermédiaire, et, quand on observe à un fort grossissement les amas qui sont le plus rapprochés de la couche épithéliale sous-jacente, on reconnaît qu'ils sont constitués par des cellules (1) semblables à celles qui appartiennent à la couche épithéliale elle-même, mais en dégénérescence muqueuse et sensiblement altérées. Leurs contours ne sont pas toujours distincts dans toute leur étendue; le noyau seul se colore par le picro-carminate d'ammoniaque.

Dans les parties moyenne et inférieure du gésier, où le revêtement paraît être déjà plus dense, les cellules desquamées sont plus comprimées et, par suite, moins facilement reconnaissables.

Je dois insister sur l'aspect du revêtement interne du gésier au moment de l'éclosion, car il nous montre nettement la signification des éléments cellulaires contenus dans ce revêtement. C'était là un point important à élucider, attendu que, dans le revêtement coriace de l'adulte, la nature de ces éléments, qui sont complètement altérés et fortement comprimés dans la masse sécrétée, est difficile à déterminer d'une façon précise, et la simple constatation de leur présence peut conduire à des hypothèses inexactes sur la constitution du revêtement.

Chez l'embryon à terme, d'ailleurs, le revêtement interne

(1) Fig. 1, *cd*.

du gésier ne diffère pas encore essentiellement de celui qu'on observe à la surface de la zone intermédiaire de l'estomac de la Poule adulte ; il n'y a donc pas lieu de chercher à voir dans le revêtement coriace du gésier de l'adulte un mode de formation différent de celui qu'on observe, chez l'adulte comme chez l'embryon, pour le revêtement qui recouvre la muqueuse dans le reste de l'estomac.

CONCLUSIONS

I. L'estomac des Oiseaux, examiné extérieurement, est simple ou double, c'est-à-dire composé d'une poche unique, comme chez les Rapaces, ou de deux poches distinctes l'une de l'autre, le ventricule pepsique et le gésier, comme chez les Granivores; chez quelques Oiseaux, il existe, en outre, une poche supplémentaire située entre l'intestin et l'estomac proprement dit.

II. Le ventricule pepsique est tantôt plus développé, tantôt moins développé que le gésier, mais *le nombre des glandes composées qu'il renferme n'augmente pas d'une façon absolue proportionnellement aux dimensions du ventricule par rapport au gésier, et c'est plutôt la répartition de ces glandes qui paraît varier selon les dimensions relatives du ventricule; c'est-à-dire que, dans un ventricule qui est beaucoup plus développé que le gésier, les glandes gastriques composées ne sont pas étroitement serrées les unes contre les autres dans toute l'étendue des parois du ventricule, et sont généralement, au contraire, localisées dans une région distincte ou disséminées à une assez grande distance les unes des autres.*

III. *Quelle que soit sa forme extérieure, l'estomac des Oiseaux, considéré dans sa structure, comprend en réalité, dans la plupart des cas, trois parties successives :* une partie glandulaire, de forme et d'étendue variables, caractérisée par les glandes composées qui sont logées dans l'épaisseur de ses parois, et située constamment vers l'extrémité cardiaque de l'estomac; *une zone intermédiaire, dépourvue de glandes composées et*

séparant la partie glandulaire du gésier; le gésier, constituant la partie pylorique de l'estomac.

IV. *Chez les Oiseaux pourvus d'un gésier compliqué, cet organe* (1) *est formé de deux moitiés, symétriques par rapport à son centre, asymétriques par rapport à son axe longitudinal : l'une, antéro-inférieure, comprenant à la fois la portion antérieure, située en arrière de l'orifice pylorique, et le cul-de-sac inférieur; l'autre, postéro-supérieure, comprenant la partie supérieure, qui fait directement suite au ventricule pepsique, et la partie postérieure du gésier.*

V. *Lorsque, dans un gésier ainsi constitué, les muscles se contractent, il se produit à la fois un mouvement d'écrasement et un mouvement de frottement.*

VI. Les glandes gastriques composées sont unilobées chez la plupart des Oiseaux (Pigeon, Canard, Goéland, Bihoreau, Flamant, Huîtrier, Kamichi, Épervier, etc.).

VII. Elles sont multilobées, c'est-à-dire *composées de plusieurs lobes séparés les uns des autres par des cloisons épaisses de tissu conjonctif*, chez un certain nombre d'Oiseaux granivores ou herbivores, la Poule (2), l'Oie, le Dindon, l'Autruche, le Nandou d'Amérique (Home), et, en outre, *chez quelques Oiseaux carnivores, tels que le Pétrel géant et le Sphénisque du Cap* (3).

VIII. *Il n'y a donc pas de rapport à établir, ainsi qu'on a cherché à le faire, entre le régime, animal ou végétal, des Oiseaux et la complexité de leurs glandes gastriques composées.*

IX. Chaque glande unilobée et *chaque lobe des glandes multilobées* sont constitués par une agglomération de tubes en cul-de-sac (Molin), tapissés de cellules granuleuses (4), étroitement serrés les uns contre les autres et déversant les produits de leur sécrétion dans une cavité centrale qui sert de canal excréteur commun.

(1) Fig. 2.
(2) Fig. 6.
(3) Fig. 31 et 32.
(4) Fig. 3, 14 et 21, *tgl.*

ARTICLE N° 6.

X. Dans les glandes multilobées, les cavités centrales des lobes débouchent dans une cavité commune s'ouvrant elle-même dans l'estomac.

XI. La surface des cavités centrales, *le plus souvent couverte de plis irréguliers, ramifiés et anastomosés*, est tapissée, jusqu'à l'orifice de la glande, tantôt par un épithélium cylindrique ordinaire, comme chez la Poule (Hasse), l'*Hirondelle de fenêtre*, etc., tantôt par un épithélium à cellules muqueuses, *comme chez beaucoup de petits Passereaux, chez le Pigeon, le Canard, le Macareux, le Goéland cendré, le Sphénisque du Cap et d'autres espèces se rapportant aux régimes les plus différents* (1).

XII. *Dans les glandes renfermant ainsi des cellules à mucus, les tubes glandulaires, au lieu de s'ouvrir directement dans la cavité du lobe ou de la glande, débouchent généralement par l'intermédiaire de canaux collecteurs, larges et courts, qui sont également tapissés de cellules à mucus* (2).

XIII. En tout cas, les glandes gastriques composées des Oiseaux renferment, *non pas une seule espèce de cellules, comme on le croit généralement, mais deux espèces de cellules, qui ne se trouvent jamais mélangées dans un même tube, et sont localisées, les unes dans les tubes glandulaires situés à la périphérie des glandes, les autres dans leur partie centrale, c'est-à-dire dans les cavités communes et dans les canaux collecteurs qui reçoivent les produits de la sécrétion des tubes glandulaires périphériques.*

XIV. La musculeuse de la muqueuse est représentée, dans la partie glandulaire de l'estomac, par des faisceaux musculaires *qui tantôt sont épars* (3), *tantôt forment une couche épaisse* (4), *et qui sont situés, non pas entre les glandes gastriques composées et la tunique musculaire, mais en dedans des glandes par rapport à la cavité de l'estomac.*

(1) Fig. 3 et 21, *ccg.*
(2) *Id.*, *ccl.*
(3) Fig. 13 et 14, *mm.*
(4) Fig. 33, *mm.*

XV. Les glandes gastriques composées des Oiseaux, par conséquent, *se trouvent en dehors de la muqueuse proprement dite, dans le tissu conjonctif sous-muqueux.*

XVI. *Quelquefois on observe, en outre, dans les intervalles des glandes gastriques composées, de petits faisceaux musculaires plus ou moins nombreux, qui paraissent être des prolongements de la musculeuse de la muqueuse, et qui forment autour des glandes une enveloppe contractile assez lâche.*

XVII. *Chez l'embryon de Poule, la glande gastrique composée se forme à l'origine aux dépens d'un bourgeon épithélial qui passe à l'état de vésicule simple* (1)*; celle-ci se divise en cavités secondaires, qui se subdivisent à leur tour* (2)*, de façon à donner naissance aux tubes glandulaires qui, par leur agglomération, constituent la glande gastrique composée de l'adulte.*

XVIII. *Chez aucun des Oiseaux que j'ai étudiés, la muqueuse stomacale n'est limitée par une surface épithéliale plane, ni par un épithélium stratifié.*

XIX. *Quel que soit le régime des Oiseaux, et quelle que soit la partie de l'estomac que l'on considère, la muqueuse proprement dite présente toujours la même structure fondamentale*, et forme un système de plis anastomosés qui sont libres, du côté de la cavité stomacale, dans une portion plus ou moins grande de leur étendue, constituant ainsi des saillies plus ou moins larges, et qui circonscrivent des espaces terminés inférieurement par des culs-de-sac (3).

XX. L'épithélium stomacal est formé, tant à l'intérieur des culs-de-sac que sur les saillies superficielles, par une couche de cellules prismatiques, qui se présentent généralement sous la forme de grandes cellules à mucus dans la partie superficielle de la muqueuse, et dont la hauteur diminue progressivement dans les culs-de-sac situés plus profondément (4).

XXI. *Dans la partie glandulaire de l'estomac les plis sont*

(1) Fig. 29 et 38, *glc.*
(2) Fig. 40, *glc.*
(3) Fig. 10, 13, 14, 34, 35 et 36, *tcs* et *ss*
(4) Fig. 10, 11, 19, 22, 34, 35 et 36.

généralement larges et épais et les culs-de-sac peu développés (1) dans certains cas; les plis affectent une forme en fer à cheval et sont disposés en séries concentriques autour des orifices glandulaires (2). La surface de la muqueuse est couverte par un *exsudat muqueux* (3) *qui renferme des cellules desquamées en dégénérescence muqueuse* (4), *et dans lequel les produits de la sécrétion des culs-de-sac ne constituent pas de formations distinctes.*

XXII. *Dans la zone intermédiaire, la muqueuse forme des prolongements plus grêles et des culs-de-sac plus nombreux que dans la partie glandulaire* (5); l'exsudat muqueux, chez les Oiseaux granivores, herbivores, insectivores ou omnivores, est généralement plus épais que dans la partie glandulaire, et les produits de la sécrétion des culs-de-sac forment dans sa masse des rubans sinueux plus ou moins distincts (6).

XXIII. *Dans les gésiers à revêtement coriace des Oiseaux granivores, herbivores, insectivores ou omnivores, la muqueuse présente des saillies superficielles peu élevées*, et les culs-de-sac acquièrent une importance prédominante.

XXIV. Les culs-de-sac de la muqueuse du gésier sont tantôt répartis uniformément dans toute l'étendue de la muqueuse, tantôt disposés en séries parallèles, comme chez le Pigeon (Flower), le *Bouvreuil*, l'*Accenteur*, tantôt groupés en faisceaux distincts, comme chez la Poule (7), le Cygne (Hasse), l'Oie (Molin), le *Canard*, la *Poule d'eau*, le *Plotus melanogaster*.

XXV. Le revêtement coriace, que l'on désigne à tort sous le nom de couche cornée, n'est que la continuation du revêtement muqueux du ventricule pepsique; *il n'est pas formé de prismes adhérents sans substance interposée*, et l'on y

(1) Fig. 11, 13, 14 et 34, *tcs* et *ss*.
(2) Fig. 8.
(3) Fig. 11, 13 et 34, *em*.
(4) Fig. 11, *ed*.
(5) Fig. 5, 10, 14 et 35, *tcs* et *ss*.
(6) Fig. 5, *scs*.
(7) Fig. 9 et 7, *tcs*.

distingue nettement les produits de la sécrétion des culs-de-sac, sous forme de colonnettes, *et les produits de la sécrétion de la région superficielle de la muqueuse, qui unissent les colonnettes entre elles* (1).

XXVI. *La structure du revêtement coriace du gésier des Oiseaux granivores, herbivores, insectivores ou omnivores est toujours sensiblement la même, les variations que l'on peut observer résultant seulement du groupement des culs-de-sac, qui, suivant les cas, produisent des colonnettes plus ou moins rapprochées les unes des autres, et tantôt disséminées irrégulièrement, tantôt groupées en séries parallèles ou en faisceaux distincts* (2).

XXVII. Les tubercules, bourrelets ou autres saillies que peut présenter la surface interne du revêtement coriace, sont formés *tantôt par un soulèvement ou un plissement de la muqueuse et d'une partie de la tunique musculaire* (3), *tantôt à la fois par un soulèvement de la muqueuse et par un épaississement du revêtement coriace* (4).

XXVIII. La muqueuse de la poche pylorique qui existe chez certains Oiseaux, entre le gésier et l'intestin, *présente une structure entièrement comparable à celle de la muqueuse du gésier.*

XXIX. Les filaments de la poche pylorique du *Plotus melanogaster* (5), *qui sont sécrétés par des groupes de culs-de-sac, sont analogues aux colonnes du revêtement coriace du gésier de la Poule, par exemple; les produits de la sécrétion des groupes de culs-de-sac restent isolés, dans la poche pylorique du Plotus, sous forme de filaments qui sont libres dans la plus grande partie de leur étendue, tandis que chez la Poule ils constituent des colonnes qui sont unies les unes aux autres dans toute leur longueur* (6).

(1) Fig. 15, 18, 20, 26 et 28.
(2) Fig. 4, 16 et 30, *clt.*
(3) Fig. 27.
(4) Fig. 25.
(5) Fig. 24.
(6) Fig. 9 et 23.

XXX. Chez les Oiseaux qui se nourrissent exclusivement de chair, la muqueuse du gésier, en général, ne diffère pas sensiblement de la muqueuse de la zone intermédiaire et de la muqueuse proprement dite de la partie glandulaire, et la surface interne de l'estomac tout entier est recouverte uniformément par un *revêtement muqueux* (1) dans lequel les produits de la sécrétion des culs-de-sac ne sont pas isolés sous forme de colonnettes distinctes, *et qui est tout à fait semblable à celui du ventricule pepsique des Oiseaux granivores.*

XXXI. *Entre la muqueuse du gésier des Oiseaux carnivores et la muqueuse du gésier des Oiseaux granivores, on peut trouver des formes intermédiaires; ainsi chez l'*Ossifraga gigantea (2), *la muqueuse du gésier et son revêtement constituent en quelque sorte une forme de passage qui rappelle la structure de la zone intermédiaire des Oiseaux granivores.*

XXXII. En étudiant le développement de l'estomac chez l'embryon de la Poule, on voit que les plis et les culs-de-sac de la muqueuse stomacale ont la même origine que les glandes composées de la partie glandulaire, mais *se forment d'une façon différente; les plis et les culs-de-sac, en effet, ne sont pas produits par un bourgeonnement périphérique de la couche épithéliale, comprenant plusieurs rangs de cellules; ils sont formés, dans l'épaisseur même de la couche épithéliale, par des soulèvements du tissu conjonctif sous-jacent, qui s'enfoncent, de dehors en dedans, dans les intervalles des cellules épithéliales.*

XXXIII. *Le revêtement interne du gésier ne présente à aucun moment du développement une structure comparable à celle des produits cornés que l'on trouve à la surface des téguments extérieurs; il est, au début, constitué par une substance transparente absolument dépourvue d'éléments cellulaires* (3).

XXXIV. *Chez l'embryon à terme, le revêtement définitif, qui s'est développé à mesure que s'organisait le système des plis*

(1) Fig. 34, 35 et 36.
(2) Fig. 22.
(3) Fig. 37 et 39, *ri*.

et des culs-de-sac de la muqueuse, renferme des élémenis cellulaires qui forment des amas irréguliers, mais ces éléments ne sont autre chose que des cellules en dégénérescence muqueuse, détachées de la couche épithéliale sous-jacente (1).

INDEX BIBLIOGRAPHIQUE (2).

1651. Arvey. — *Exercitationes de generatione Animalium*, Amsterdam, Exercitatio VII (*De Gallinæ aliarumque avium ventre*), p. 71.

1671. Perrault. — *Mémoires pour servir à l'histoire naturelle des Animaux*. Paris.

1676. Perrault. — *Suite des Mémoires pour servir à l'histoire naturelle des Animaux*, Paris.

1752. Hérissant. — *Observations anatomiques sur les organes de la digestion de l'Oiseau appelé Coucou* (*Mém. de l'Acad. des sc.*, 1752, p. 415, pl. 16 et 17).

1752. Réaumur. — *Sur la digestion des Oiseaux* (premier mémoire). *Expériences sur la manière dont se fait la digestion dans les Oiseaux qui vivent principalement de grains et d'herbes, et dont l'estomac est un gésier* (*Mém. Ac. sc.*, Paris, 1752, p. 266-307).

— Réaumur. — *Sur la digestion des Oiseaux* (second mémoire). *De la manière dont elle se fait dans l'estomac des Oiseaux de proie.* (*Mém. Ac. sc.*, Paris, 1752, p. 461-495.)

1768. C.-F. Wolff. — *Ueber die Bildung des Darmkanals im bebrüteten Hühnchen* (Uebersetzt von J.-F. Meckel, Halle, 1812).

1786. Hunter. — *Œuvres complètes*, trad. par Richelot, 1839-41, t. IV, p. 158.

1805. C.-G. Brugnone. — *Essai anatomique et physiologique sur la digestion dans les Oiseaux* (*Mém. Acad. Turin*, 8, p. 306-317).

1810. Home. — *On the Gizzard of grazing Birds* (*Philos. Trans.*, t. C, p. 184).

1812. Home. — *On the different Structures and Situations of the Solvent Glands in the digestive Organs of Birds according*

(1) Fig. 1, *cd*.

(2) Les indications bibliographiques précédées d'un astérisque se rapportent à des travaux que je n'ai pu me procurer.

to the nature of their Food and particular Modes of Life (*Philos. Trans.*, t. CII, p. 394).

1814. E. HOME. — *Lectures on comparative Anatomy*. I, Lect. 3 et 4 (*On the digestive organs of Birds*); Lect. 5 (*On the Bills and Gizzards of Birds*).

1817. HOME. — *Some account of the Nests of the Java Swallow and of the glands that secrete the mucus of which they are composed* (*Philos. Trans.*, t. CVII).

1829. P.-W. LUND. — *De genere Euphone, præsertim de singulari canalis intestinalis structura in hoc Avium genere*. Hauniæ.

1833. OWEN. — *Buceros cavatus* (*Proc. Zool. Soc.*, London, p. 102).

1835*. BOEHM. — *De glandularum intestinarum structura penitiori in homine et animalibus*, dissert. inaug., Berlin.

1835. C.-G. CARUS. — *Traité d'anatomie comparée*, II.

1835-36. A. OWEN. — Art. *Aves* (*Todd's Cyclop. of Anat. and Physiol.*, t. I).

1835-46. G. CUVIER. — *Leçons d'anatomie comparée*, recueillies et publiées par C.-L. Duméril, 2e édition, t. IV, 2e partie.

1836. W. MARTIN. — *Dicholophus cristatus* (*Proc. of the Zool. Society*, London, 1836, t. IV, p. 29-32).

1837. MACGILLIVRAY. — *Observations on the Digestive Organs of Birds* (*Magazine of Zoology and Botany*, t. I, p. 125, pl. IV et V).

1838. BISCHOFF. — *Ueber den Bau der Magenschleimhaut* (*Müller's Archiv für Anat., Phys. und wissensch. Medicin*, 1838, taf. XIV et XV).

1838. OWEN. — *Anatomy of the Southern Apteryx* (*Transactions Zool. Society*, vol. II, 1836-41, p. 257).

1838. MECKEL. — *Traité général d'anatomie comparée*, trad. franç., t. VIII.

1841*. LEUCKART. — *Zoologische Bruchstücke*, t. II (*Ueber eine zusammengesetzte Magenbildung bei verschiedenen Vögeln*).

1852*. BERLIN. — *Bijdrage tod de spijsvertering der vogeles* (*Nederlandsch Lancet*, July, August).

1852. MOLIN. — *Sugli stomachi degli uccelli* (*Denkschriften der k. Akad. der Wissensch.*, Wien, t. III, 4 pl.).

1852. C. BERGMANN ET R. LEUCKART. — *Anatomisch physiologischer Uebersicht des Thierreichs*. Stuttgard.

1852*. GLAETTLI. — *Einiges über die Labdrüsen des Magens*. Zürick

1854*. Kahlbaum. — *De avium tractus alimentarii anatomia et histologia nonnulla*. Berolini.

1854. F. Leydig. *Kleinere Mittheilungen zur thierischen Gewebelehre* (*Müller's Archiv für Anat. und Phys.*).

1857. F. Leydig. — *Traité de l'histologie de l'homme et des animaux*, trad. française, 1866.

1858. Kölliker. — *Untersuchungen zur vergleichenden Gewebelehre* (*Verhandlungen der physikalisch-medicinischen Gesellschaft in Würzburg*, t. VIII).

1859. Brendel. — *Zur Anatomie der Vögel* (*Zeitschrift für den gesammten Naturwissenschaften*, t. XIII).

1860. H. Milne Edwards. — *Leçons sur la physiologie et l'anatomie comparée de l'homme et des animaux*, Paris, 1857-81, t. VI.

1860. Flower. — *On the structure of the Gizzard of the Nicobar Pigeon and other granivorous Birds* (*Proc. of the Zool. Soc.*, London, 1860, 2 pl.).

1862. Bergmann. — *Einige über den Drüsenmagen der Vögel* (*Reichert und Dubois Reymond's Archiv*, 1862, p. 581, pl. XIV.)

1865. Edw. Crisp. — *On the Anatomy and Habits of the Water-Ousel* (*Cinclus aquaticus*) (*Proc. of the Zool. Soc.*, London, 1865, p. 49-52).

1865. Hasse. — *Ueber den Œsophagus der Tauben und das Verhältniss der Secretion des Kropfes zur Milschsecretion* (*Henle's Zeitsch. f. ration. Medicin*, vol. 23).

1865. R. Germain. — *Note sur la structure du gésier chez le Pigeon nicobar* (*Ann. sc. natur.*, 5e série, III, p. 352).

1866. Curschmann. — *Zur Histologie des Muskelmagens der Vögel* (*Zeitschrift für wiss. Zool. von Siebold und Kölliker*, vol. XVI, 2e fasc., pl. 12).

1866. Hasse. — *Beiträge zur Histologie des Vogelmagens* (*Henle's Zeitsch. f. r. M.*, Bd 28).

1868*. Laskovsky. — *Ueber die Entwickelung der Magenwand* (*Sitzungber. d. k. Akad. d. Wissensch.*, Vienne).

1868. Owen. — *Anatomy of Vertebrates*, t. III.

1868-78. Stricker. — *Handbuch der Lehre von den Geweben des Mensches und der Thiere*, Leipzig (*Magen*, par E. Klein, t. I, p. 388-399).

1869. W.-H. Flower. — *Note on a Substance ejected from the Sto-*

mach of a Hornbill (*Buceros corrugatus*) (*Proc. Zool. Soc.*, L., 1869, p. 150).

1869. TOBIAS. — *Ueber das Austossen der inneren Magenhaut bei den Vögel* (*Zool. Garten*, 1869, p. 189-190).

1870*. P. WILCZEWSKI. — *Untersuchungen über den Baü der Magendrüsen der Vögel.* Breslau, 1870.

1870. NUHN. — *Ueber die Magenformen der Wirbelthiere* (*Müller's Archiv.*).

1871. COLIN. — *Traité de physiologie comparée des Animaux*, 2e édition, t. I, p. 772.

1871. CHAUVEAU. — *Traité d'anatomie comparée des Animaux domestiques*, p. 460.

1872. R. WIEDERSHEIM. — *Die feineren Strukturverhältnisse der Drüsen im Muskelmagen der Vögel* (*Schultze's Archiv f. mikr. Anat.*, vol. VIII, p. 435, pl. XIX).

1872. GARROD. — *On the Mechanism of the Gizzard in Birds* (*Pr. Z. S.*, L., 1872, p. 525-529).

1873. CUSTOR. — *Ueber die relative grösse des Darmcanals und der hauptsächlichsten Körpersystems beim Menschen und Wirbelthiere* (*Archiv für Anat. und Physiol.*, 1873, p. 478-504).

1873. JOBERT. — *Recherches pour servir à l'histoire de la digestion des Oiseaux* (*Compt. rend. Ac. sc.*, Paris, t. LXXVII, p. 133-134).

1873. JAECKEL. — *Ueber das Ausstossen der inneren Magenhaut bei den Vögeln* (*Zool. Garten*, Jahrg. XIV, p. 225).

1874. GARROD. — *Anatomy of the Colombæ* (*Pr. Z. S.*, L., 1874).

1874. FOSTER et BALFOUR. — *Éléments d'embryologie.* Traduction française.

1874. SCHENK. — *Lehrbuch der vergleich. Embryol. d. Wirbelthiere.* Vienne.

1874. MURIE. — *On the nature of the sacs vomited by the Hornbills.* (*Pr. Z. S.*, L., 1874, p. 420-425).

1876. GARROD. — *On the Anatomy of Chauna derbiana* (*Pr. Z. S.*, L., 1876, p. 189, pl. XII-XV).

1876. GARROD. — *Notes on the Anatomy of Plotus anhinga* (*Pr. Z. S.*, L., 1876, p. 335, pl. XXVI-XXVIII).

1876-78. KOLLIKER — *Entwickelungsgeschichte des Mensches und der höheren Thiere.* Leipzig.

1877. FREY. — *Traité d'histologie et d'histochimie*, 2e édit. franç.

1878. GARROD. — *Notes on Points in the Anatomy of Levaillant's Darter (Plotus Levaillanti)*. (*Pr. Z. S.*, L., 1878, p. 679).

1878. GARROD. — *Note on the Gizzard and other organs of Carpophaga latrans* (*Proc. Zool. Soc.*, London, 1878, p. 102).

1878. VIALLANES. — *Note sur le tube digestif du Carpophage Goliath* (*Ann. des sc. natur.*, 6e série, t. VII, article n° 12, pl. 9).

1878. MOTTA MAIA ET J. RENAULT. — *Note sur la structure et la signification morphologique des glandes stomacales de la Cistude d'Europe* (*Archives de physiologie*, 1878).

1879. GADOW. — *Versuch einer vergleichenden Anatomie des Verdauungssystemes der Vögel* (*Jenaische Zeitschrift für Naturwissenschaft*, mit 8 taf., Bd XIII, Neue Folge VI. Iena).

1879. GAREL. — *Recherches sur l'anatomie générale comparée et la signification morphologique des glandes de la muqueuse intestinale et gastrique des animaux vertébrés*. Paris.

1880. E. REMOUCHAMPS. — *Sur la glande gastrique du Nandou d'Amérique* (*Archives de biologie*, t. I, fasc. 4, p. 583-594, pl. XXV).

1880. BALFOUR. — *Traité d'embryologie et d'organogénie comparée*, traduction française par H.-A. Robin et Moquard. Paris, 1885.

1880-81. E. OUSTALET. — *Monographie des Oiseaux de la famille des Mégapodidés* (*Ann. sc. nat.*, 6e série, t. X, art. 5 et t. XI, art. 2, pl. 2 et 3).

1882. RANVIER. — *Traité technique d'histologie*.

1882. W.-A. FORBES. — *On some points in the Anatomy of the Indian Darter* (*Plotus melanogaster*) *and on the Mechanism of the Neck in the Darters* (*Plotus*), *in connexion with their Habits* (*Pr. Z. S.*, L., 1882, p. 208-212).

1882. M. NUSSBAUM. — *Beiträge zur Kenntniss des feineren Baues und der Function der Drüsenzellen* (*Zool. Anz.*, t. V, p. 328).

1882. M. NUSSBAUM. — *Ueber den Bau und die Thätigkeit der Drüsen*, IV Abtheil. (*Archiv f. mik. Anat.*, t. XXI, p. 296-351).

1883. G. CATTANEO. — *Sull' istologia del ventricolo e proventricolo del Melopsittacus undulatus* (*Bollett. scientifico*, Pavia, 1883). Traduit en français dans le *Journal de micrographie*, Paris, 1883, t. 7, oct., p. 508-512; nov., p. 571-576.

1883. RANVIER. — *Les membranes muqueuses et le système glandulaire*. Leçons faites au Coll. de France (*Journal de micrographie*, vol. VII et VIII).

1884. G. CATTANEO. — *Istologia e sviluppo dell' apparato gastrico degli uccelli* (con 4 tavole) (*Atti della Società Italiana di scienze naturali*, vol. XXVII, Milano).

1884. M. CAZIN. — *Note sur la structure de l'estomac du Plotus melanogaster* (*Ann. des sc. natur.*, 6e série, t. XVIII).

1884. LONDON. — *Die Elemente des Darmdrüsenblatter in ihren ersten Veränderungen* (*Mittheil. Embryol. Instit.*, Wien, 2 Bd, 3 Hft, p. 187-194).

1885. C. BERGONZINI. — *Sulla struttura dello stomaco dell' Alcedo hispida e sullo strato cuticolare (corneo) del ventriglio degli uccelli.* Gennaio, 1885 (*Atti della Società dei Naturalisti di Modena*, série III, vol. IV.)

1885. G. CATTANEO. — *Sulla struttura e formazione dello strato cuticolare (corneo) del ventricolo muscolare degli uccelli* (*Bollettino scientifico*, n. 3 et 4, sept. et déc. 1885).

1885. M. CAZIN. — *Développement de la couche cornée du gésier du Poulet et des glandes qui la sécrètent* (*Compt. rend. Acad. d. sc.*, Paris, déc. 1885.)

1886. M. CAZIN. — *Sur la structure de la muqueuse du gésier des Oiseaux* (*Bull. Soc. philom.*, Paris, janv. 1886).

1886. R. WIEDERSHEIM. — *Lehrbuch der vergleichenden Anat. der Wirbelthiere* (2e édit.), t. II. Iena.

1886. E. BAISTROCCHI. — *Sopra un granuloma del proventricolo di una gallina con nota istologica sulla struttura normale dell' organo*, 13 p., 1 pl. Parma.

1886. M. CAZIN. — *Recherches sur la structure de l'estomac des Oiseaux* (*Compt. rend. Acad. des sc.*, Paris, mai 1886).

— M. CAZIN. — *Observations sur l'anatomie du Pétrel géant* (Ossifraga gigantea L.) (*Biblioth. de l'École des hautes études*, t. XXXI, art. n° 9).

1887. M. CAZIN. — *Sur le développement embryonnaire de l'estomac des Oiseaux.* (*Bull. Soc. philom.*, janv. 1887).

— M. CAZIN. — *Glandes gastriques à mucus et à ferment chez les Oiseaux* (*Compt. rend. Acad. des sc.*, Paris, février 1887).

1887. RETTERER. — *Des Phanères chez les Vertébrés* (*Biblioth. de l'École des hautes études*, t. XXXIII, art. n° 3).

1887. M. CAZIN. — *Contribution à l'étude des muqueuses gastriques* (Congrès de Toulouse, sept. 1887).

EXPLICATION DES FIGURES

Fig. 1. (Embryon de Poule domestique, au moment de l'éclosion). Revêtement interne de la portion supérieure du gésier; coupe perpendiculaire à la surface de la muqueuse et comprenant seulement la partie profonde du revêtement. — *ss*, saillie superficielle de la muqueuse; *ep*, épithélium; *cd*, cellules desquamées (Obj. F, Zeiss; Oc. 1, Verick).

Fig. 2. (Poule domestique adulte). Moitié droite du gésier sectionné longitudinalement suivant son plan médian antéro-postérieur. — *mma*, section de la masse musculaire antérieure; *mmp*, section de la masse musculaire postérieure; *zi*, zone intermédiaire de l'estomac; *ps*, poche supérieure du gésier; *csi*, cul-de-sac inférieur du gésier; *sas*, sillon antéro-supérieur; *spi*, sillon postéro-inférieur.

Fig. 3. (Canard domestique). Coupe perpendiculaire à la surface interne d'une glande gastrique composée. — *ccg*, cavité centrale de la glande; *epg*, épithélium limitant la surface interne de la glande; *ccl*, section d'un canal collecteur; *tgl*, sections des tubes glandulaires périphériques; *tc*, tissu conjonctif situé à la limite externe de la glande (Obj. F, Zeiss; Oc. 1, Verick).

Fig. 4. (Poule domestique). Coupe du revêtement coriace du gésier, parallèle à sa surface interne. — *clt*, sections des colonnettes sécrétées par les culs-de-sac de la muqueuse (Obj. 6, Oc. 1, Verick).

Fig. 5. (Poule domestique). Muqueuse de la zone intermédiaire, sur une coupe parallèle à l'axe longitudinal de l'estomac et oblique par rapport à la surface de la muqueuse. — *em*, exsudat muqueux; *scs*, rubans faisant suite au contenu des culs-de-sac; *ss*, prolongements superficiels de la muqueuse; *tcs*, culs-de-sac (Obj. 2, Oc. 1, Verick).

Fig. 6. (Poule domestique). Glandes gastriques composées du ventricule pepsique, isolées de la muqueuse (gross. 2 1/2 environ).

Fig. 7. (Poule domestique). Coupe parallèle à la surface de la muqueuse du gésier, au niveau des culs-de-sac. — *tcs*, sections des culs-de-sac (Obj. 6, Oc. 1, Verick).

Fig. 8. (Poule domestique). Surface interne de la partie glandulaire de l'estomac. — *ss*, plis lamellaires de la muqueuse, disposés en cercles concentriques autour des orifices (*or*) des glandes gastriques composées.

Fig. 9. (Poule domestique). Muqueuse du gésier sur une coupe perpendiculaire à la surface interne (coloration à la safranine). — *rc*, revêtement coriace; *cl*, colonnes sécrétées par les faisceaux de culs-de-sac; *ss*, saillies superficielles de la muqueuse; *tcs*, culs-de-sac groupés en faisceaux; *tc*, tissu connectif sous-muqueux; *tm*, tunique musculaire (Obj. 2, Oc. 1, Verick).

Fig. 10. (*Cinclus aquaticus*). Portion d'une coupe longitudinale de l'estomac

perpendiculaire à la surface de la muqueuse, comprenant la zone intermédiaire et la partie supérieure du gésier. — *zi*, zone intermédiaire; *scs*, produits de la sécrétion des culs-de-sac; *cd*, cellules desquamées; *ss*, saillies superficielles; *tcs*, culs-de-sac; *tc*, tissu connectif sous-muqueux; *rc*, revêtement coriace du gésier (Obj. 3, Oc. 1, Verick).

Fig. 11. (*Chelidon urbica*). Coupe longitudinale de la partie glandulaire de l'estomac, perpendiculaire à la surface interne. — *em*, exsudat muqueux; *cd*, cellules desquamées; *ss*, saillies superficielles; *tcs*, culs-de-sac; *ep*, épithélium; *tgl*, tubes glandulaires périphériques d'une glande gastrique composée (Obj. F, Zeiss; Oc. 1, Verick).

Fig. 12. (*Chelidon urbica*). Coupe longitudinale de la partie inférieure de l'œsophage. — *eps*, épithélium stratifié; *gmœ*, glande muqueuse œsophagienne; épithélium de la glande (Obj. F, Zeiss; Oc. 1, Verick).

Fig. 13 et 14. (*Chelidon urbica*). Extrémités d'une coupe longitudinale de l'estomac comprenant la partie inférieure de l'œsophage, la partie glandulaire de l'estomac et le commencement du gésier. — *eps*, épithélium stratifié de l'œsophage; *gmœ*, glande muqueuse œsophagienne; *em*, exsudat muqueux recouvrant la surface interne du ventricule pepsique; *cd*, débris cellulaires; *ss*, saillies superficielles; *tcs*, culs-de-sac; *mm*, musculeuse de la muqueuse; *glc*, glandes gastriques composées; *tc*, tissu connectif sous-muqueux; *tm*, tunique musculaire; *ts*, tunique séreuse (Obj. 2, Oc. 1, Verick).

Fig. 15. (*Pyrrhula vulgaris*). Coupe perpendiculaire à la surface interne du revêtement coriace du gésier, comprenant la partie superficielle de la muqueuse. — *rc*, revêtement coriace; *clt*, colonnettes; *ss*, saillies superficielles de la muqueuse (Obj. 3, Oc. 1, Verick).

Fig. 16. (*Pyrrhula vulgaris*). Coupe du revêtement coriace du gésier parallèle à sa surface. — *clt*, sections des colonnettes (Obj. 3, Oc. 1, Verick).

Fig. 17. (*Picus martius*). Coupe du revêtement coriace du gésier perpendiculaire à sa surface (coloration à la safranine). — *clt*, colonnettes (Obj. 3, Oc. 1, Verick).

Fig. 18. (*Melopsittacus undulatus*). Coupe perpendiculaire à la surface interne du gésier. — *rc*, revêtement coriace; *clt*, colonnettes; *scs*, espaces intermédiaires, *ss*, saillies superficielles de la muqueuse; *tcs*, culs-de-sac; *tc*, tissu connectif (Obj. 3, Oc. 1, Verick).

Fig. 19. (*Melopsittacus undulatus*). Portion d'une coupe perpendiculaire à la surface interne du gésier, comprenant seulement la partie profonde du revêtement coriace et la partie superficielle de la muqueuse (coloration au carmin aluné de Grenacher). — *clt*, colonnettes; *scs*, espaces intermédiaires; *cd*, *cd'*, cellules desquamées; *ss*, saillies superficielles de la muqueuse (Obj. F, Zeiss; Oc. 1, Verick).

Fig. 20. (*Accentor alpinus*). Coupe perpendiculaire à la surface interne du gésier. — *rc*, revêtement coriace; *clt*, colonnettes; *ss*, saillies superficielles de la muqueuse; *tcs*, culs-de-sac (Obj. 3, Oc. 1, Verick).

Fig. 21. (*Pyrrhocorax alpinus*). Coupe perpendiculaire à la surface interne

d'une glande composée du ventricule pepsique. — *ccg*, cavité centrale de la glande; *epg*, épithélium limitant la surface interne de la glande; *ccl*, section d'un canal collecteur; *tgl*, sections des tubes glandulaires périphériques (Obj. F, Zeiss; Oc. 1, Verick).

Fig. 22. (*Ossifraga gigantea*). Coupe du gésier perpendiculaire à la surface interne. — *ri*, revêtement interne; *cd*, amas de débris cellulaires; *scs*, sécrétion des culs-de-sac; *ss*, prolongements superficiels de la muqueuse; *tcs*, culs-de-sac (Obj. 2, Oc. 1, Verick).

Fig. 23. (*Plotus melanogaster*). Portion d'une coupe de la poche pylorique, légèrement oblique par rapport à la surface de la muqueuse, et comprenant seulement la base des filaments. — *ss*, saillies superficielles de la muqueuse; *tcs*, culs-de-sac disposés par groupes; *cl*, filaments (Obj. 2, Oc. 1, Verick).

Fig. 24. (*Plotus melanogaster*). Filaments de la poche pylorique (Obj. 1, Oc. 1, Verick).

Fig. 25. (*Fratercula arctica*). Coupe transversale du gésier. — *bo*, section d'un des bourrelets longitudinaux du gésier; *cr*, revêtement coriace; *clt*, colonnettes; *tcs*, couche des culs-de-sac de la muqueuse; *tm*, portion de la tunique musculaire du gésier (Obj. 1, Oc. 1, Verick).

Fig. 26. (*Larus canus*). Coupe perpendiculaire à la surface du revêtement coriace du gésier (coloration à la safranine). — *rc*, revêtement coriace; *clt*, colonnettes; *ss*, saillies superficielles de la muqueuse (Obj. 3, Oc. 1, Verick).

Fig. 27. (*Larus canus*). Coupe transversale d'un bourrelet du gésier. — *rc*, revêtement coriace; *ss*, saillies superficielles de la muqueuse; *tcs*, culs-de-sac; *tm*, portion de la tunique musculaire du gésier (Obj. 0, Oc. 1, Verick).

Fig. 28. (Canard domestique). Portion d'une coupe transversale du gésier, perpendiculaire à la surface interne. — *rc*, revêtement coriace; *clt*, colonnettes; *ss*, saillies superficielles de la muqueuse (Obj. 2, Oc. 1, Verick).

Fig. 29. (Embryon de poule âgé de huit jours). Coupe perpendiculaire à la surface interne de la partie glandulaire de l'estomac. — *ep*, épithélium tapissant la cavité stomacale; *ccg*, cavité d'une glande gastrique en voie de développement; *epg*, épithélium de la glande; *tm*, tunique musculaire du ventricule pepsique (Obj. 6, Oc. 1, Verick).

Fig. 30. (Canard domestique). Coupe du revêtement coriace du gésier parallèle à la surface interne (coloration à l'hématoxyline). — *clt*, sections des colonnettes (Obj. 6, Oc. 1, Verick).

Fig. 31. (*Spheniscus demersus*). Glande gastrique composée du ventricule pepsique. — *mg*, muqueuse gastrique; *or*, orifice de la glande (gross. 6 environ).

Fig. 32. (*Ossifraga gigantea*). Glande gastrique composée du ventricule pepsique. — *or*, orifice de la glande (gross. 6 environ).

Fig. 33. (*Psophia crepitans*). Coupe longitudinale du ventricule pepsique. — *ss*, saillies superficielles de la muqueuse; *tcs*, culs-de-sac; *mm*, muscu-

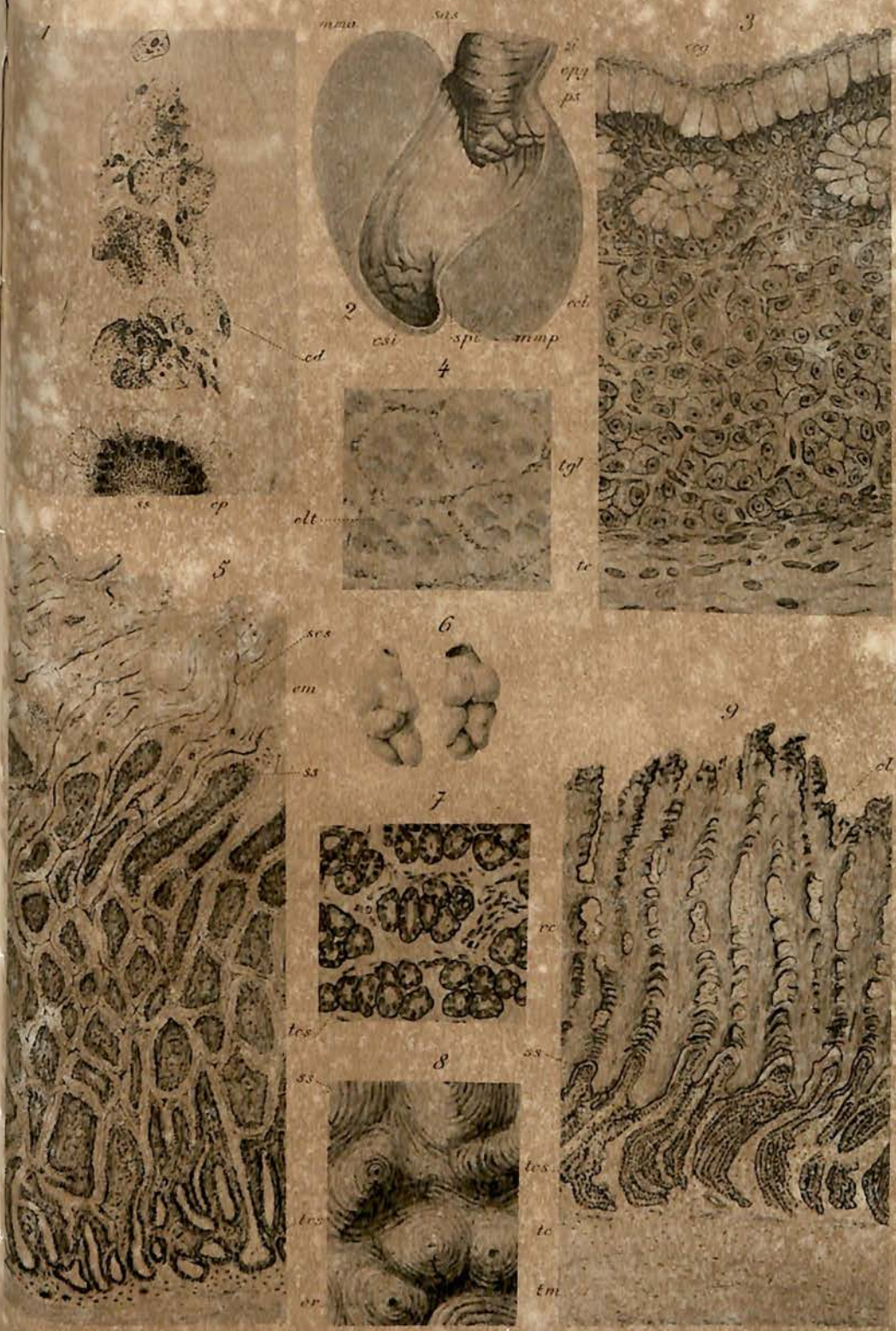

M. Cazin del.

A. Quesnoy & G. Baquié Paris

Appareil gastrique des Oiseaux.

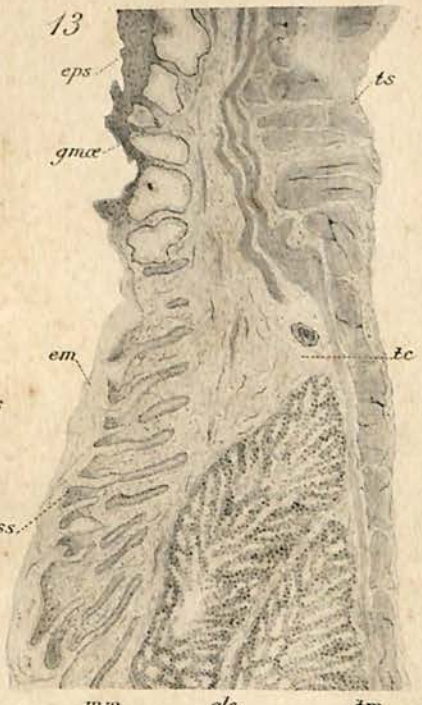

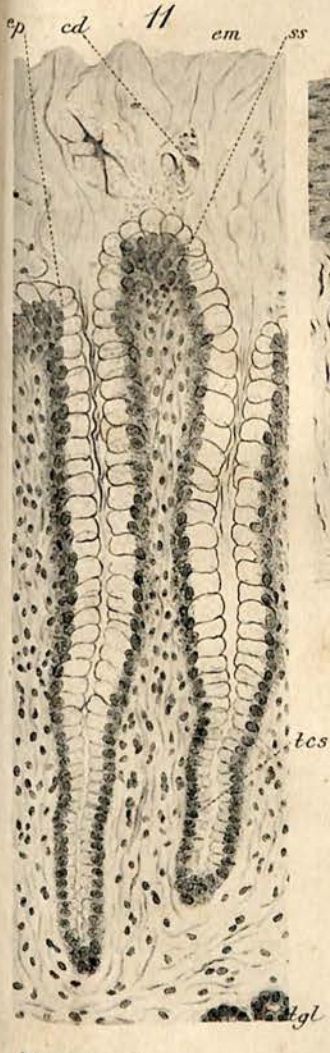

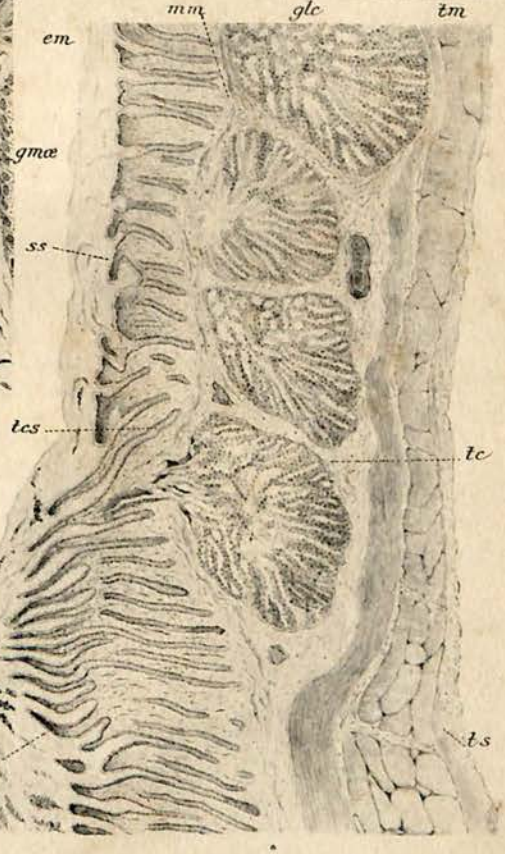

M Cazin del. A Quinsac & G Baquié Paris.

Appareil gastrique des Oiseaux.

15

16

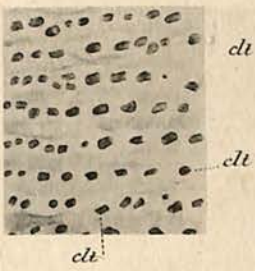

17

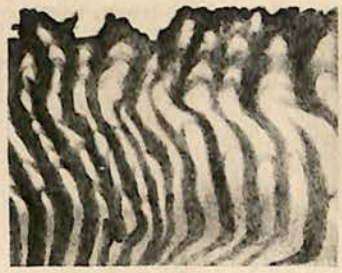

18

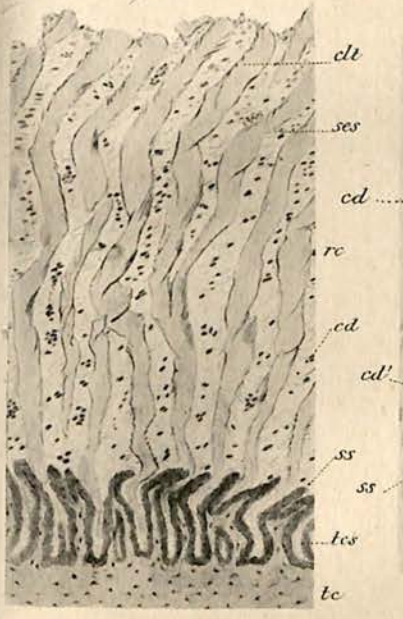

19

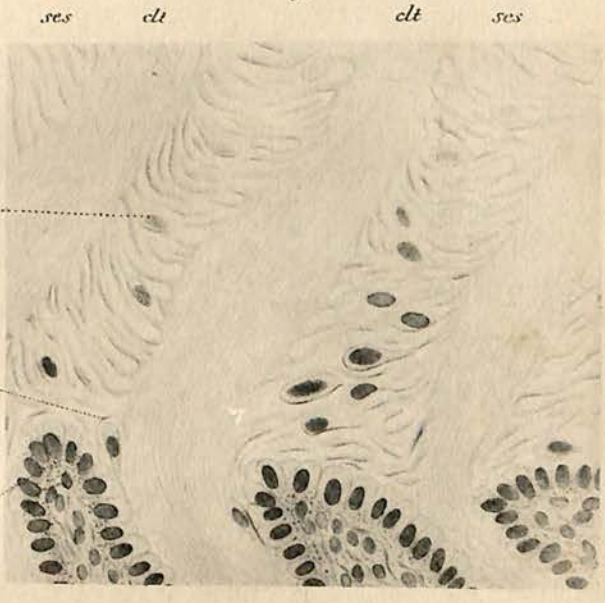

20

21

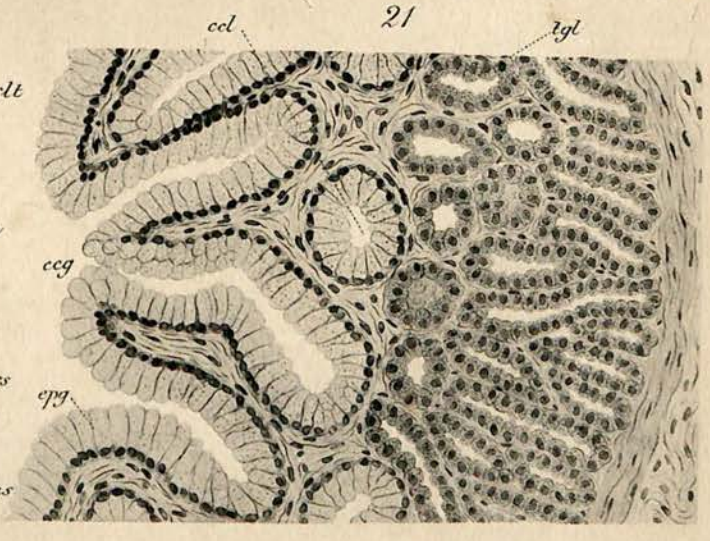

M. Cazin, del.

Photolypie A. Quinsac & C. Baquié Paris.

Appareil gastrique des Oiseaux.

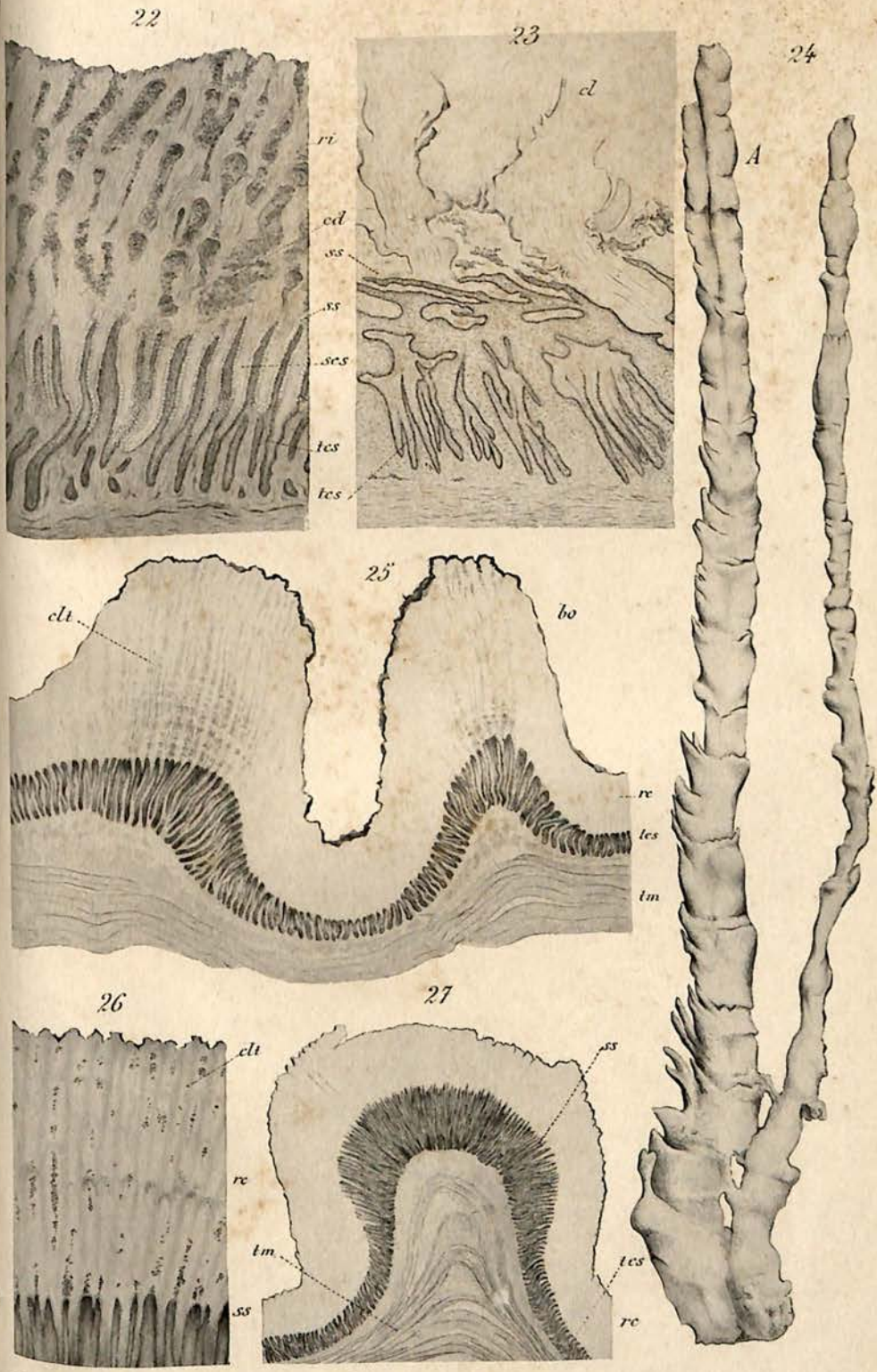

M. Caxin. del.

Phototypie A. Quinsac & I. Baquié, Paris

Appareil gastrique des Oiseaux

28

29

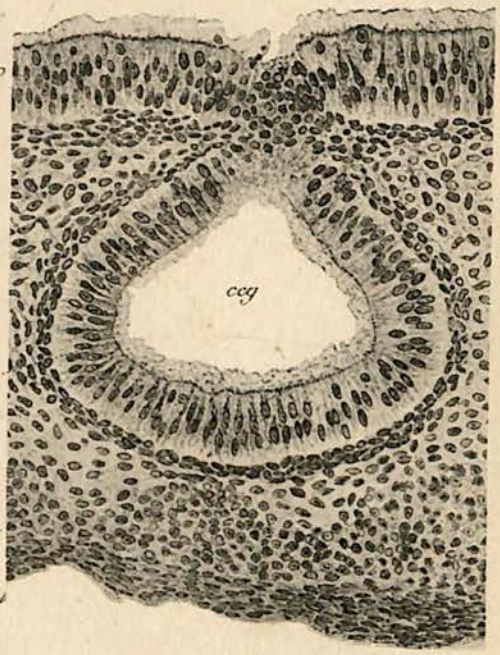

30

31

32

33

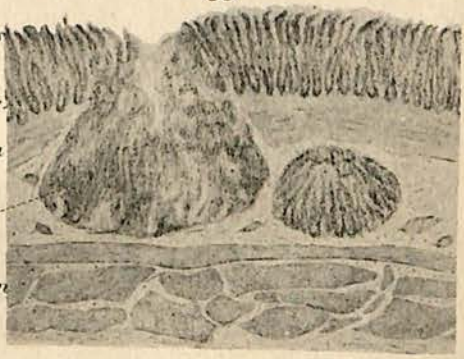

34

35



36

M. Carin del. Photolypie A. Quinsac & G. Baquié Paris

Appareil gastrique des Oiseaux.

leuse de la muqueuse; *glc*, glande gastrique composée ; *tm*, tunique musculaire (Obj. 1, Oc. 1, Verick).

Fig. 34. (*Buteo vulgaris*). Muqueuse de la partie glandulaire sur une coupe longitudinale de l'estomac. — *em*, exsudat muqueux; *ss*, saillies superficielles de la muqueuse; *tcs*, culs-de-sac (Obj. 6, Oc. 1, Verick).

Fig. 35. (*Buteo vulgaris*). Muqueuse de la zone intermédiaire.

Fig. 36. (*Buteo vulgaris*). Muqueuse du gésier. — Pour les figures 35 et 36, l'orientation, le grossissement et la signification des lettres sont les mêmes que dans la figure précédente.

Fig. 37. (Embryon de poule âgé de huit jours). Portion d'une coupe transversale du gésier perpendiculaire à la surface de la muqueuse. — *ri*, revêtement interne; *b*, bâtonnets; *ep*, couche épithéliale (Obj. F, Zeiss; Oc. 1, Verick).

Fig. 38. (Embryon au septième jour de l'incubation). Coupe transversale de la partie glandulaire de l'estomac. — *cst*, cavité stomacale; *glc*, glande gastrique en voie de développement (Obj. 2, Oc. 1, Verick).

Fig. 39. (Embryon âgé de onze jours). Portion d'une coupe transversale du gésier perpendiculaire à la surface de la muqueuse. — *ri*, revêtement interne; *b*, bâtonnets; *ep*, couche épithéliale (Obj. F, Zeiss; Oc. 1, Verick).

Fig. 40. (Embryon âgé de treize jours). Coupe perpendiculaire à la surface interne de la partie glandulaire de l'estomac. — *ep*, couche épithéliale; *glc*, glande gastrique composée en voie de développement; *tm*, tunique musculaire (Obj. 2, Oc. 1, Verick).

Fig. 41. (Embryon au septième jour de l'incubation). Portion d'une coupe perpendiculaire à la surface interne de la partie glandulaire de l'estomac. — *cst*, cavité stomacale; *ep*, couche épithéliale (Obj. F, Zeiss; Oc. 1, Verick).

Fig. 42. (Embryon âgé de treize jours). Muqueuse du gésier sur une coupe perpendiculaire à sa surface interne. — *ri*, revêtement interne ; *cs*, cellules épithéliales superficielles; *tcs*, culs-de-sac en voie de développement (Obj. F, Zeiss; Oc. 1, Verick).

TABLE DES MATIÈRES

CONTENUES DANS CE VOLUME.

Pages.

Études histologiques et organologiques sur les centres nerveux et les organes des sens des animaux articulés, 5e mémoire : 1° Le cerveau du Criquet; 2° Comparaison du cerveau des Crustacés et des Insectes; 3° Le cerveau et la comparaison du squelette céphalique, par M. H. VIALLANES..... 1

Observations sur les Crabes des eaux douces de l'Afrique, par M. A. MILNE EDWARDS..... 121

Contribution à l'étude de l'appareil masticateur chez les Rongeurs, par M. KUNSTLER..... 150

Observations sur une maladie analogue au Scorbut observée chez certains Reptiles, par M. MAGITOT..... 167

Catalogue ostéologique des Mammifères du Muséum d'histoire naturelle des Pays-Bas, par M. JENTINK..... 174

Recherches anatomiques, histologiques et embryologiques sur l'appareil gastrique des Oiseaux, par M. M. CAZIN..... 177

TABLE DES ARTICLES

PAR NOMS D'AUTEURS.

Pages.

CAZIN. — Recherches anatomiques, histologiques et embryologiques sur l'appareil gastrique des Oiseaux..... 177

JENTINK. — Catalogue ostéologique des Mammifères du Muséum d'histoire naturelle des Pays-Bas..... 174

KUNSTLER. — Contribution à l'étude de l'appareil masticateur chez les Rongeurs..... 150

MAGITOT. — Observation sur une maladie analogue au scorbut observée chez certains Reptiles..... 167

MILNE EDWARDS. — Observations sur les Crabes des eaux douces de l'Afrique..... 121

VIALLANES. — Études histologiques et organologiques sur les centres nerveux et les organes des sens des animaux articulés; 5e mémoire : 1° Le cerveau du Criquet; 2° Comparaison du cerveau des Crustacés et des Insectes; 3° Le cerveau et la comparaison du squelette céphalique.....

TABLE DES PLANCHES

CONTENUES DANS CE VOLUME.

Planches 1 à 6. — Centres nerveux des animaux articulés.

Planches 7 à 9. — Crustacés des eaux douces de l'Afrique.

Planche 10. — Appareil masticateur des Rongeurs.

Planche 11. — Maladie de la gueule des Reptiles.

Planches 12 à 16. — Appareil gastrique des Oiseaux.

13036. — Imprimeries réunies, A, rue Mignon, 2, Paris.

00087885

Digitized with financial assistance from the
Government of Maharashtra
on 05 October, 2018